التصوير الشعاعي للبطن بالأشعة السينية

لطلاب الطب

مع اختبار ذاتي

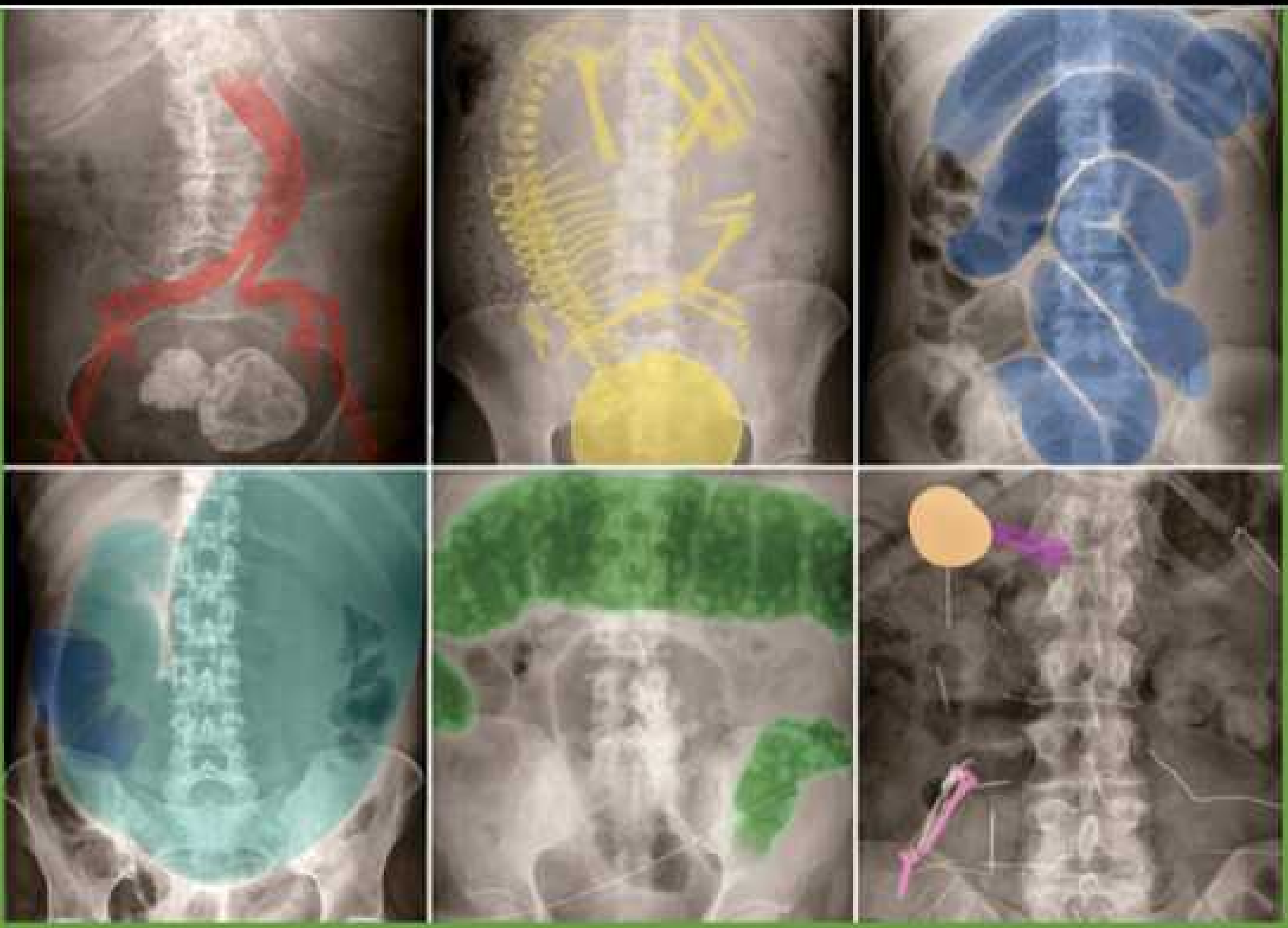

عمل مجموعة من طلاب كلية الطب البشري بإشراف ومراجعة:

د. حمدي نوفل

دار سورية الفتاة

Young Syria Publisher

التصوير الشعاعي للبطن بالأشعة السينية

الطبعة العربية الأولى 2020
حاصلة على موافقة وزارة الاعلام
في الجمهورية العربية السورية تحت
رقم /118675/

دار سـورية الفتاة
حـلـب – سـورية
جميع الحقوق محفوظة – دار سورية الفتاة للثقافة والعلوم
المشهرة برقم /150/ تاريخ 2016/5/3
العنوان:
حلب - دوار البولمان – خلف مدرسة فوزي الجسري
هاتف: 021/2683779
موبايل: 0999 493779
البريد الالكتروني: youngsyriapub@gmail.com
دار سوية الفتاة للثقافة والعلوم: @youngsyriapub
دار سورية الفتاة للكتب والمراجع الطبية: t.me/young_syria

يسمح بنشر واستعمال أي جزء من هذا الكتاب إلكترونياً لأهداف علمية غير ربحية دون الحصول على موافقة خطية من الناشر.
ولا يسمح بتصويره أو طباعته ورقياً إلا بعد الحصول على موافقة الناشر.

مجموعة العمل

أنس غاوي	ديمة العساني	سنا سروجي
بتول خطاب	ريم عثمان	صفوان كويس
حازم عبد الله	سارة طقو	لين مصطفى

إشراف ومراجعة

د. حمدي نوفل

مقدمة

ظهرت الأشعة السينية في بدايتها كثورة طبية بكل المقاييس وتدين البشرية بالفضل إلى مكتشفها بدون أدنى شك، ولكن تطور التقنيات التصويرية الأخرى جعل بعض الأطباء يظنون أن دورها انتهى في حين أنها ستبقى دومًا وسيلة تشخيصية كبيرة الأهمية إن أحسن استغلالها، فهي وسيلة سريعة غير راضة وغير مؤذية في الأعم الأغلب وتسمح للأطباء باختراق الأنسجة والنظر عميقًا في الجسم ولكن "لو كانوا يبصرون"، فالأشعة البسيطة مع كل قيمتها لا زالت مع الأسف مغبونة في كثير من الأحيان في الممارسة الطبية الحالية، وكذلك في التعليم الطبي نرى الطلاب يغفلون دراسة تفاصيلها ومعظمهم يدرسها دراسة سطحية، وللأسف كذلك فإن جُلَّ طلبة الطب يعتقدون أن عليهم تشخيص الحالة سليمة أو مرضية من نظرة خاطفة إلى الصورة، في حين أن على الطبيب أن يمعن النظر في كل التفاصيل التي تظهر أمامه في الظلال المتدرجة على الفلم الشعاعي، ويقودنا هذا إلى فن أخذ الصورة وضبط الجرعة الشعاعية وتوجيه وضعية المريض والمنبع وكثير من العوامل التي تجعل الصورة التي يُحسَن التقاطها مرآة دقيقة لمن يستطيع قراءتها يتمكن فيها من سبر أغوار الجسم ومعرفة الكثير عن مريضه.

وكتابنا هذا من الكتب المتميزة، صغير بحجمه كبير بفائدته، اختارته مجموعتنا الطبية "مجموعة MED-Alep" بعناية من بين مجموعة من كتب الأشعة ليكون معينًا لطلاب الطب والأطباء الممارسين، بل وحتى اختصاصيي الأشعة على حد سواء، وهو شامل لكل ما قد يعرض للمارس من حالات مرضية تفيد فيها صورة البطن البسيطة، ونحن إذ نتمنى أن نكون قد وفقنا في ترجمته وتنضيده وإيصاله إلى قارئنا العربي بلغة سليمة وتراكيب قوية غير ركيكة وتعابير ومصطلحات مناسبة للممارسين، فإننا نرجو من الله كذلك أن يتقبل هذا العمل وينفع به قارئيه وأن يكون فاتحة لمزيد من الأعمال المفيدة.

وأتوجه بالشكر إلى فريق العمل المميز من طلاب السنة الخامسة في كلية الطب الذين تطوعوا للعمل فيه، وأعترف بأن مراجعتي له كانت ممتعة وشيقة، وتمنيت لو كنت بنفسي طالبًا معهم.

وفي الختام أتقدم بشكر خاص إلى الشاب الواعد أنس غاوي وأرجو له التوفيق في حياته العلمية والعملية.

د.حمدي نوفل

غرة ذي الحجة 1441

فهرس المحتويات

القسم الأول

معلومات حول الأشعة السينية 1

ما هي الأشعة السينية؟ 1
كيف يتم إنتاج الأشعة السينية؟ 1
كيف تصنع الأشعة السينية صورة؟ 2
كيف يتم تخزين صور الأشعة السينية (الصور الشعاعية)؟ 3
مخاطر الإشعاع 3
لوائح (التعرض الطبي) للإشعاع المؤين 3
عند النساء في سن الإنجاب 3

استطبابات تصوير البطن بالأشعة السينية 4

مظاهر الصورة الشعاعية للبطن 5

صورة شعاعية أمامية- خلفية للبطن بوضعية الاستلقاء 5
مظاهر أخرى 5

جودة الصورة الشعاعية 6

المحتوى 6
التعرض 6

التشريح الطبيعي لصورة البطن الشعاعية 8

اليمين واليسار (الصورة 7) 8
الأرباع والنواحي (الصورة 8) 8
الأحشاء البطنية 1 (الصورة 9) 8
الأحشاء البطنية 2 (الصورة 10) 9
البنى الهيكلية (الصورة 11) 10
الحوض (الصورة 12) 10
قاعدة الرئتين (يمكن أن تظهر في أعلى البطن) (الصورة 13) 11
الأمعاء الغليظة 1 (الصورة 14) 11
الأمعاء 2 (الصورة 15) 12

تقديم صورة شعاعية للبطن 14

كن منهجيا! 14

نظرة عامة على ABCDE الصورة الشعاعية للبطن 15

A تعني الهواء في الموقع الخطأ (Air in the wrong place) 15
B تعني الأمعاء (Bowel) 15
C تعني التكلُّس (Calcification) 15
D تعني العجز للعظام والأعضاء الصلبة (Disability) 15
E تعني كل شيء آخر (Everything else) 15

A - الهواء في المكان الخطأ 16

كيف تنظر؟ 16
عن ماذا تبحث في **A** - هواء في المكان الخطأ؟ 16

B - الأمعاء 17

كيف تنظر؟ 17
عن ماذا تبحث في **B** - الأمعاء؟ 17

C - التكلس 18

كيف تنظر؟ 18
عن ماذا تبحث في C - التكلس؟ 18

D - العجز (العظام والأعضاء الصلبة) 19

كيف تنظر؟ 19
عن ماذا تبحث في D - العجز (العظام والأنسجة الرخوة)؟ 19

E - أي شيء آخر 20

كيف تنظر؟ 20
عن ماذا تبحث في E - كل شيء آخر؟ 20
استرواح الصفاق (غاز في الجوف الصفاقي) 21
الاسترواح خلف الصفاق (غاز في الفراغ خلف الصفاق) 26
استرواح الجهاز الصفراوي (غاز في الشجرة الصفراوية) 28
غاز وريدي بابي (غاز في وريد الباب) 28
توسع الأمعاء الدقيقة 30
حالة خاصة: علوص الحصية المرارية (انسداد الأمعاء
بالحصيات الصفراوية) 33
توسع الأمعاء الغليظة 34
الانفتال 37
الانفتال السيني: 37
الانفتال الأعوري: 37
المعدة المتمددة 40
الفتق 40
التهاب جدار الأمعاء 43
الأسباب الرئيسية لالتهاب الأمعاء الغليظة Colitis: 43
حالة خاصة: توسع الكولون السمي 47
الحمولة البرازية 48
الانحشار البرازي 49
حصيّات المرارة (التحصّي الصفراوي) 50
حالات خاصة: حليب الكالسيوم أو تكلس الصفراء 52
المرارة الخزفيّة 52
حصيات الكلية (التحصي الكلوي) 53
حصيّات المثانة 56
التكلّس الكلوي Nephrocalcinosis 57
تكلس البنكرياس 58
تكلس الغدة الكظرية 59
تكلس أم دم الأبهر البطني (AAA) 60
الجنين 62
البنى المتكلسة ذات الأهمية السريرية الضئيلة 63
غضروف ضلعي متكلس 63
تحصي الأوردة Phleboliths 63
العقد اللمفاوية المساريقية المتكلسة 64
أورام ليفية متكلسة بالرحم 65
تكلس البروستات 65
تكلس الأبهر البطني (ذو القطر الطبيعي) 66
تكلس الشريان الطحالي 66
كسور الحوض - اختبار حلقات بولو الثلاث 67
آفات العظام التصلبية والشفيفة 68

مثال على آفة عظام تصلبية 68
أمراض العمود الفقري 69
أمثلة 69
ضخامة الأعضاء الصلبة 71
المشابك CLIPS/ الغرز STAPLES/القطب الجراحية: 73
قثطرة بولية: 75
قثطرة فوق عانية: 75
الأنبوب الأنفي المعدي (NG) والأنبوب الأنفي الصائمي (NJ)76
أنبوب ريح الأمعاء 77
النزح الجراحي 78
قثطرة لفغر الكلية 78
قثطرة الديال بريتواني (PD) 79
جهاز شريط المعدة: 79
فغر المعدة بالتنظير عبر الجلد (PEG) /فغر المعدة الموجه شعاعيا (RIG) 80
كيس الفُغْرَة STOMA 80
الصارفة STENTS 81
صارفة إصلاح أم الدم الداخل الوعائية 83
فلتر الوريد الأجوف السفلي (IVC) 84
الجهاز داخل الرحم (IUD) 85
الكعكة 85
الأجسام الأجنبية 86
الماسحة الجراحية الباقية 86
أجسام مبتلعة 87
أجسام مُدخلة عبر المستقيم (PR) 88
أردية الخادعة 90
الأقراط 90
الجسم الحمّال 91
قاعدتي الرئتين 93
أسئلة للتقييم الذاتي 94

معلومات حول الأشعة السينية

ما هي الأشعة السينية؟

الأشعة السينية هي شكل من الإشعاع المؤين. وهي جزء من الطيف الكهرومغنطيسي، وتمتلك طاقة كافية للتأيين، كما أن طاقتها أكبر من الأمواج فوق البنفسجية (UV) لكن أقل من طاقة أشعة غاما.

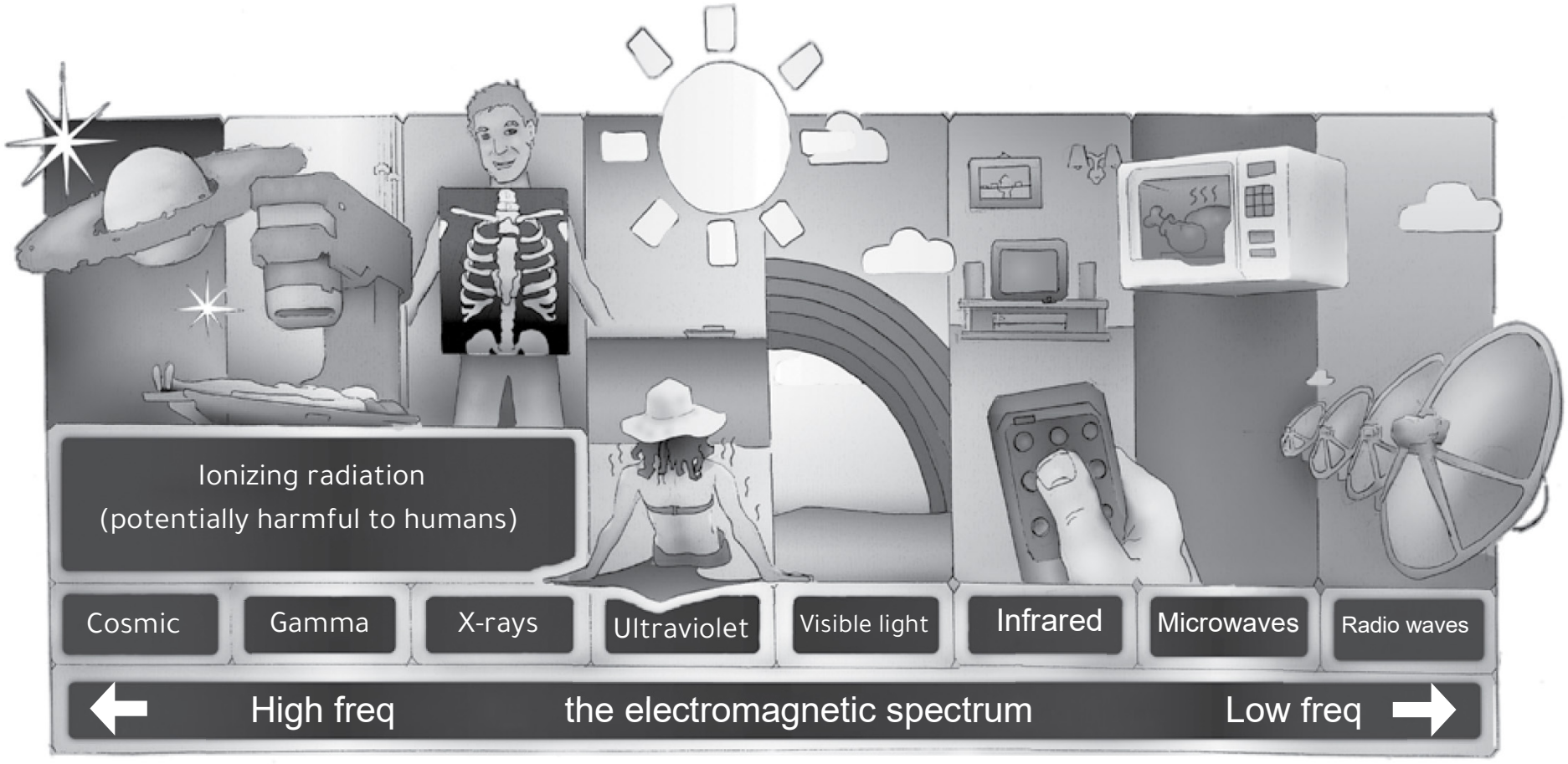

الصورة 1: الطيف الكهرومغناطيسي

الإشعاع هو انتقال الطاقة بشكل جسيمات أو أمواج.

الإشعاع المؤين هو إشعاع ذو طاقة كافية لإحداث التأيين، وهو عملية إزالة الكترون من الطبقة الخارجية للذرة. وبالتالي يسبب الإشعاع المؤين تغيرات على المستوى الجزيئي في جزيئات مهمة بيولوجياً (مثل الـ DNA).

استخدام الإشعاع المؤين يتضمن الأشعة السينية التقليدية (الصورة الشعاعية البسيطة) ودراسات التباين والتصوير المقطعي المحوسب (**CT**) والطب النووي والتصوير المقطعي بالإصدار البوزيتروني (PET).

كيف يتم إنتاج الأشعة السينية؟

تنتج الأشعة السينية بتسليط حزمة عالية الطاقة من الإلكترونات على هدف معدني (مثل التنغستين).

تتمتع بعض الالكترونات التي تصطدم بالهدف المعدني بطاقة كافية لإخراج الكترون آخر من الطبقة الداخلية لإحدى الذرات المعدنية (في الهدف)، وبالتالي تملأ الإلكترونات عالية الطاقة هذا الفراغ فتنطلق الأشعة السينية.

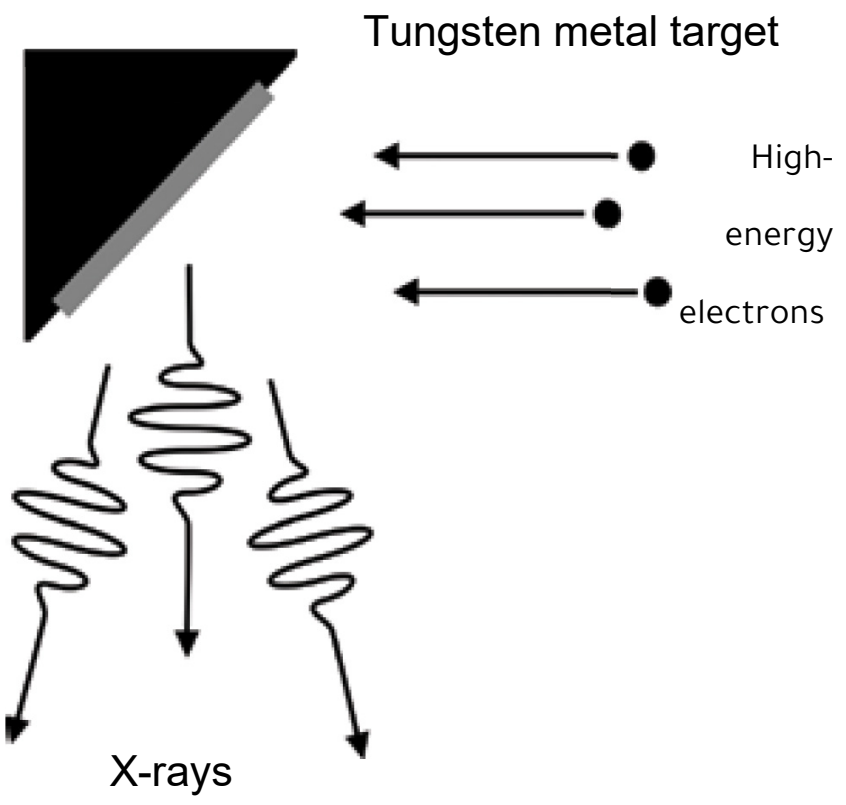

صورة 2: إنتاج الأشعة السينية

لا يكون إنتاج الأشعة السينية بهذه الطريقة فعالا (~0.1 %)، لذا تضيع معظم الطاقة على شكل حرارة. لهذا السبب تحتاج أنابيب الأشعة السينية إلى آليات تبريد متطورة.
تمر الأشعة السينية الناتجة عبر المريض ثم إلى جهاز الكاشف الذي يقوم بإنتاج صورة.

كيف تصنع الأشعة السينية صورة؟

تشمل النقاط الرئيسية ما يلي:

1. الصورة الناتجة على كاشف الأشعة السينية هي تمثيل ثنائي الأبعاد (**2D**) لبنية ثلاثية الأبعاد (**3D**).

2. أثناء مرور الأشعة السينية عبر المريض، يتم امتصاصها بشكل يتناسب مع مكعب العدد الذري للأنسجة المختلفة التي تمر عبرها.
اصطلاحاً، كلما زاد مقدار الإشعاع الذي يصطدم بجهاز الكشف، كانت الصورة أكثر قتامة. وبالتالي، كلما قلّت "كثافة" المادة، كلما زادت أشعة X وكلما زاد اسوداد الصورة.
وعلى العكس من ذلك؛ كلما زادت "كثافة" المادة، كلما زاد امتصاص الأشعة السينية فتظهر الصورة أكثر ابيضاضا. تبدو المواد ذات "الكثافة" المنخفضة أكثر اسودادا من تلك التي تتسم "بكثافة" عالية.

3. يمكن رؤية البنى فقط إذا كان هناك تباين كافٍ مع الأنسجة المحيطة (التباين هو فرق الامتصاص بين نسيج وآخر).

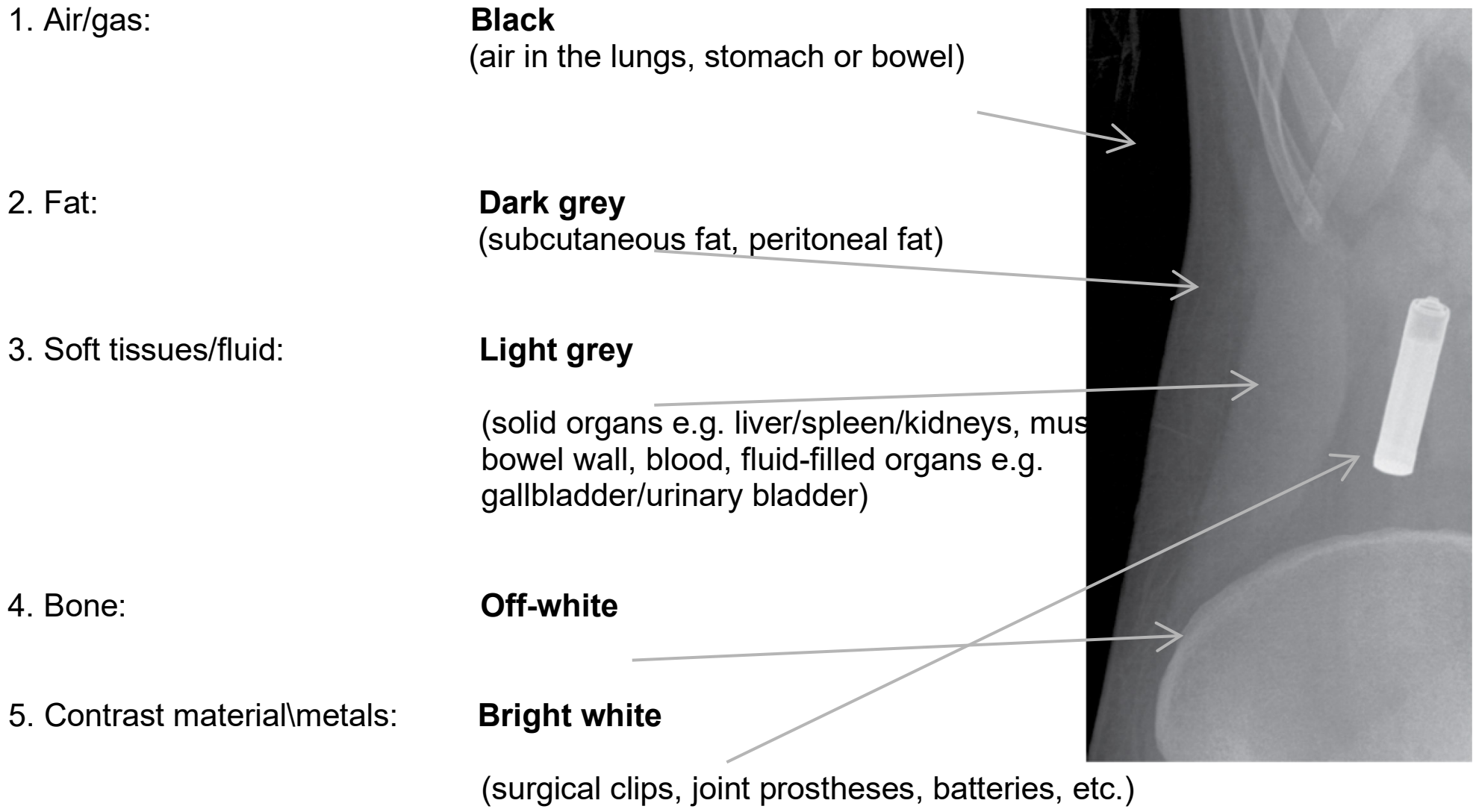

الصورة 3: طيف أنسجة ذات كثافات مختلفة كما يظهر في التصوير الشعاعي التقليدي. تظهر الصورة التصوير الشعاعي المنطقة القطنية اليسرى لمريض ابتلع بطارية.

كيف يتم تخزين صور الأشعة السينية (الصور الشعاعية)؟

يتم طباعة صور الأشعة في بعض المستشفيات على فيلم الأشعة السينية، ولكن معظم الأماكن تستخدم الآن نظام تخزين التصوير الإشعاعي الرقمي المعتمد على الكمبيوتر لتخزين صور الأشعة السينية، مما يلغي الحاجة إلى الأفلام.

يُعرف هذا النظام بنظام أرشفة الصور والتواصل **Picture Archiving and Communication System** (**PACS**). يمكن للأطباء وغيرهم من أخصائيي الرعاية الصحية عرض الصور (الصور الشعاعية) على شاشة الكمبيوتر، مما يسهل التعامل مع الصورة (مثل تغيير التباين، التكبير\التصغير... إلخ).

ومن المزايا سهولة الوصول إلى قواعد البيانات الشعاعية محلياً وعالمياً على حد سواء وتوفير التكاليف وعدم هدر المزيد من الأفلام. أما المساوئ فهي التكلفة الأولية وخطر فشل النظام، وهو ما قد يكون كارثياً.

مخاطر الإشعاع

تحدث نتيجة ضرر الخلايا بالأشعة. تتصف الخلايا نشيطة الانقسام بحساسية خاصة (مثل نقي العظم والغدد اللمفاوية والغدد التناسلية). يتخذ الضرر أشكالاً عديدة بما في ذلك موت الخلايا وتثبيط الانقسام الخيطي وتضرر الصبغي\المورثي والذي يؤدي إلى حدوث طفرات.

تبلغ جرعة الإشعاع الناتجة عن الأشعة السينية للبطن تقريباً 30 ضعف جرعة الأشعة السينية للصدر وتكافئ شهرين من الإشعاع الأساسي[1]. ذلك من المهم ضبط جرعة الإشعاع إلى أدنى حد ممكن، بحيث يمكن الحصول على صورة ذات جودة تشخيصية جيدة. تخضع سلامة المرضى واستخدام الإشعاع المؤين لأغراض طبية لتشريعات محددة في المملكة المتحدة - لوائح (التعرض الطبي) للإشعاع المؤين أو IRMER.

لوائح (التعرض الطبي) للإشعاع المؤين

نشرت في عام 2000 مع بعض تعديلات لاحقة، وهي تضع المعايير الأساسية لحماية المرضى من التعرض من الإشعاع.

تُشير إلى ثلاثة أشخاص رئيسيين يشاركون في حماية المريض:

1. **المرجع** (طبيب أو أي اختصاصي صحة معتمد آخر{ممرض طوارئ مُمارس} وهو الذي يطلب الصورة) وبالتالي هو الذي يطلب التعرض للأشعة.
   - يجب توفير معلومات سريرية كافية وذات صلة لتمكين المُمارس من تبرير التعرّض.
2. **المُمارس** (عادة اختصاصي أشعة، وهو الذي يقر التعرض للأشعة).
   - يُقرر التصوير الملائم ويُبرر أي تعرض للإشعاع على أساس كل حالة على حدة.
   - **يجب أن تفوق الفائدة المحتملة المخاطر التي يتعرض لها المريض** (مثل: يزيد التصوير المقطعي المحوسب CT للرأس عند طفل في عمر السنة خطر الإصابة بالسرطان بمقدار 1\500 (خلال حياته المستقبلية) ويزيد خطر تكوّن الساد. وبالتالي يجب أن تفوق فائدة هذا المسح هذه المخاطر التي يتعرض لها الطفل).
3. **المُشغّل** (عادة مصوّر شعاعي -فني أشعة- وهو الذي يقوم بالجوانب العملية).
   - يضمن إتمام المرحلتين المذكورتين أعلاه بشكل مناسب.
   - يحافظ على التعرض الشعاعي المبرر بحيث يبقى ضمن الحدود الدنيا الكافية عبر:
     - **i.** تقليل عدد صور الأشعة السينية التي يتم التقاطها.
     - **ii.** تركيز حزمة الأشعة السينية على المنطقة موضع الاهتمام.
     - **iii.** إبقاء التعرض منخفضاً إلى أقل حد ممكن.

عند النساء في سن الإنجاب

- تقليل التعرض للإشعاع في منطقة البطن والحوض.
- سؤال النساء اللواتي في سن الإنجاب إذا كُنّ حوامل، وتجنيبهن التعرض للإشعاع. أما الفترات الأكثر حرجاً فهي خلال الثلث الأول والثاني. يجب أخذ السير التطوري بعين الاعتبار حيث يعتبر الجنين أكثر حساسية للأشعة خلال الثلث الثاني عندما يحدث تخلّق الأعضاء الجنينية. يجب تأخير أشعة X على البطن والحوض إن أمكن إلى وقت تنخفض فيه الحساسية الجنينية (أي بعد الأسبوع 24 من الحمل، أو بشكل مثالي بعد الولادة).
- يمكن التعرض للمناطق البعيدة (الصدر والجمجمة والأطراف) مع الحد الأدنى من تعريض الجنين وذلك في أي وقت أثناء الحمل[2].

---

[1] وهو الاشعاع الصادر بسبب الانفجار الكبير Big Bang ونتعرض له بشكل يومي- ملاحظة مترجم.

[2] يمكن ببساطة أن يتم تغطية البطن بدرع واقي من الرصاص أثناء تصوير هذه الأماكن -ملاحظة مترجم-

استطبابات تصوير البطن بالأشعة السينية

تطلب الصورة الشعاعية للبطن فقط إذا كانت الاختبار الأنسب للإجابة عن السؤال السريري. فيما يلي استطبابات الصورة الشعاعية البسيطة للبطن:

- **الاشتباه بانسداد الأمعاء**

  للبحث عن عرى متوسعة في الأمعاء الدقيقة أو الغليظة أو توسع المعدة.
- **الاشتباه بانثقاب**

  للبحث عن دليل على استرواح الصفاق، حيث تطلب صورة شعاعية للصدر بوضعية الوقوف للبحث عن الغاز الحر تحت الحجاب الحاجز.
- **ألم بطني مبهم متوسط إلى شديد**

  قد تكون مفيدة إذا كان التشخيص المبدئي يتضمن توسع الكولون السمي، انسداد الأمعاء أو انثقابها
- **الاشتباه بوجود جسم غريب**

  للبحث عن جسم غريب ظليل للأشعة.
- **متابعة الحصيات البولية**

  للبحث عن وجود حصيات السبيل الكلوي أو حركة الحصيات المعروفة منها.

في معظم الحالات السريرية الأخرى، **لا يُوصى بإجراء صورة للبطن بالأشعة السينية** عند وجود اختبار بديل أكثر ملائمة. وتتضمن الأمثلة الشائعة ما يلي:

- رض البطن: يكون التصوير المقطعي المحوسب (CT) للبطن والحوض مع حقن مادة ظليلة داخل الوريد أكثر حساسية ونوعية في البحث عن دليل على إصابة أحد الأعضاء الصلبة أو الأمعاء أو العظام، وقد يستطيع تحديد موقع النزف الفعال أيضاً.
- ألم في الربع العلوي الأيمن للبطن: يُوصى بإجراء فحص بالأمواج فوق الصوتية للبطن، للبحث عن دليل على وجود حصيات صفراوية أو التهاب مرارة أو انسداد القناة الصفراوية الجامعة.
- الاشتباه بتجمع للسوائل ضمن البطن: يُوصى بالتصوير الطبقي المحوسب (CT) للبطن والحوض، للبحث عن وجود مصدر للإنتان (تجمع للقيح أو للسائل).
- نزف الجهاز الهضمي العلوي الحاد: يُستطب التنظير الداخلي، حيث بإمكانه التشخيص في معظم الحالات، ويستخدم أيضاً للعلاج بالإرقاء.
- إذا كان التنظير الداخلي الأولي سلبياً، فقد يكون تصوير الأوعية أو تصوير الأوعية المقطعي المحوسب مفيداً لتحديد مصدر النزف.
- الاشتباه بخباثة ضمن البطن: يُوصى بإجراء تصوير مقطعي محوسب (CT) للبطن والحوض للبحث عن خباثة، ويمكن استخدامه للمساعدة في تحديد درجة الخباثة إن وجدت.
- الإمساك: يعتمد عادة على التشخيص السريري دون الحاجة إلى اختبارات تصويرية. لا يوجد أي دليل يربط بين موجودات الصورة الشعاعية للبطن مع الإمساك.
- المرضى المسنين هم الاستثناء الوحيد، فقد تكون الصورة الشعاعية للبطن مفيدة لإظهار امتداد البراز المنحشر لديهم، ولكن لا يُشخص الإمساك.

مظاهر الصورة الشعاعية للبطن

المنظور القياسي هو **صورة أمامية خلفية (AP) بوضعية الاستلقاء (Supine AXR).**
تقريباً كل الصور الشعاعية للبطن تكون أمامية خلفية بوضعية الاستلقاء. وبشكل عام، يجب أن نفترض أن الصورة الشعاعية البطنية أخذت بهذه الطريقة ما لم يُذكر خلاف ذلك.

صورة شعاعية أمامية-خلفية للبطن بالأشعة السينية بوضعية الاستلقاء

يستلقي المريض (على ظهره). يتم وضع أنبوب الأشعة السينية أمام وفوق رأس المريض، حيث تمر الأشعة السينية في اتجاه أمامي خلفي AP. يُطلب من المريض حبس نفسه (كي لا تؤدي حركة التنفس إلى ضبابية الصورة وعدم وضوحها)، ثم يتم التقاط الصورة.

يتم اجراء الصورة الشعاعية للبطن في وضعية الاستلقاء على الظهر لأنه عموماً من الأسهل على المرضى الاستلقاء على ظهورهم، وخاصةً إذا كانوا بصحة غير جيدة أو بعد العمل الجراحي.

أبعاد كاشف الأشعة المستخدم في تصوير البطن هو 35× 43 سم، وهو أصغر قليلاً من الأبعاد الطبيعية للبطن عند البالغين. وهذا يعني أننا نحتاج أحياناً إلى صورتين شعاعيتين أو أكثر لتصوير كامل البطن. لذلك من المهم التحقق مما إذا كان قد تم أخذ صورة شعاعية ثانية قبل كتابة تقرير الأشعة السينية للبطن.

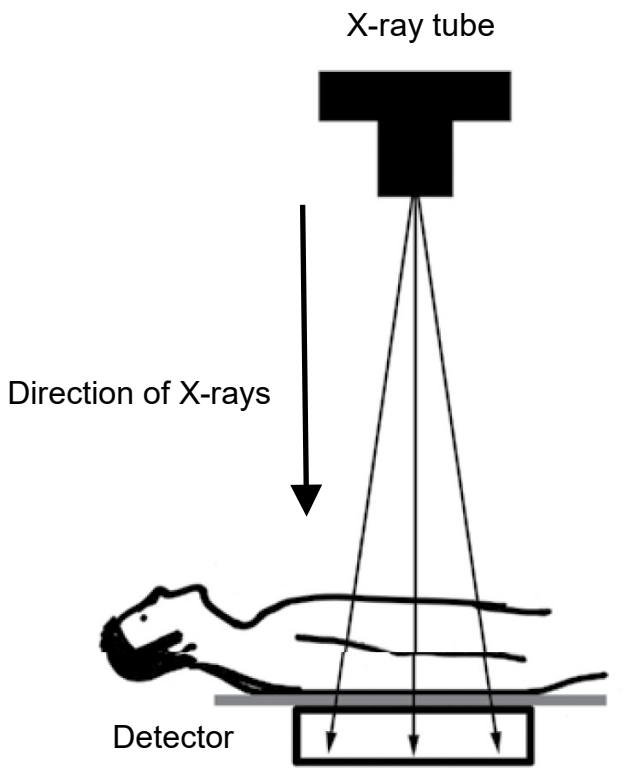

الصورة 4: صورة شعاعية أمامية خلفية للبطن بالأشعة السينية بوضعية الاستلقاء

مظاهر أخرى

- **صورة AXR بوضعية الوقوف** (المريض عمودي): يندر إجراؤها حالياً لأن قيمتها التشخيصية قليلة مقارنة بالتصوير المقطعي المحوسب (CT) للبطن والحوض. قد تُظهر صورة AXR بوضعية الوقوف سويات غازية سائلية (الغاز في الأعلى والسائل في الأسفل)، وفي الماضي كانت مفيدة عند الاشتباه بانسداد الأمعاء.
- **صورة AXR بوضعية الاستلقاء الجانبي الأيسر** (المريض مستلق على جانبه الأيسر): بالوقت الحاضر يندر جداً اجراؤها على الرغم من استخدامها أحياناً عند الأطفال المشتبه بوجود انثقاب أمعاء لديهم، لتجنب تعريضهم لجرعة عالية بالتصوير المقطعي المحوسب. يستلقي المريض عادة على جانبه الأيسر حيث يشاهد الغاز الحر داخل البريتوان مقابل حافة الكبد (انظر الشكل 28)
- **صورة شعاعية للصدر بوضعية الوقوف:** حساسة جداً لكشف الغاز الحر تحت الحجاب الحاجز (استرواح الصفاق)، وتكون جرعة الإشعاع فيها أقل بكثير من التصوير الشعاعي للبطن. يجب دائماً طلب صورة شعاعية للصدر بوضعية الوقوف إلى جانب صورة شعاعية للبطن بوضعية الاستلقاء في حال الاشتباه بالانثقاب الحشوي.

جودة الصورة الشعاعية

قد تختلف جودة الصور الشعاعية للبطن إلى حد كبير.
قبل التفكير في الشذوذات المحتملة في الصورة الشعاعية للبطن، يجب أولاً تقييم الجودة التقنية للتأكد من أن الصورة مناسبة. الأسئلة الرئيسية التي يجب أن تطرحها على نفسك هي، هل تم تضمين كل شيء في الصورة الشعاعية؟ وهل التعرض للأشعة كاف؟

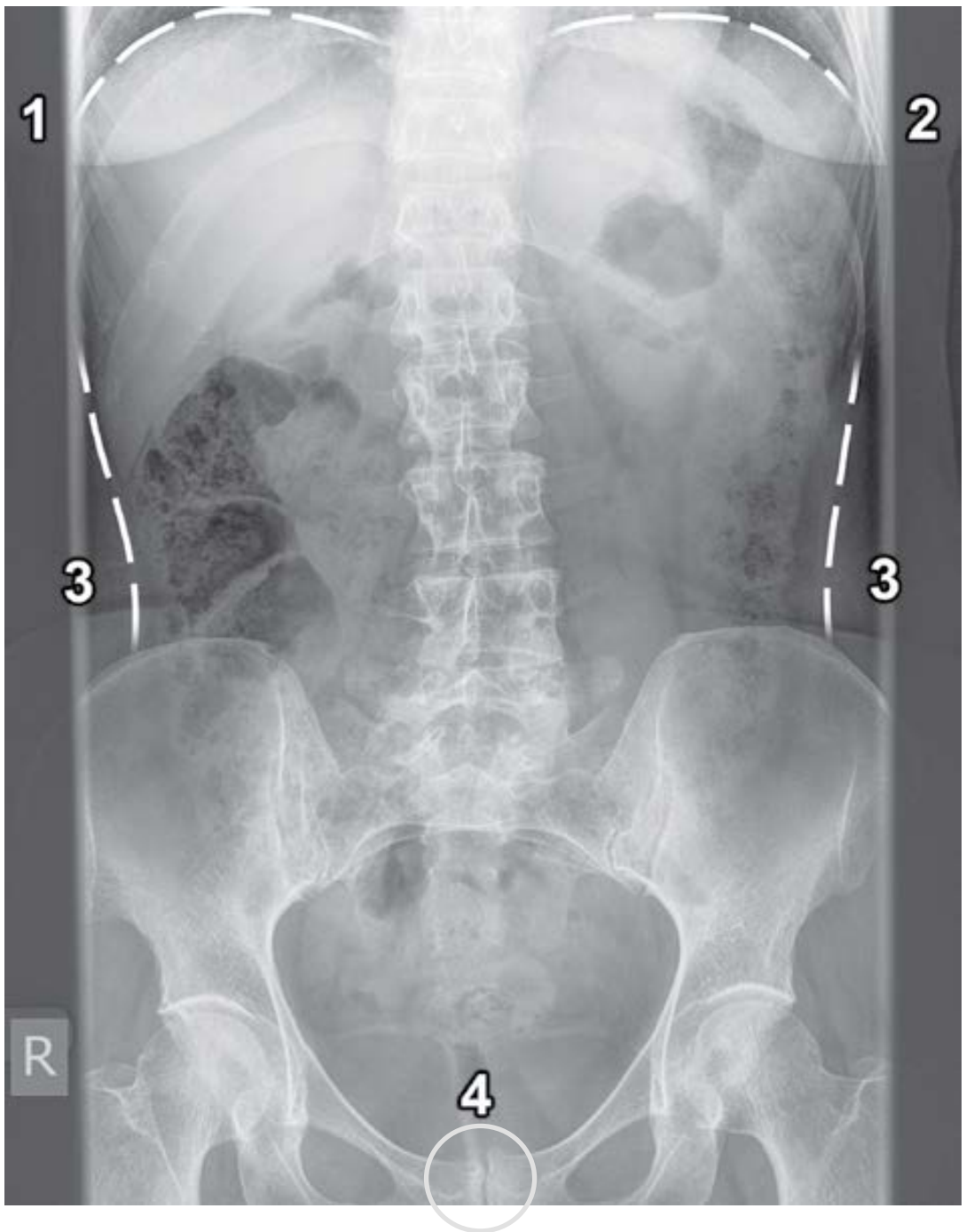

الصورة 5: صورة شعاعية طبيعية للبطن تُظهر الحافة العلوية للكبد (1)، الحافة العلوية للطحال (2)، والجدران الجانبية للبطن (3) والتي رُسمت بخط أبيض متقطع. الارتفاق العاني (4) رُسم عليه دائرة بيضاء (وعلى الرغم من أنه مثالي يجب أن نرى الحافة السفلية منه).

المحتوى

يجب أن يتم تضمين كافة البنى التشريحية من نصفي الحجاب الحاجز وحتى الارتفاق العاني.

- يجب أن تتضمن الصورة الشعاعية الحافة العلوية للكبد **(1)** والطحال **(2)** في أعلاها.
- يجب أن تُشاهد جدران البطن الجانبية **(3)** على جانبي الصورة الشعاعية.
- يجب أن يظهر الارتفاق العاني **(4)** بوضوح أسفل الصورة الشعاعية.

ملاحظة: أبعاد الجهاز الكاشف المستخدم في تصوير البطن أصغر قليلاً من الأبعاد الطبيعية للبطن عند البالغين. مما يتطلب غالباً إجراء صورتين شعاعيتين لتصوير البطن بالكامل. في بعض الأحيان عند المرضى البدينين، يجب إجراء صورة شعاعية بوضعية "أفقية" بدلاً من الوضعية التقليدية "العمودية" لكي تشمل الصورة كل شيء.

التعرض

يُشير تعبير "التعرض" إلى كمية الأشعة السينية التي تصل إلى جهاز الكاشف وتصنع الصورة.
لا تتلقى الصورة الشعاعية ذات التعرض الناقص كمية كافية من الأشعة السينية، وتظهر فاهية/بيضاء.
تتلقى الصور الشعاعية ذات التعرض الزائد كمية كبيرة من الأشعة السينية، وتظهر بلون أغمق.

في الوقت الحاضر يعتبر التعرض مشكلة صغيرة، حيث يتم عادة التخلص من الصور غير الملائمة من قِبل أخصائيي التصوير الشعاعي، ثم تتم إعادة التصوير.

كذلك، عند عرض الصور الشعاعية، يمكن تغيير التباين والسطوع للتعويض عن ضعف التعرض.

ومع ذلك تبقى مشكلة نقص التعرض عند المرضى البدينين، مما يؤدي إلى الحد من القدرة التشخيصية للصورة الشعاعية.

للتحقق من أنّ التعرض كاف يجب التأكد من إمكانية رؤية العمود الفقري بوضوح.

نادراً ما يكون التعرض الزائد مشكلة مهمة.

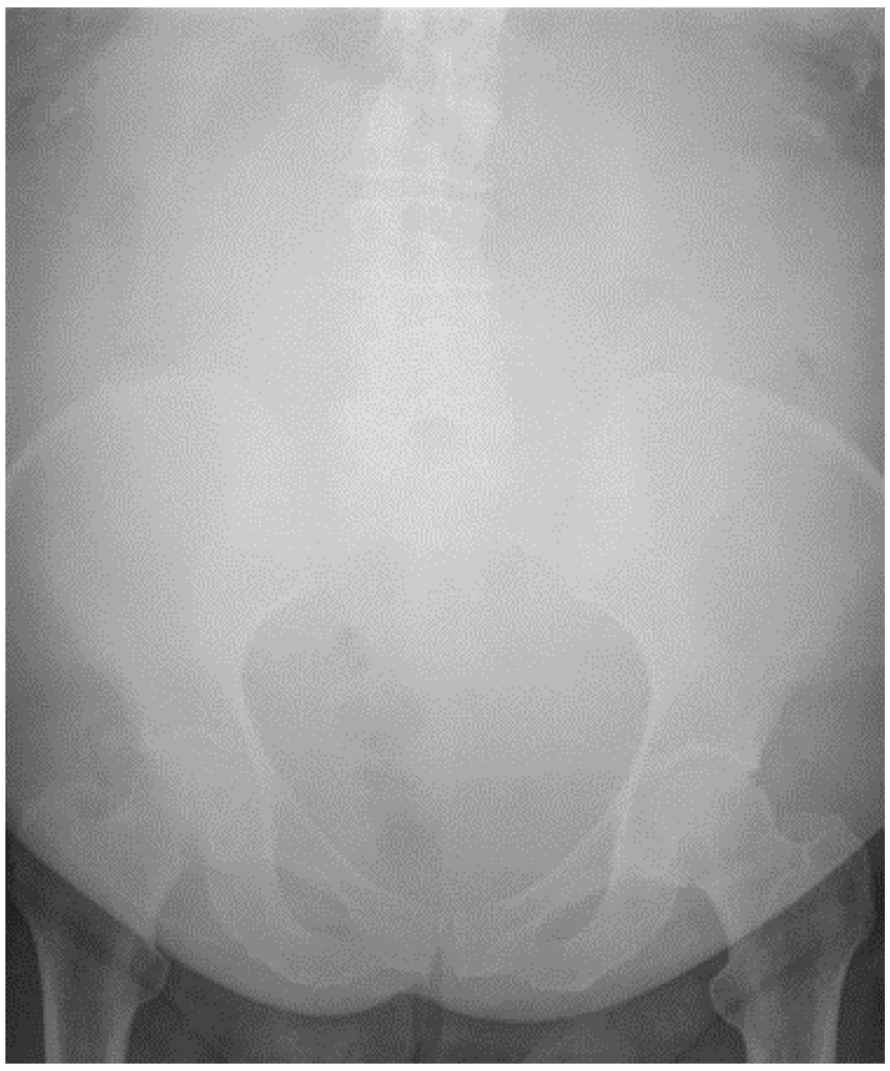

الصورة 6: صورة شعاعية ناقصة التعرض للبطن، تُظهر صعوبة في رؤية العمود الفقري. مما يجعل تقييم غازات الأمعاء صعباً ويحدد من القيمة التشخيصية.

التشريح الطبيعي لصورة البطن الشعاعية

تُظهر الصور الشعاعية للبطن التالية التشريح الطبيعي للبطن.

اليمين واليسار (الصورة 7)

تذكر أنك عندما تشاهد الصورة الشعاعية للبطن، فإن الجانب الأيسر للصورة هو الجانب الأيمن للمريض والجانب الأيمن من الصورة هو الجانب الأيسر للمريض. صف النتائج دائماً حسب جانب المريض.

الصورة 7

الأرباع والنواحي (الصورة 8)

يمكن تقسيم البطن إلى أربعة أرباع أو تسع نواحي.

الأرباع الأربعة (الخطوط المقطعة الصفراء) تكون كما يلي:

الربع العلوي الأيمن (RUQ)، **الربع العلوي الأيسر** (LUQ)، **الربع السفلي الأيمن** (RLQ)، **الربع السفلي الأيسر** (LLQ).

النواحي التسعة (الخطوط البيضاء المتقطعة) تكون كما يلي:

1. المراق الأيمن.

2. الشرسوف.

3. المراق الأيسر.

4. القطنية اليمنى.

5. السرية.

6. القطنية اليسرى.

7. الحرقفية اليمنى.

8. فوق العانة.

9. الحرقفية اليسرى.

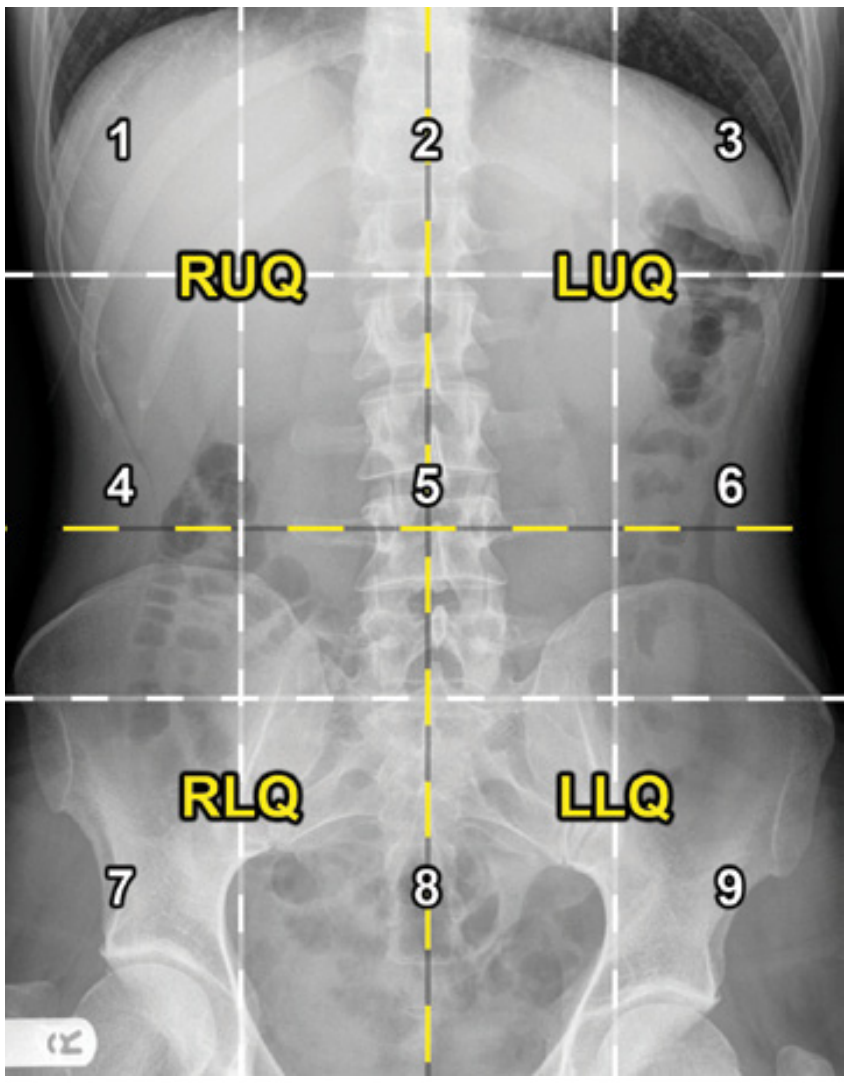

الصورة 8

الأحشاء البطنية 1 (الصورة 9)

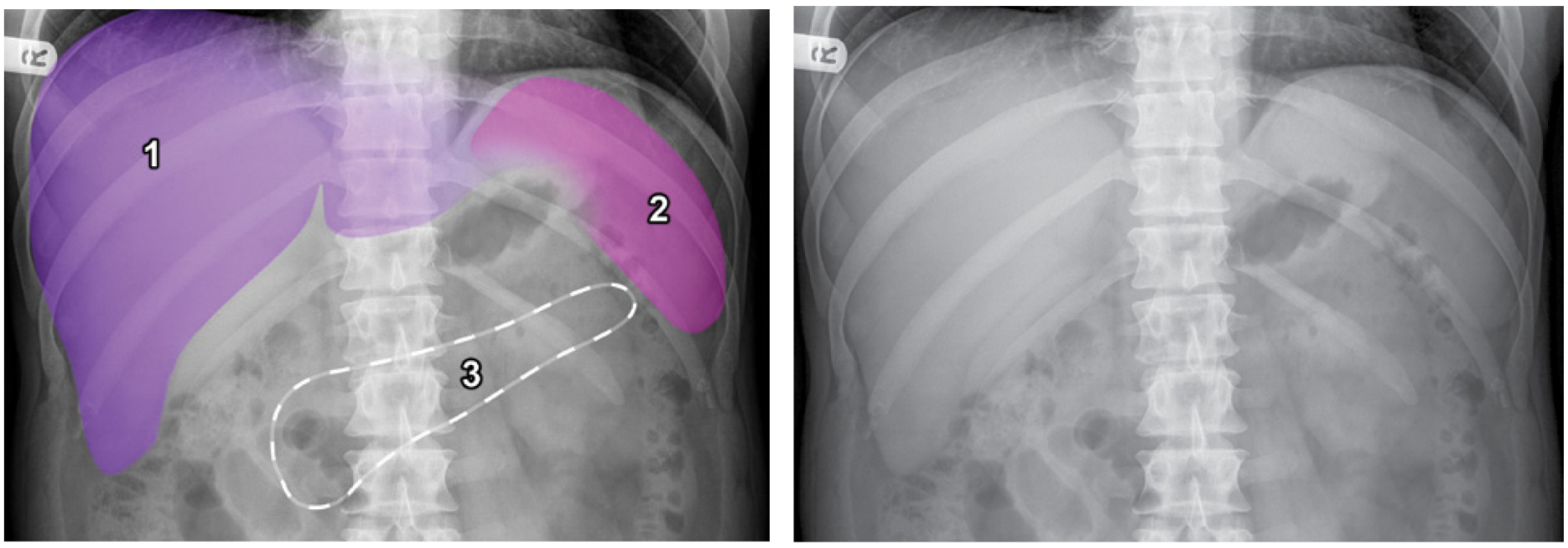

الصورة 9

1. الكبد (بنفسجي).
2. الطحال (الزهري).
3. موقع البنكرياس (أبيض مخطط) - لا يظهر بالحالة الطبيعية.

الأحشاء البطنية 2 (الصورة 10)

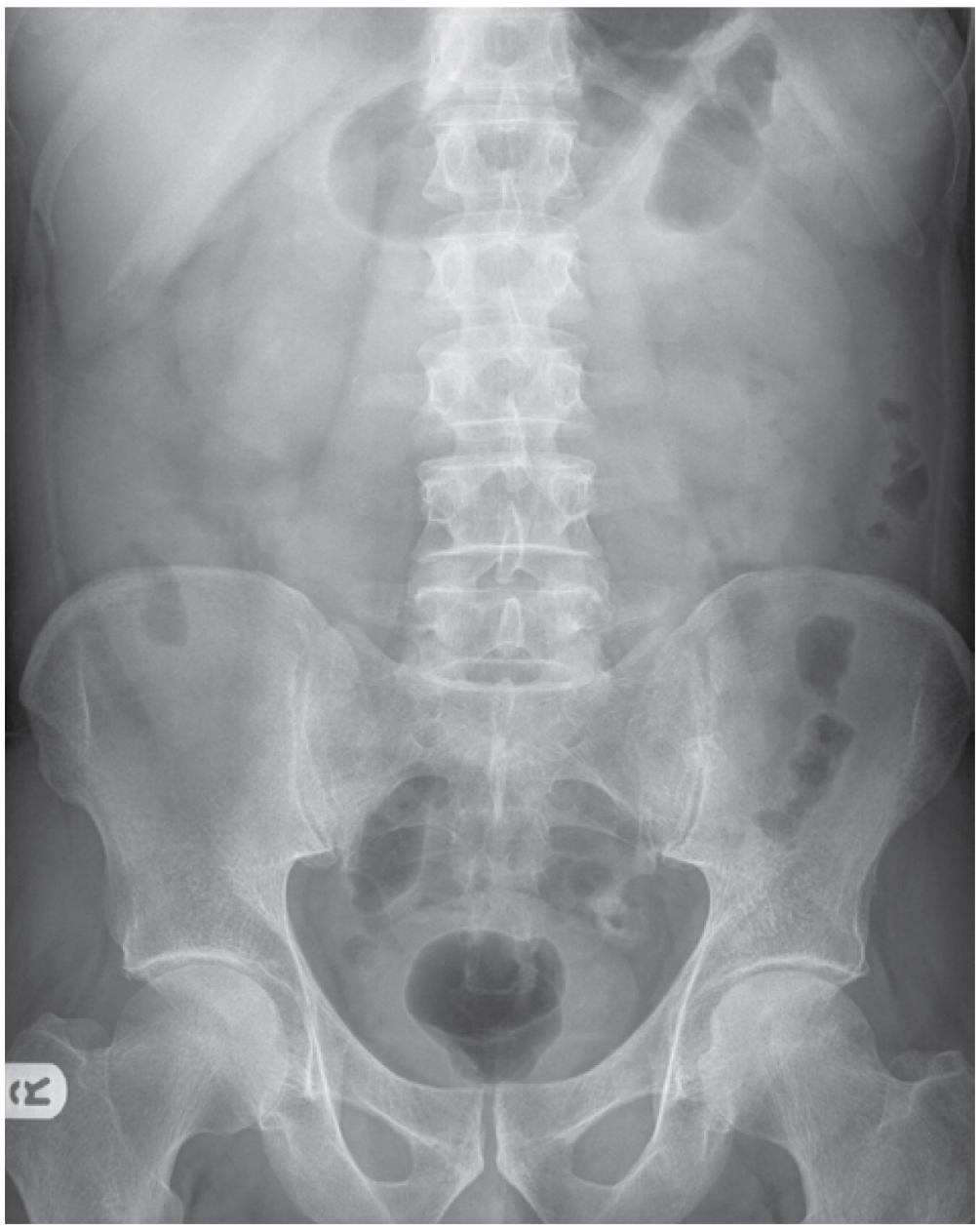

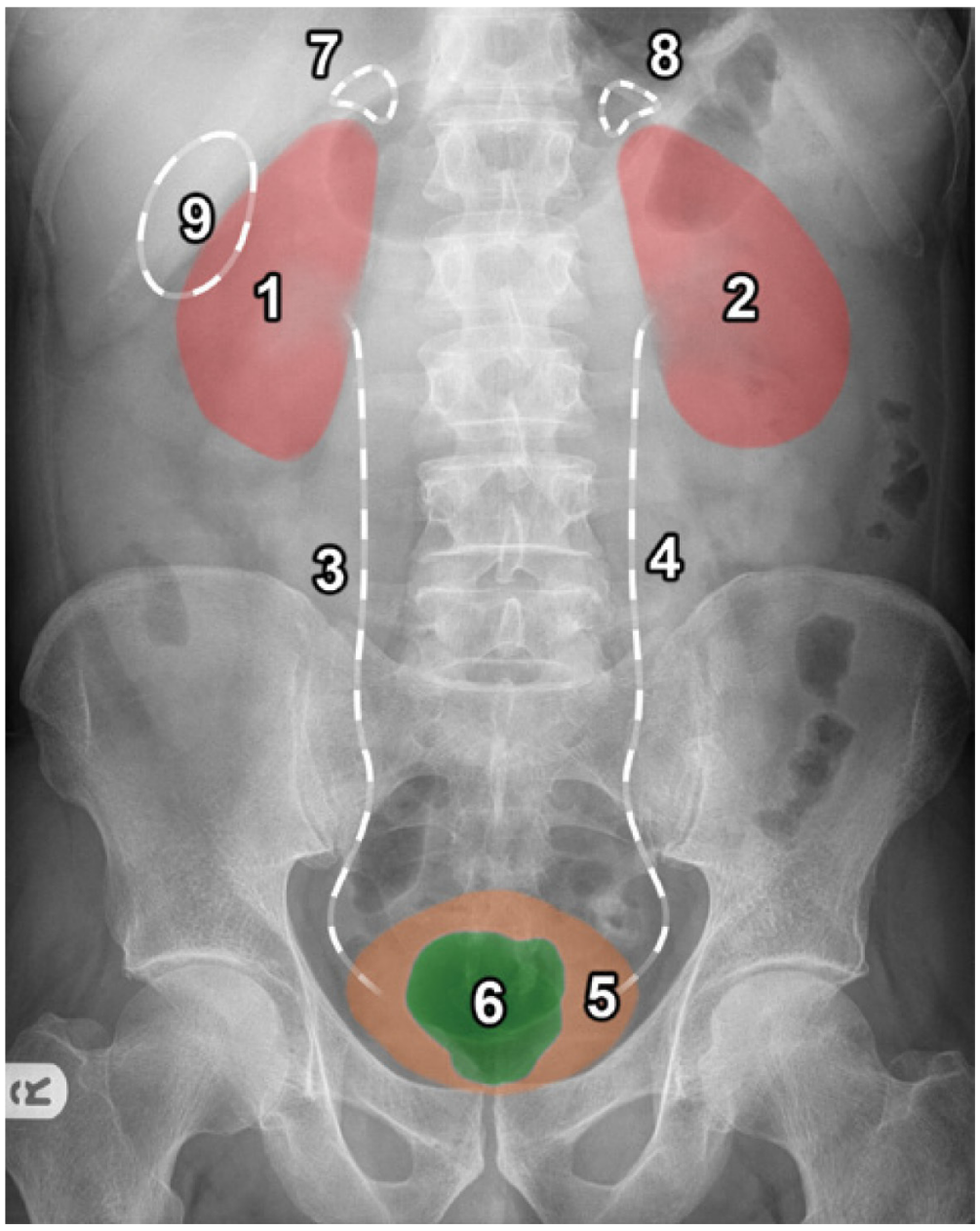

الصورة 10

1. **الكلية اليمنى** (أحمر).
2. **الكلية اليسرى** (أحمر).
3. **موقع الحالب الأيمن** (الخط الأبيض المتقطع) - لا يظهر بالحالة الطبيعية.
4. **موقع الحالب الأيسر** (الخط الأبيض المتقطع) - لا يظهر بالحالة الطبيعية.
5. **المثانة** (برتقالي).
6. **غاز في المستقيم** (أخضر).
7. **موقع الغدة الكظرية اليمنى** (الخط الأبيض المتقطع) - لا يظهر بالحالة الطبيعية.
8. **موقع الغدة الكظرية اليسرى** (الخط الأبيض المتقطع) - لا يظهر بالحالة الطبيعية.
9. **موقع المرارة** (الخط الأبيض المتقطع) - لا يظهر بالحالة الطبيعية.

ملاحظة: يمكن أن يكون موقع المرارة متغيراً جداً. فقد تظهر في أي مكان من منطقة الربع العلوي الأيمن. يظهر الموقع الأكثر شيوعاً (عند الحافة السفلية للكبد) كما في المثال السابق.

دار سورية الفتاة

Young Syria Publisher

مراجع طبية

قصص أطفال

روايات

لغات

fb/youngsyriapub

t.me/young_syria

youngsyriapub@gmail.com

Mobile: 099 94 93 779

Tel: 021 26 83 779

021 22 82 557



fb/youngsyriapub t.me/young_syria

البنى الهيكلية (الصورة 11)

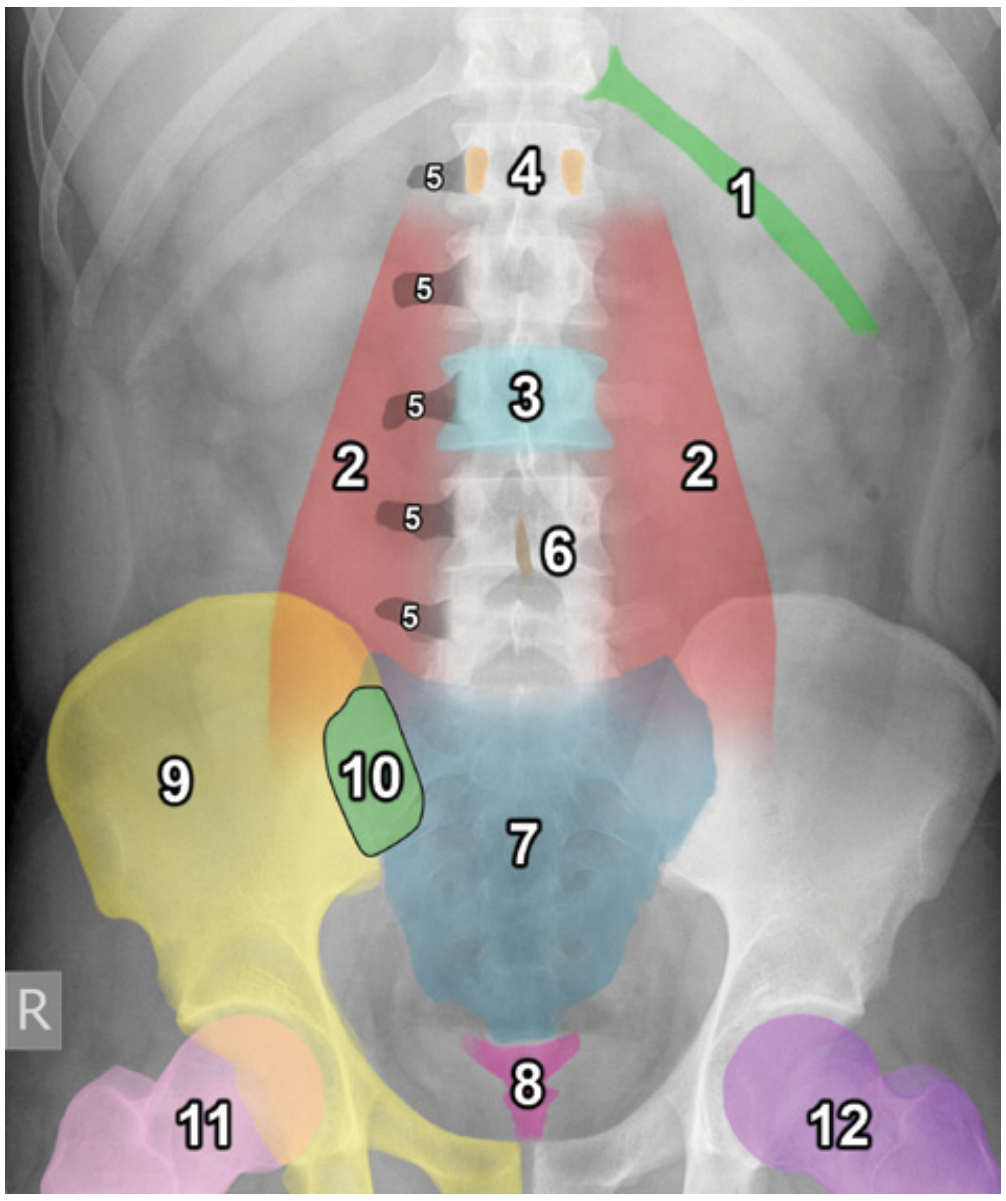

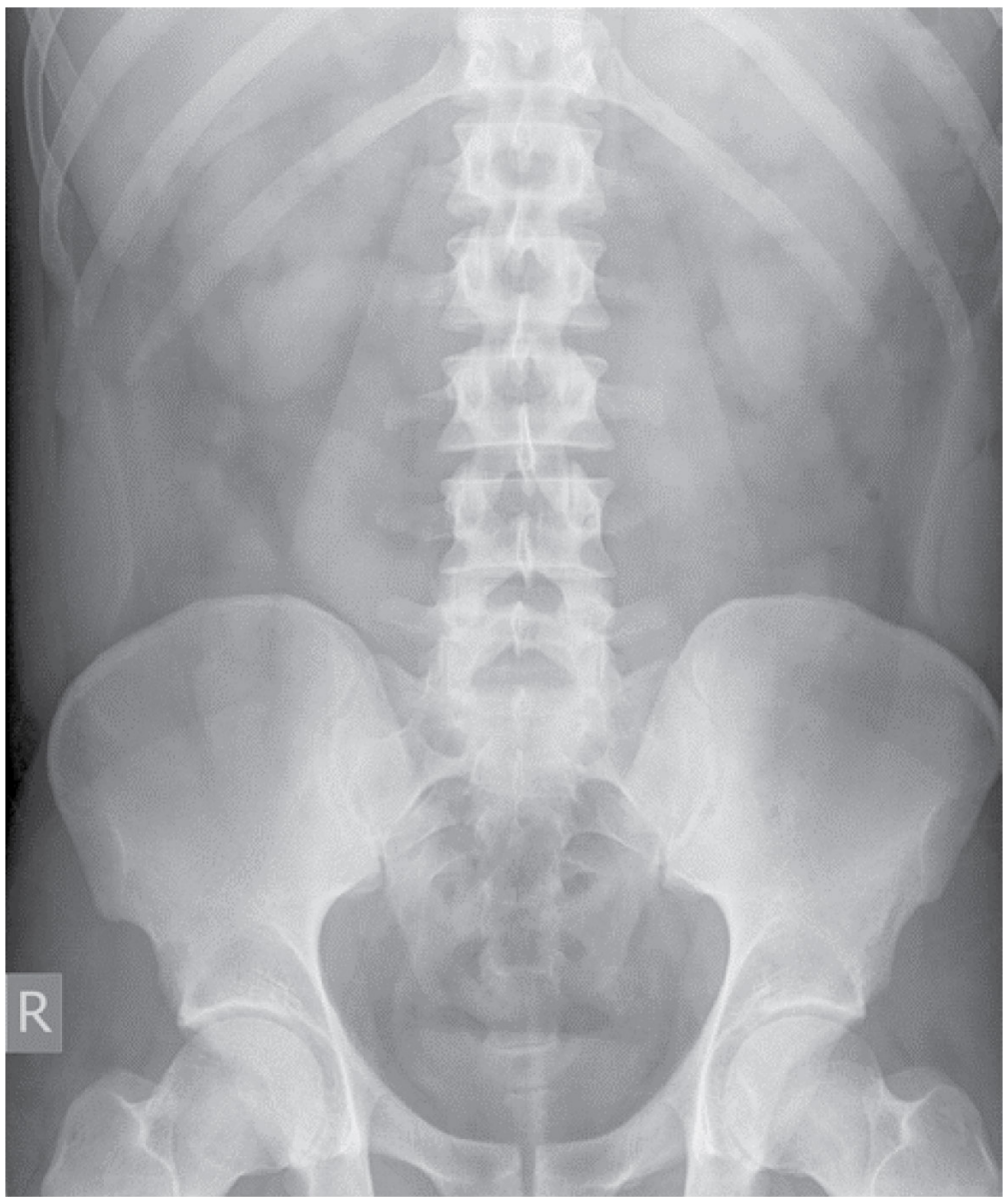

الصورة 11

1. **الضلع الثاني عشر الأيسر** (أخضر فاتح).
2. **حدود العضلة القطنية- يمين ويسار** (أحمر).
3. **جسم الفقرة القطنية الثالثة L3** (أزرق فاتح).
4. **سويقة الفقرة القطنية الأولى L1** (برتقالي).
5. **النواتئ المستعرضة اليمنى للفقرات القطنية 5-L1** (أسود).
6. **الناتئ الشوكي للفقرة القطنية الرابعة L4** (بني).
7. العجز (أزرق).
8. العصعص (وردي).
9. نصف الحوض الأيمن (أصفر).
10. المفصل العجزي الحرقفي (أخضر).
11. عظم الفخذ الأيمن (زهري).
12. عظم الفخذ الأيسر (بنفسجي).

الحوض (الصورة 12)

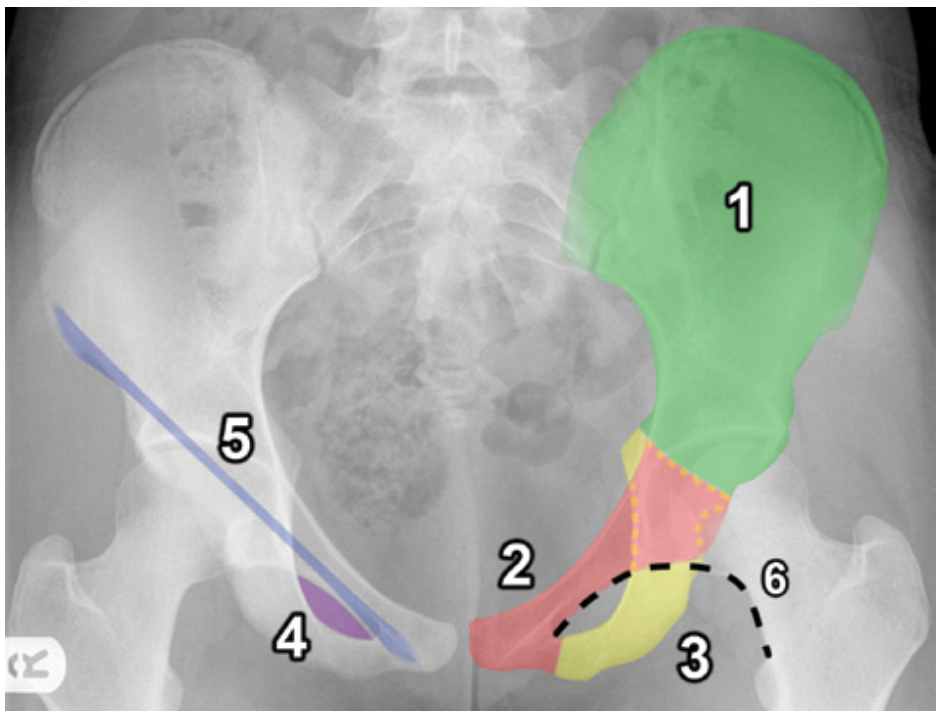

الصورة 12

1. **الحرقفة** (أخضر).
2. **العانة** (أحمر).
3. **الإسك** (أصفر).
4. **الثقبة السدادية** (بنفسجي).
5. **موقع الرباط الإربي الأيمن** (أزرق) - لا يظهر بالحالة الطبيعية. يمتد الرباط الإربي بين الشوكة الحرقفية الأمامية العلوية وحُديبة العانة.
6. **خط شِنتُون Shenton's Line** (الخط الأسود المتقطع) - خط وهمي على طول الحافة السفلية للشعبة العانية العلوية والحافة السفلية الأنسية لعنق الفخذ.

قاعدة الرئتين (يمكن أن تظهر في أعلى البطن) (الصورة 13)

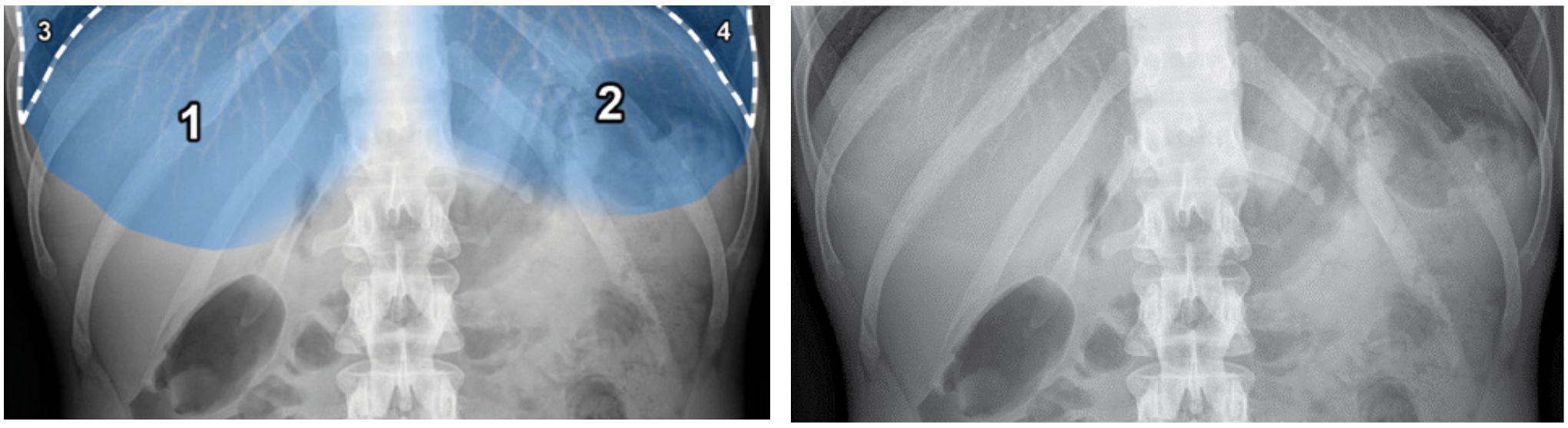

الصورة 13

1. **قاعدة الرئة اليمنى** (أزرق) - تظهر خلف الكبد.
2. **قاعدة الرئة اليسرى** (أزرق) - تظهر خلف المعدة\الطحال.
3. **الزاوية الضلعية الحجابية اليمنى** (خط أبيض متقطع).
4. **الزاوية الضلعية الحجابية اليسرى** (خط أبيض متقطع).

ملاحظة: إذا نظرت بتمعن إلى قاعدة الرئتين، يمكنك غالبا رؤية الأوعية الدموية الرئوية على أنها عتامات خطية متفرعة (كما يظهر في المثال السابق).

الأمعاء الغليظة 1 (الصورة 14)

1. **معدة** - لاحظ طيات جدار المعدة (أشير إليها بين السهمين الأبيضيين).
2. **الأعور.**
3. **الكولون الصاعد.**
4. **الثنية الكبدية.**
5. **الكولون المستعرض.**
6. **الثنية الطحالية.**
7. **الكولون النازل.**
8. **الكولون السيني.**

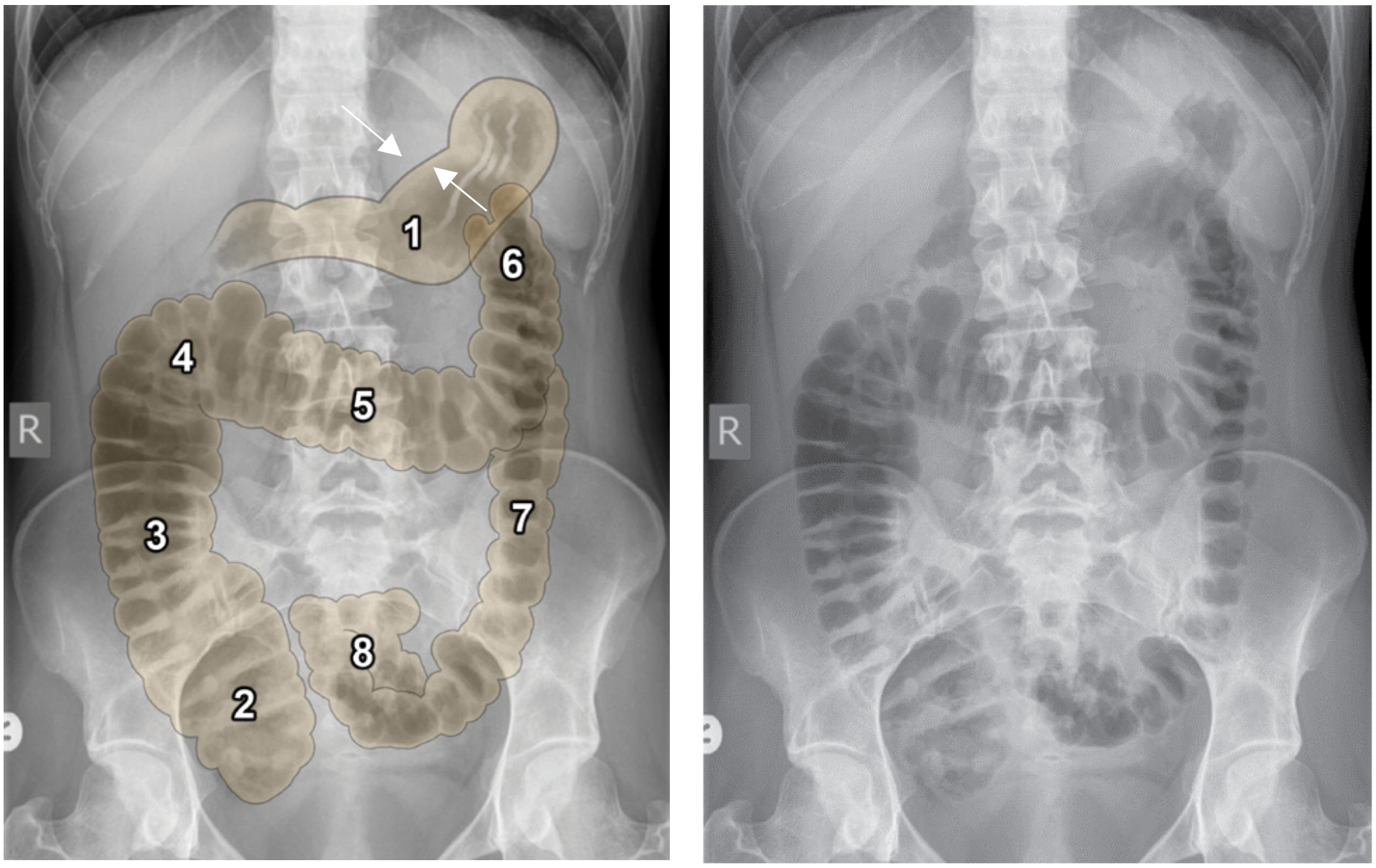

الصورة 14

الأمعاء 2 (الصورة 15)

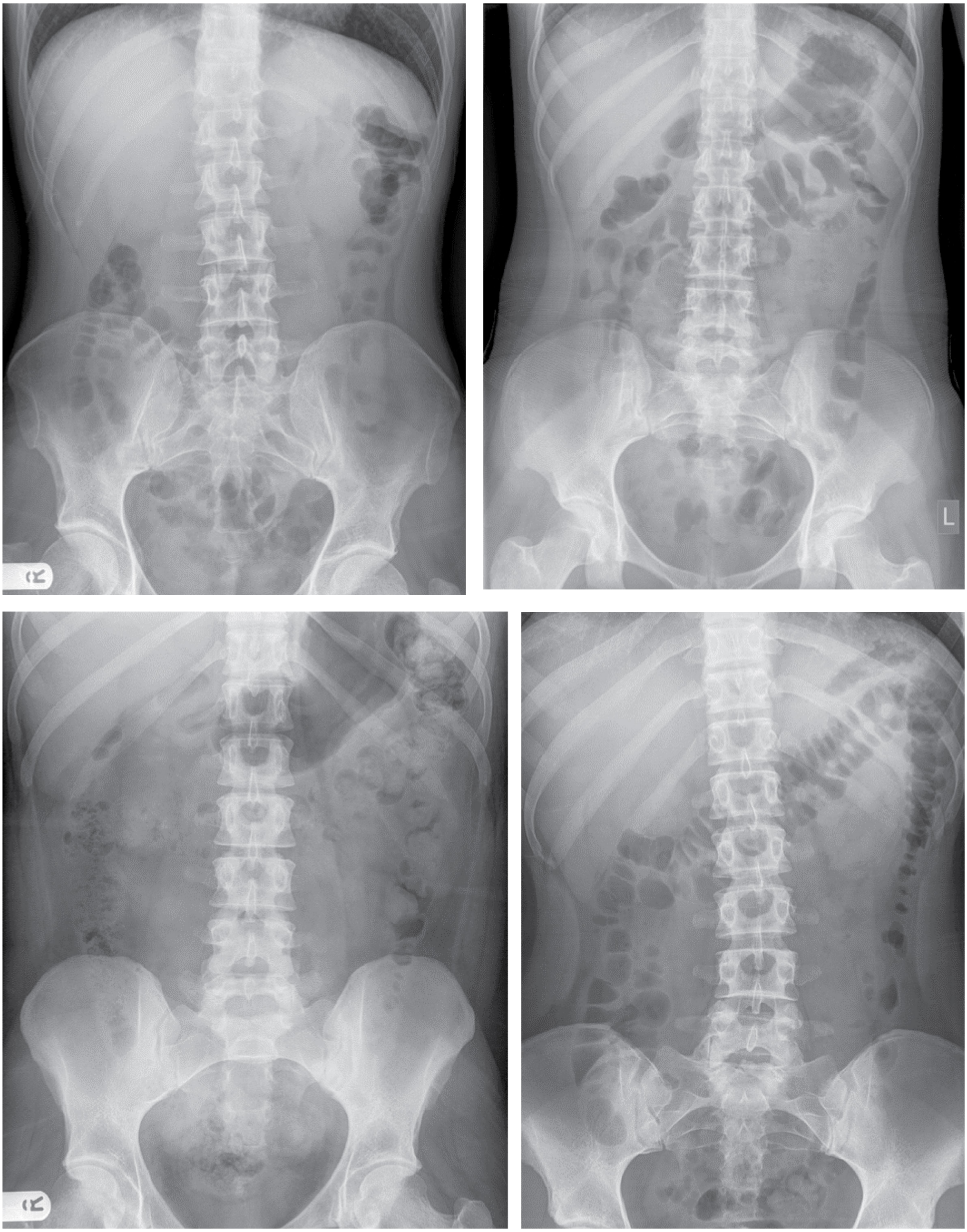

الصورة 15

أربع صور شعاعية طبيعية مختلفة للبطن تُظهر أمثلة على الاختلاف الطبيعي في نموذج غاز الأمعاء.
معظم محتويات الأمعاء تكون عادةً سوائل/براز (رمادي فاتح) وبالتالي لا تظهر على الصورة الشعاعية.
فقط تظهر أجزاء الأمعاء التي تحتوي على جيوب هوائية على الصورة (أسود).
من المحتمل أن يحتوي الكولون على غاز أكثر من احتواء الأمعاء الدقيقة، وبالتالي يكون ظهوره على الصورة أسهل، كما هو موضح في الأمثلة السابقة.

تكون المعدة مرئية إذا احتوت على هواء، ومع ذلك قد لا تكون مرئية إذا كانت فارغة أو احتوت على سائل.
محتوى الأمعاء الدقيقة من الهواء متغير جداً اعتماداً على آخر وجبة للمريض، ويمكن أن يكون واضحاً عندما يكون المريض في حالة ألم بسبب ابتلاع الهواء.

تقديم صورة شعاعية للبطن

كن منهجيا!

يجب أ ن تقدّم الصورة الشعاعية للبطن بطريقة منهجية لضمان تغطية جميع المناطق وعدم نسيان أي شيء مهم. هذه هي الطريقة التي يجب أن تقدّم بها:

1. اذكر **نوع** الصورة الشعاعية.
2. قم بتسمية المريض.
3. اذكر تاريخ أخذ الصورة الشعاعية.

مثال: " هذه **صورة شعاعية أمامية خلفية للبطن بوضعية الاستلقاء** للمريض XX. أخذت في الأول من يناير، 2015."

4. قيّم بإيجاز جودة الصورة الشعاعية للتأكد من أنها مناسبة (انظر الصفحة 6-7).
5. اتبع خطوات ال **ABCDE** لصورة البطن الشعاعية (انظر الصفحة 16)
6. في النهاية قدّم ملخص قصير.

تذكر دائماً أن تصف ما تراه. من الطرق الجيدة للتفكير في هذا الأمر أن **تتخيل نفسك تصف صورة الأشعة السينية لزميل عبر الهاتف**. في حال رؤية أي شيء، **يجب تحديد موقعه التشريحي وكيف يبدو**.

هناك 16 مثال لوصف الصورة الشعاعية للبطن في الصفحات 94-106.

نظرة عامة على ABCDE الصورة الشعاعية للبطن

من المهم استخدام أسلوب منهجي عند النظر إلى الصورة الشعاعية للبطن.
نظام ABCDE التالي هو نظام سهل الحفظ، لذا عندما يتعلق الأمر بالحالات الطارئة حيث لا تملك رفاهية الوقت وطلب منك الحديث عن الصورة الشعاعية للبطن، يمكنك الالتزام بهذه الأساسيات.

A تعني الهواء في الموقع الخطأ (Air in the wrong place)

- ابحث في الصورة عن استرواح الصفاق والاسترواح خلف الصفاق
- ابحث عن الغاز في الشجرة الصفراوية وفي وريد الباب

B تعني الأمعاء (Bowel)

- ابحث عن توسع في الأمعاء الدقيقة أو الغليظة
- ابحث عن انفتال في الأمعاء
- ابحث عن معدة متوسعة
- ابحث عن أي فتق
- ابحث عن دليل على تسمك جدار الأمعاء

C تعني التكلُّس (Calcification)

- ابحث عن بنى متكلسة هامة سريرياً مثل حصيات المرارة المتكلسة أو حصاة كلوية أو كُلاس كلوي أو تكلس بنكرياسي أو أم دم أبهر بطني
- ابحث عن جنين أو مضغة (عند الإناث)
- ابحث عن بنى متكلسة غير هامة سريرياً مثل تكلس الغضروف الضلعي أو حصاة وريدية أو عقد لمفاوية مساريقية متكلسة أو أورام ليفية متكلسة أو تكلس في البروستات أو تكلس وعائي.

D تعني العجز للعظام والأعضاء الصلبة (Disability)

- انظر إلى الهيكل العظمي بحثاً عن أية كسور أو آفات مصلبة أو حالة للعظم.
- انظر إلى العمود الفقري من أجل تحديد طول جسم الفقرة وتفقد استقامته وتفقد السويقات وكشف منظر "الخيزران الفقري"[3]
- ابحث عن تضخم في أي عضو صلب.

E تعني كل شيء آخر (Everything else)

- ابحث عن دليل على جراحة سابقة أو وجود أجهزة طبية أخرى
- ابحث عن أجسام أجنبية
- انظر إلى قاعدة الرئتين

3 تعبير يستخدم في بعض الكتب لوصف تراص الفقرات بشكل يشبه تراص قطع ساق الخيزران.

A - **الهواء في المكان الخطأ**

كيف تنظر؟

- ابحث عن غاز حر في **الجوف الصفاقي** (استرواح الصفاق)، ومن أجل أن تفعل هذا ابحث عن **علامة Rigler** (وجود غاز على جانبي الجدار المعوي) **وعن غاز على الحدود الخارجية للكبد** وانظر لترى إذا ما كان **الرباط المنجلي** مرئياً.
- ابحث عن غاز حر **خلف الصفاق** (استرواح خلف الصفاق)، ومن أجل أن تفعل هذا ابحث بشكل خاص عن غاز على الحدود الخارجية **للكليتين**.

انظر إلى الكبد (في الربع العلوي الأيمن) بحثاً عن مناطق خطية ذات شفافية زائدة. يشير الغاز المشاهد في اتجاه **مركز الكبد** إلى وجود غاز في **الشجرة الصفراوية** (استرواح صفراوي)، على سبيل المثال في داخل القناة الجامعة CBD (Common Bile Duct) أو القنوات الكبدية و/أو المرارية. يشير الغاز المشاهد في اتجاه **محيط الكبد** إلى وجود غاز في **وريد الباب**.

عن ماذا تبحث في A - هواء في المكان الخطأ؟

استرواح الصفاق (غاز في جوف الصفاق)	صفحة: 21
استرواح خلف الصفاق (غاز في الفراغ خلف الصفاق)	صفحة: 26
الاسترواح الصفراوي (غاز في الشجرة الصفراوية)	صفحة: 28
غاز وريدي بابي (غاز في وريد الباب)	صفحة: 29

B - الأمعاء

كيف تنظر؟

- انظر إلى العرى المعوية للبحث عن **توسع في الأمعاء الدقيقة أو الغليظة.**
- ابحث عن عروة متوسعة بشكل كبير جداً والتي يمكن أن تمثل **انفتال السيني أو الأعور**. إذا كانت العروة المعوية المتوسعة تقع في القسم العلوي للبطن فكِّر في ما إذا كانت تمثل **معدة متوسعة.**
- انظر إلى المنطقة الحرقفية اليمنى واليسرى للبحث عن أي غاز معوي متبارز أسفل مستوى الرباط الإربي والذي يقترح وجود **فتق فخذي أو إربي**.
- ابحث عن أي تثخن في جدار الأمعاء والذي يقترح وجود التهاب جدار الأمعاء، وبشكل خاص ابحث عن علامة "**بصمة الإبهام**[4]" وكولون "**أنبوب الرصاص**[5]" المميزتان.

عن ماذا تبحث في **B** - الأمعاء؟

أمعاء دقيقة متوسعة	صفحة: 30
أمعاء غليظة متوسعة	صفحة: 34
انفتال معوي	صفحة: 37
معدة متوسعة	صفحة: 40
فتق	صفحة: 41
التهاب جدار الأمعاء	صفحة: 43
حمل برازي	صفحة: 48
انحشار برازي	صفحة: 49

[4] تشير إلى داء كرون
[5] تشير إلى مراحل متقدمة من التهاب الكولون التقرحي

C - التكلس

كيف تنظر؟

1. انظرإلى الربع العلوي الأيمن للبحث عن **حصيات مرارية متكلسة** (الأزرق)
2. انظر على طول مسار الكليتين والحالبين للبحث عن **حصيات كلوية** (الأخضر) وانظر بشكل خاص في منطقتي الكليتين بحثاً عن **حصاة قرن الوعل** أو كُلاس كلوي (الأخضر الفاتح)
3. انظرإلى المنطقة فوق العانية للبحث عن **حصيات مثانية** (الأصفر)
4. انظر إلى القسم العلوي المركزي من البطن للبحث عن **تكلسات بنكرياسية** (الأزرق الفاتح).
5. انظر في المناطق الأقطاب العلوية للكليتين للبحث عن **تكلس كظري** (الوردي)
6. انظر إلى المنطقة السرية للبحث عن تكلس أم دم الأبهر البطني **AAA** (**Abdominal Aortic Aneurysm**) (الأحمر)
7. ابحث عن **الجنين/المضغة** عندما يكون المريض أنثى (مظهر 'هيكل عظمي في البطن')

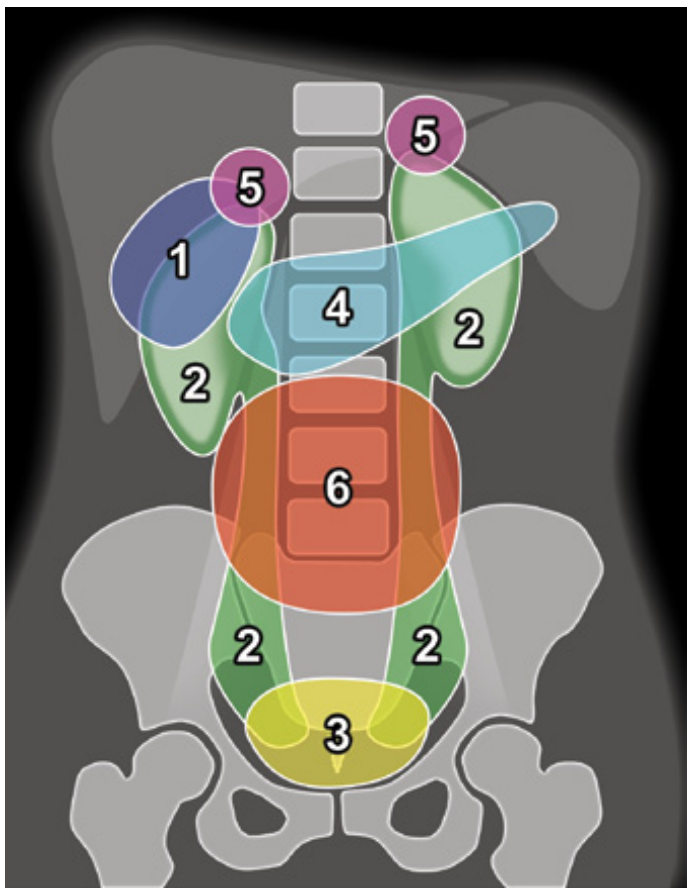

الصورة 16: تمثيل رسومي للمناطق المفتاحية التي يجب تقييمها عند البحث عن تكلسات شاذة

عن ماذا تبحث في C - التكلس؟

حصيات في المرارة (تحصي صفراوي)	صفحة: 50
حصيات كلوية (تحصي بولي)	صفحة: 53
حصيات مثانية	صفحة: 56
كُلاس كلوي	صفحة: 57
تكلس بنكرياسي	صفحة: 58
تكلس كظري	صفحة: 59
تكلس أم دم أبهر بطني	صفحة: 60
جنين أو مضغة	صفحة: 62

أيضاً يجب النظر إلى البنى المتكلسة غير الهامة سريرياً مثل:

غضروف ضلعي متكلس	صفحة: 63
حصاة وريدية	صفحة: 63
عقد لمفاوية مساريقية متكلسة	صفحة: 64
أورام ليفية رحمية متكلسة	صفحة: 65
تكلس بروستاتي	صفحة: 65
تكلس الأبهر البطني (قطر طبيعي)	صفحة: 66
تكلس الشريان الطحالي	صفحة: 66

D - العجز (العظام والأعضاء الصلبة)

كيف تنظر؟

- انظر إلى الحوض العظمي للبحث عن أي **كسر** (#)، إذا عثرت على كسر فاستخدم **اختبار حلقات بولو الثلاث** لتبحث عن كسرٍ ثانٍ (أو تمزق في الارتفاق العاني أو في المفاصل العجزية الحرقفية).
- ابحث عن آفات عظمية **تصلبية** (زائدة الكثافة) أو **شفيفة** (ناقصة الكثافة).
- انظر إلى العمود الفقري للبحث عن خسارة في **ارتفاع جسم الفقرة** أو نقص في ظهور **السويقة** أو فقدان **الاستقامة** الطبيعية (مثل: الجنف) أو مظهر "**الخيزران الفقري**" (التهاب الفقار اللاصق)
- انظر إلى الصورة الشعاعية كاملةً للبحث عن أي دليل على **ضخامة عضو صلب**.

عن ماذا تبحث في D - **العجز** (العظام والأنسجة الرخوة)؟

كسور حوضية - اختبار حلقات بولو الثلاث	صفحة: 67
آفات عظمية تصلبية أو شفيفة	صفحة: 68
شيء مرضي في العمود الفقري	صفحة: 69
ضخامة عضو صلب	صفحة: 71

E - أي شيء آخر

كيف تنظر؟

- انظر إلى الصورة الشعاعية كاملةً للبحث عن أي دليل على جراحة سابقة مثل: **مشابك جراحية** أو **ملاقط** أو **ملاقط للفتوق** أو **مفاغرة معوية**.
- ابحث عن أي **قثطرة** أو **مفجر/صارفة** أو **دعامات** (**شبكات**) أو أي **تنبيب** آخر (مثل: حزام المعدة أو أنبوب تغذية عبر فغر المعدة).
- انظر في الحوض للبحث عن **جهاز داخل رحمي** (لولب) أو **كعكة**.
- ابحث بحذر عن أي **أجسام أجنبية**.
- انظر إلى **قاعدة الرئتين** للبحث عن نقائل رئوية أو أشياء مرضية رئوية أخرى.

عن ماذا تبحث في E - كل شيء آخر؟

أجسام جراحية أو طبية (علاجية المنشأ): صفحة: 73
ملاقط/مشابك/خيوط جراحية صفحة: 73
قثطرة بولية صفحة: 75
قثطرة فوق العانة صفحة: 75
أنبوب أنفي معدي (NG) أو أنبوب أنفي صائمي (NJ) صفحة: 76
أنبوب للريح البطنية صفحة: 77
منزح/صارفة جراحية صفحة: 78
قثطرة فغر الكلية صفحة: 78
قثطرة الديال الصفاقي صفحة: 79
جهاز حزام المعدة صفحة: 79
فغر المعدة عبر الجلد/فغر المعدة المدخل شعاعيا صفحة: 80
كيس الفغر صفحة: 80
شبكات/دعامات صفحة: 81
مصفاة الوريد الأجوف السفلي صفحة: 84
الجهاز داخل الرحم (لولب) صفحة: 85
كعكة صفحة: 85
أجسام أجنبية: صفحة: 86
ممسحة جراحية باقية صفحة: 86
أجسام مبتلعة صفحة: 87
أجسام مدخلة عبر المستقيم صفحة: 88
ملابس صفحة: 90
ثقوب صفحة: 90
مخدرات (مهربو المخدرات عن طريق وضعها داخل الجسم) صفحة: 91
قواعد الرئتين صفحة: 93

استرواح الصفاق (غاز في الجوف الصفاقي)

يعني استرواح الصفاق حرفيا وجود **غاز حر في جوف الصفاق**، وعادةً ما يشير إلى **انثقاب الأمعاء**.
يشاهد الغاز الحر أيضاً في الرضوض (مثل: الطعن) وأيضاً حتى ثلاثة أسابيع بعد العمل الجراحي على البطن.
الأسباب الرئيسية لاسترواح الصفاق:

1. قرحة هضمية مثقوبة
2. رتج معوي/ زائدة مثقوب
3. تالي للجراحة
4. الرضوض

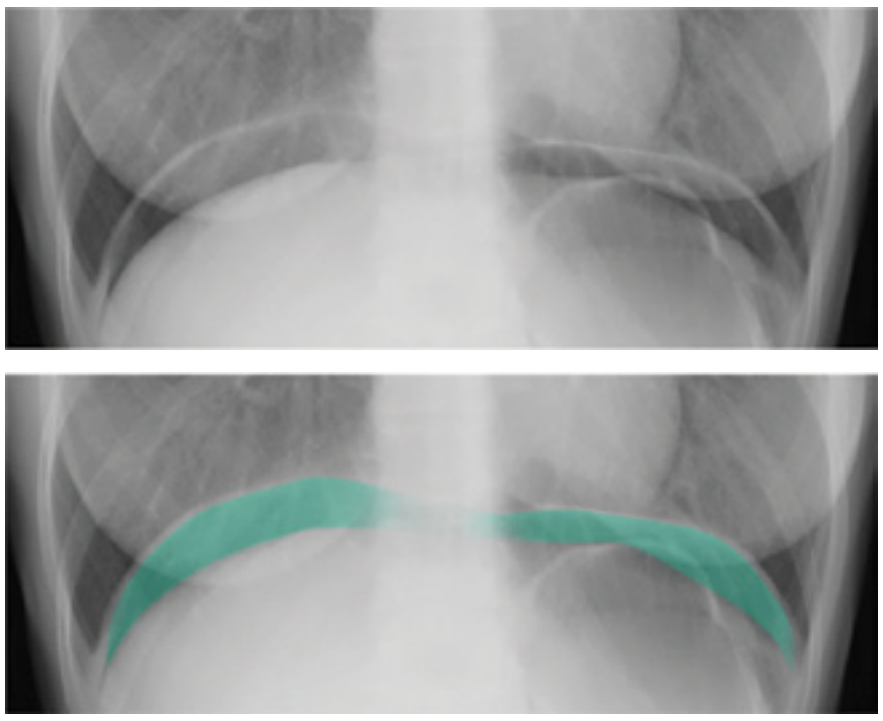

الصورة 17: صورتان شعاعيتان متطابقتان للقسم السفلي من الصدر بوضعية الوقوف. تُظهر الصورة السفلية الاسترواح الصفاقي معلّماً باللون الفيروزي

> **ملاحظة:** يجب طلب صورة شعاعية للبطن وصورة شعاعية للصدر بوضعية الوقوف معاً عندما نريد أن نبحث عن استرواح الصفاق ذلك لأن صورة الصدر بوضعية الوقوف حساسة جداً لكشف الغاز الحر في البطن حيث أنها تستطيع كشف كميات صغيرة لا تتجاوز 2-3 ml.
> يشاهد الغاز الحر على الصورة الشعاعية للصدر بوضعية الوقوف بشكل حافة من السواد قرب أسفل ومقابل انحناء الحجاب الحاجز

العلامات الشعاعية للاسترواح الصفاقي هي كالتالي:

- **علامة Rigler**: وتعرف أيضاً باسم **علامة الجدار المضاعف** وتشاهد عندما يوجد الغاز على جانبي الجدار المعوي (أي غاز داخل الأمعاء وغاز حر داخل الجوف الصفاقي). يكون الجدار المعوي بالكاد مرئيا بالحالة الطبيعية (اذ يحدد بالغاز داخل الأمعاء والشحم الصفاقي خارج الأمعاء) أما في استرواح الصفاق فيشاهد الجدار المعوي بسهولة بما أنه محدد بالغاز داخل خارج الأمعاء.

> **ملاحظة:** علامة Rigler مختلفة تماما عن ثالوث Rigler. من فضلك حاول ألا تخلط بينهم
> يشير ثالوث Rigler إلى ثلاث موجودات مشاهدة في الانسداد المعوي بالحصيات الصفراوية (انظر صفحة 33)

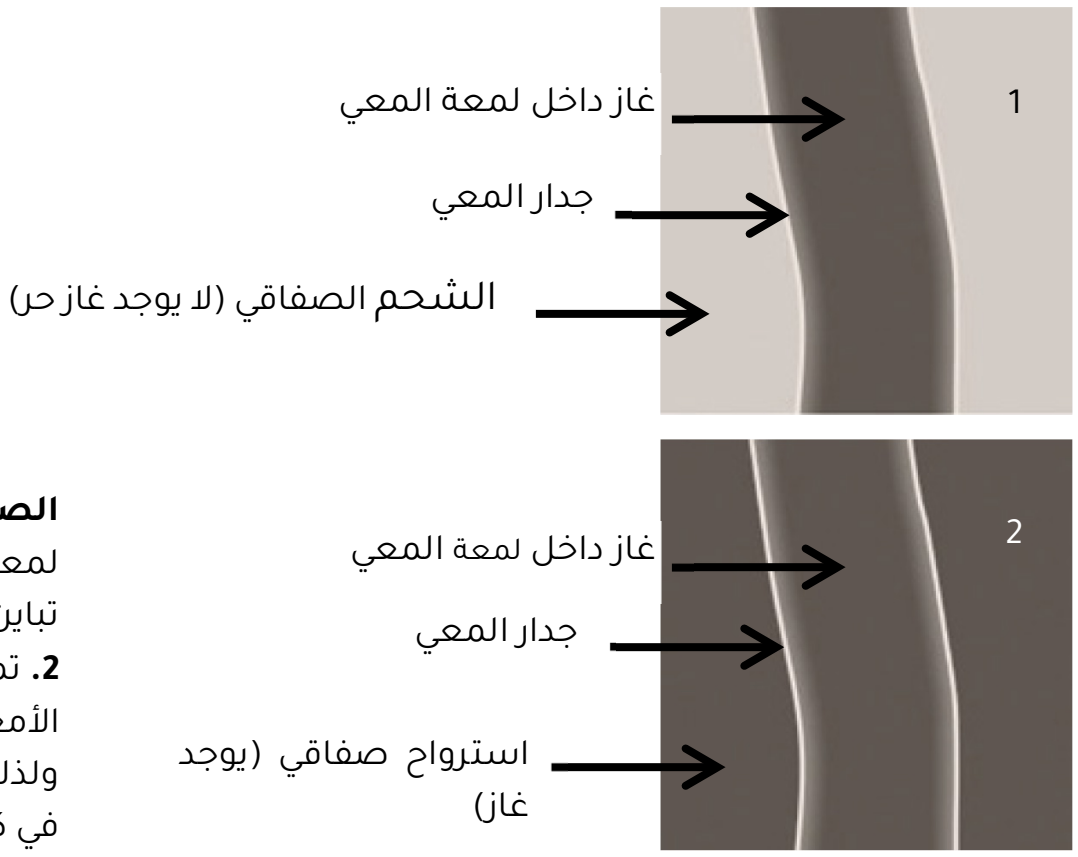

الصورة 18: 1. تمثيل رسومي للمظهر الطبيعي للجدار المعوي حيث لمعة الأمعاء تحوي غاز ويمكنك أن ترى الجدار المعوي ولكن هناك تباين صغير بين الجدار المعوي والشحم الصفاقي خارج الأمعاء.
2. تمثيل رسومي **لعلامة Rigler** (علامة الجدار المضاعف) حيث لمعة الأمعاء تحتوي على غاز ويوجد أيضاً غاز في داخل الجوف الصفاقي ولذلك يمكن رؤية الجدار المعوي بوضوح محدَّد خارجياً عن طريق الغاز في كلتا الجهتين.

ملاحظة: يمكن أحياناً أن تظهر عروتان معويتان متجاورتين فتعطيان ما يشبه علامة Rigler، من فضلك انتبه إلى ذلك وابحث عن العرى المعوية التي يمكن أن تتعرف عليها عادةً بوجود التقببات (انظر صفحة 34) أو الثنيات الدائرية (انظر صفحة 30)

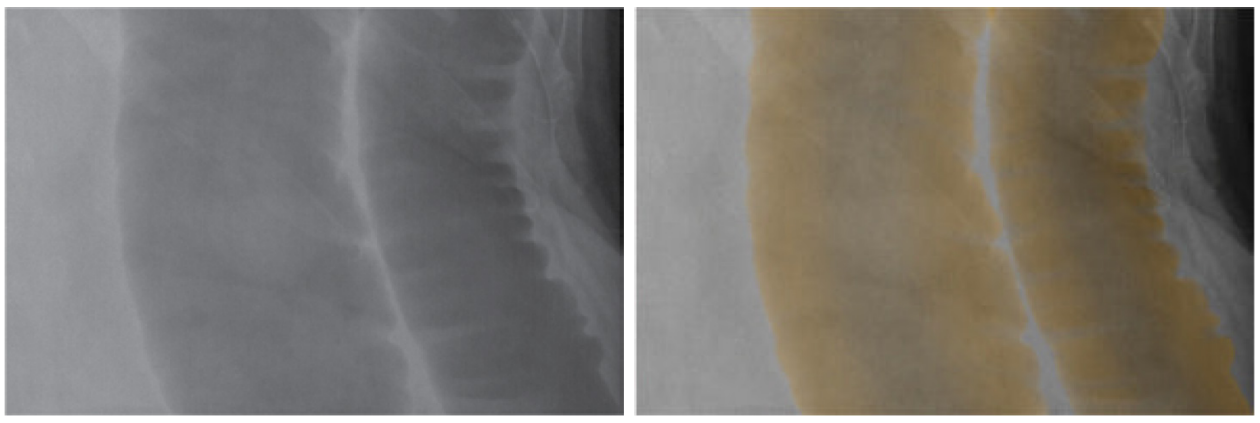

الصورة 19: تظهر صورتان شعاعيتان متطابقتان عروتين معويتين متجاورتين. وهذه ليست علامة Rigler وذلك لأنه يمكنك مشاهدة التقببات داخل العروتين المعويتين. تظهر الصورة الشعاعية اليمنى العروتين المعويتين بلون بني

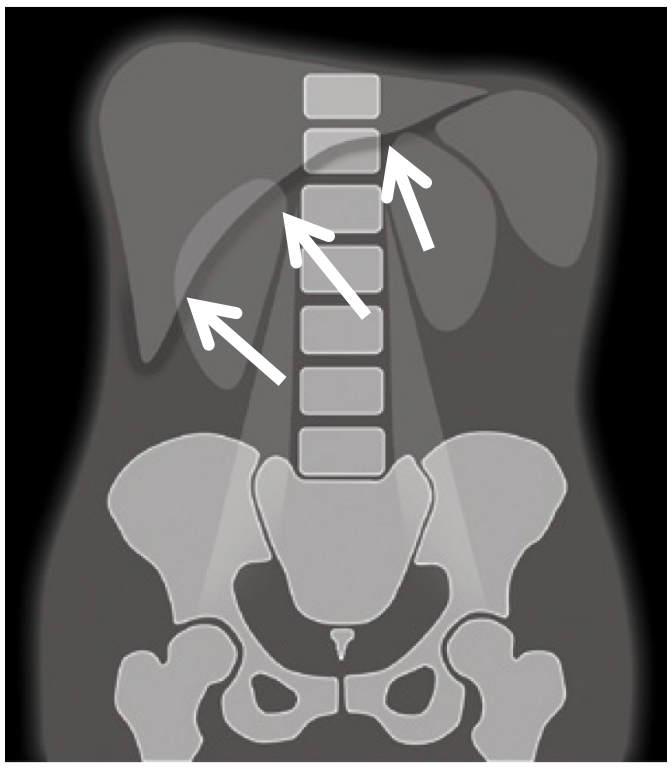

- **غاز يحدد الكبد خارجياً:** قد تصبح حافة الكبد مرئية بسهولة بسبب الغاز الحر داخل الصفاق المحيط بها. يحدد الكبد (رمادي الفاتح) بالحالة الطبيعية خارجياً بالشحم الصفاقي (رمادي داكن) ولكن عندما يوجد استرواح صفاقي عندها يحدد الكبد خارجياً بواسطة الغاز (أسود) معطياً تبايناً أفضل بكثير وكنتيجة لذلك يعطي إمكانية رؤية أفضل لحافة الكبد، كذلك الأمر يساعد الغاز الحر في الصفاق على مشاهدة الرباط المنجلي الذي لا يمكن مشاهدته في الحالة الطبيعية.

الصورة 20: تمثيل رسومي لغاز يحدد الكبد خارجياً.
عندما يتواجد الغاز في الجوف الصفاقي فسوف ترى حافة الكبد بسهولة أكبر بكثير. موقع حافة الكبد مشار إليها بالسهم الأبيض

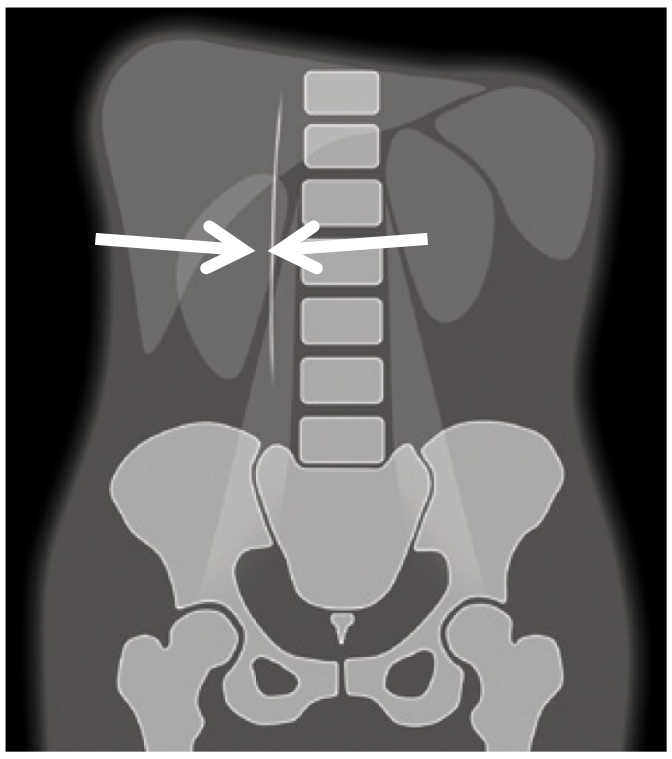

- **علامة الرباط المنجلي:** وهو رباط يثبت الكبد إلى الجدار الأمامي من البطن (بقايا الوريد السري)، لا يمكن أن يرى بشكل طبيعي لكن يمكن أن يصبح الرباط مرئياً اذا تم تحديده خارجياً بواسطة غاز حر داخل الصفاق عبر أحد طرفي الرباط عند مريض مستلقي.

الصورة 21: تمثيل رسومي لعلامة الرباط المنجلي.
يصبح الرباط المنجلي مرئيا في الربع العلوي كخط ظليل ممتد خلفياً من الكبد عندما يوجد غاز حر في جوف الصفاق والمريض مستلق على ظهره.
هذا الخط يظهر في الموقع المشار إليه بالسهم الأبيض

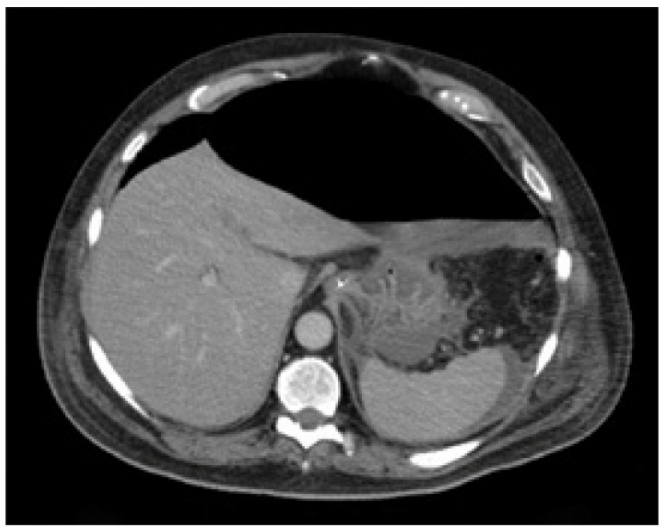

ملاحظة: إذا تم إجراء صورة شعاعية للبطن وصورة شعاعية للصدر بوضعية الوقوف وما زال تشخيص استرواح الصفاق غير مؤكد فعندها يجب طلب تصوير مقطعي محوسب للبطن.
يعرِّض التصوير المقطعي المحوسب المريض لكمية أكبر من الإشعاع لكنه سيُظهر بوضوح وجود الغاز (السهم الأبيض) وقد يشخص السبب المستبطن.
وحاليا فإن معظم المرضى غير المستقرين الذين يشك لديهم باسترواح الصفاق يخضعون مباشرة للتصوير المقطعي المحوسب.

الصورة 22: شريحة مقطعي محوسب عبر البطن تظهر استرواح صفاقي.
الغاز معلّم بسهم أبيض

A

مثال 1

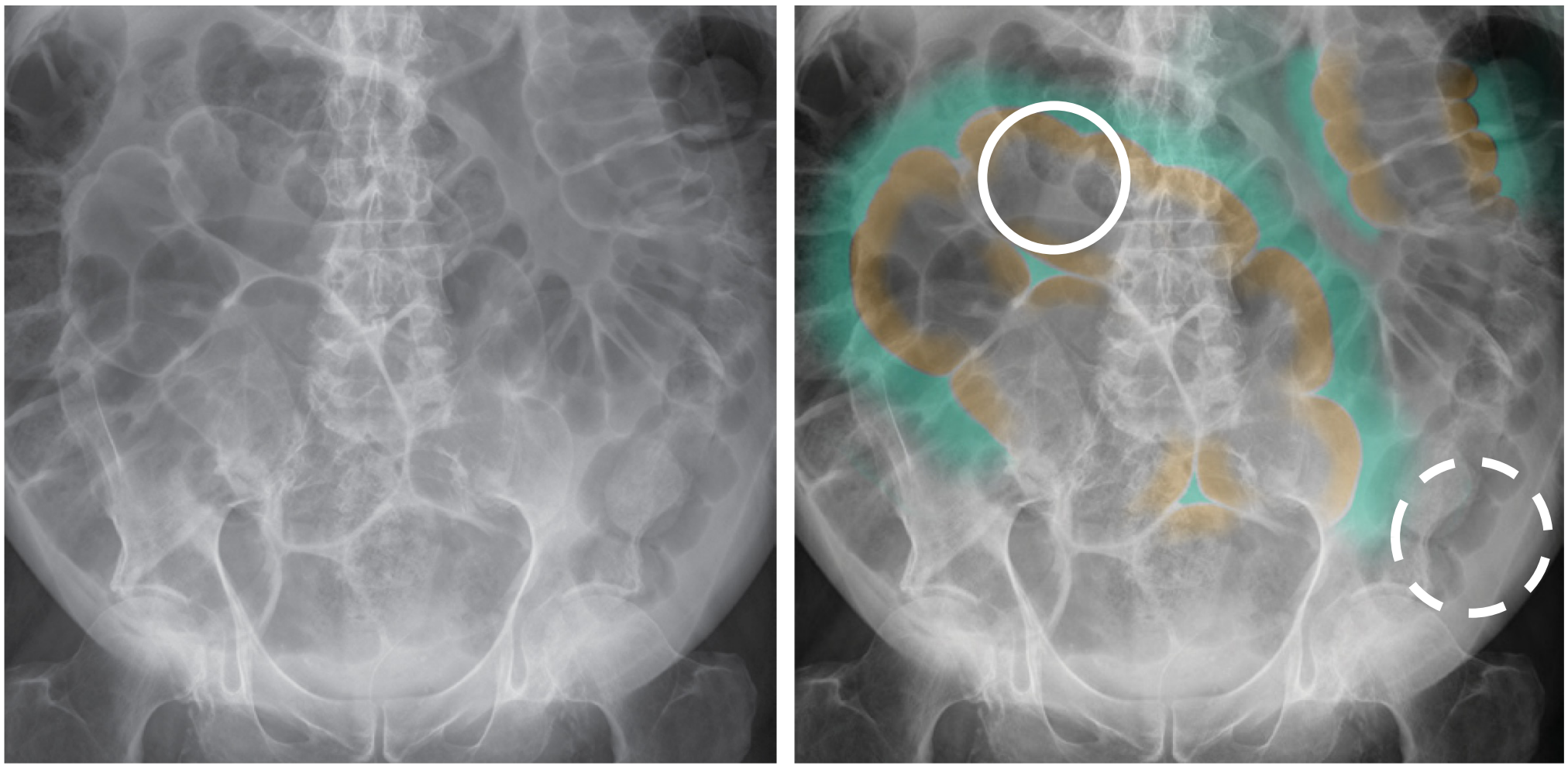

الصورة 23: صورتان شعاعيتان للبطن متطابقتان تظهران استرواح صفاق.
يوجد عرى معوية يحددها خارجياً غاز من كلا الجانبين بشكل يتوافق مع علامة Rigler.
تظهر الصورة اليمنى المناطق التي تكون فيها علامة Rigler أكثر وضوحاً بلون بني وفيروزي. لمعة الأمعاء معلَّمة بلون بني أما الغاز الحر الذي يحدد جدار الأمعاء خارجياً معلَّم بلون فيروزي
المثال الأفضل لعلامة Rigler معلَّم بدائرة بيضاء.
المنطقة التي يظهر فيها الجدار المعوي طبيعيا معلّمة بدائرة بيضاء متقطعة من أجل المقارنة (يمكنك أيضاً أن ترى عرى متوسعة للأمعاء الغليظة)

مثال 2

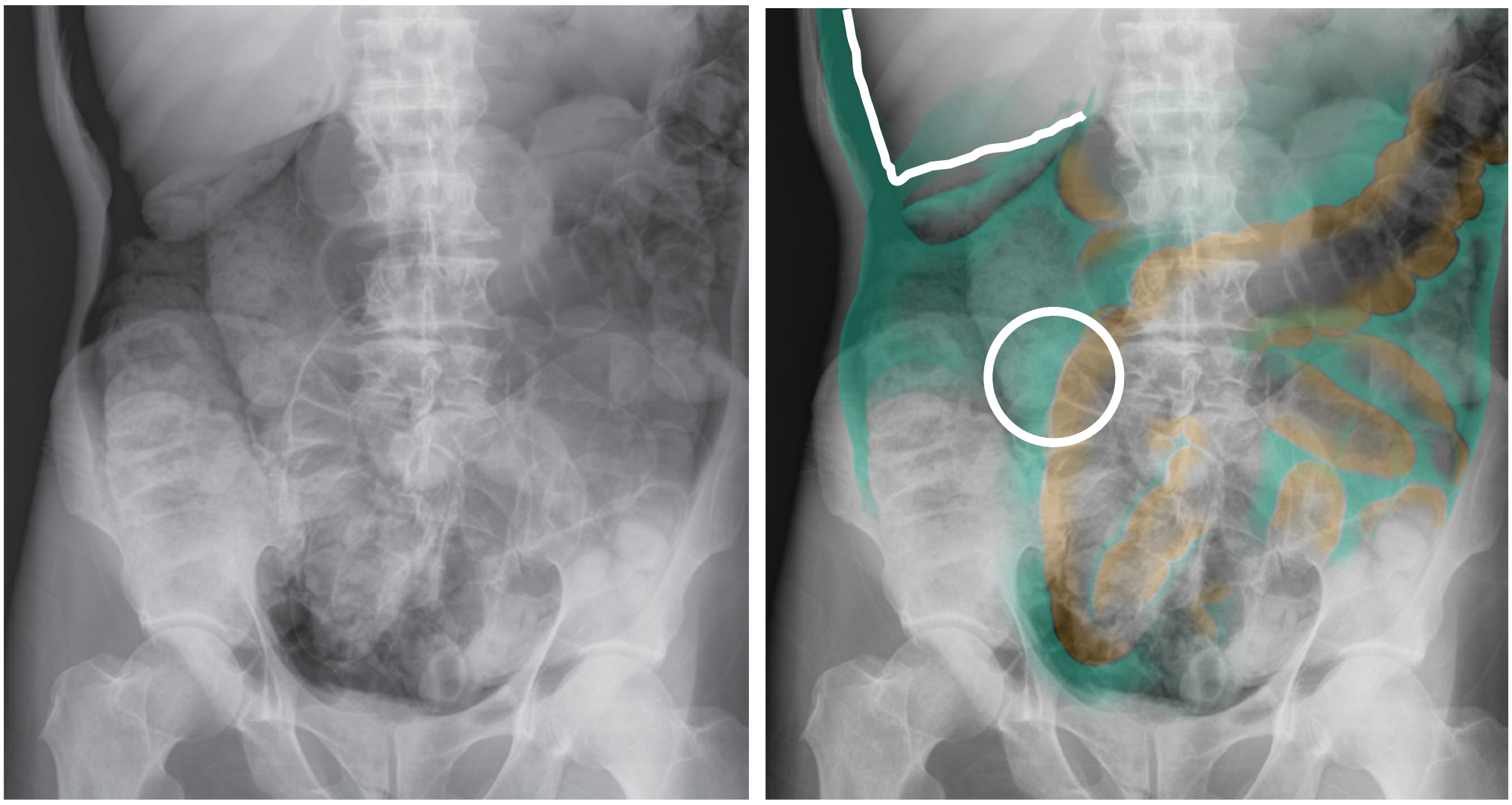

الصورة 24: صورتان شعاعيتان متطابقتان تظهران استرواح صفاق كبير.
يوجد عرى معوية يحددها خارجياً غاز من كلا الجانبين بشكل يتوافق مع علامة Rigler.
تظهر الصورة اليمنى المناطق حيث يكون استرواح الصفاق أكثر وضوحاً باللون الفيروزي ولمعة الأمعاء معلّمة باللون البني.
المثال الأفضل لعلامة Rigler معلّم بدائرة بيضاء. يمكنك أيضاً أن ترى الغاز يحدد الكبد خارجياً كما هو موضح بالخط الأبيض

A

مثال 3

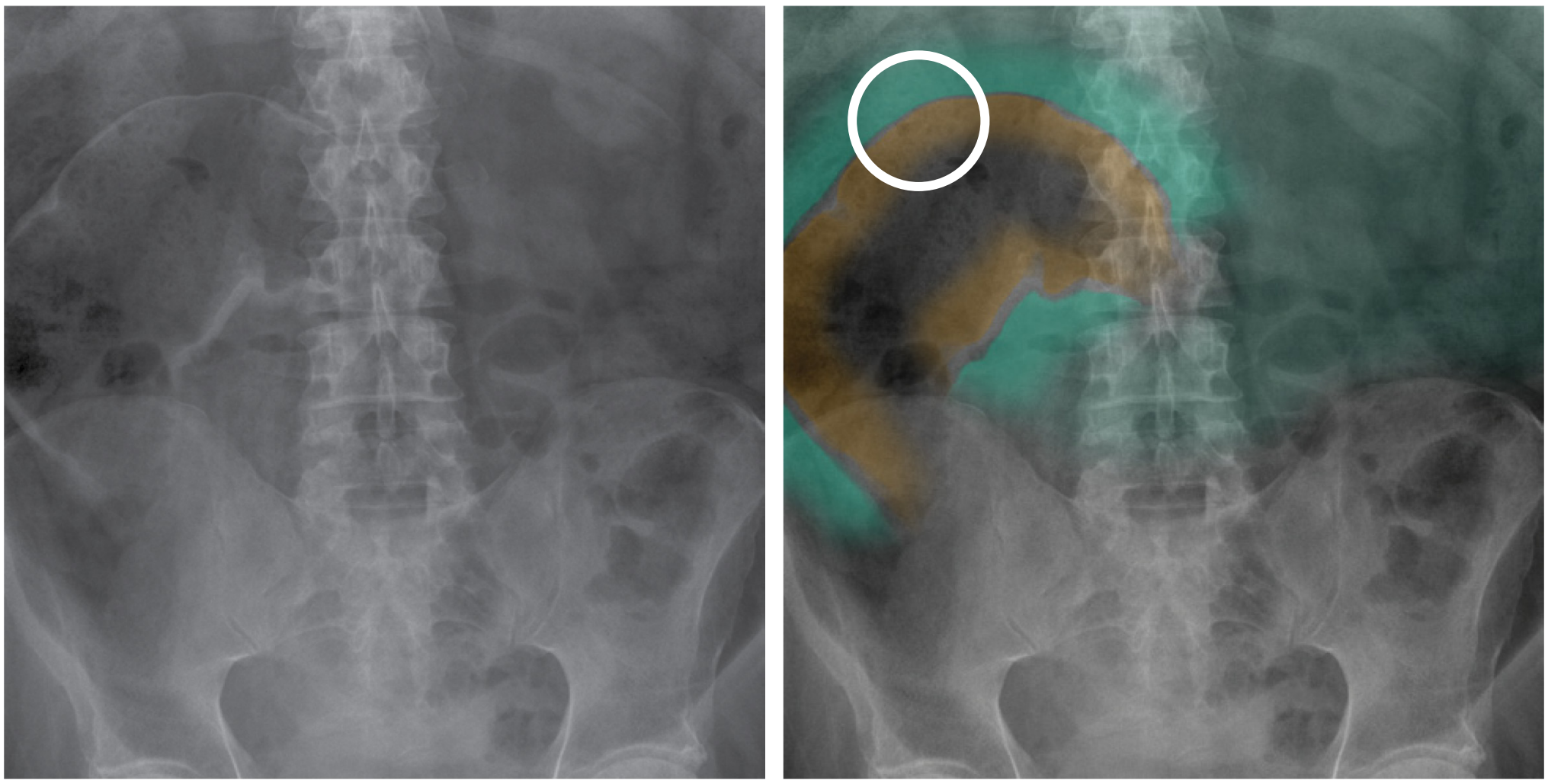

الصورة 25: صورتان شعاعيتان متطابقتان للبطن تظهران استرواح صفاق. يوجد عروة معوية متوسعة محددة خارجياً بالغاز بشكل يتوافق مع علامة Rigler. تظهر الصورة اليمنى المناطق التي تكون فيها علامة Rigler أكثر وضوحاً بلون بني وفيروزي.
لمعة الأمعاء معلمة بلون بني أما الغاز الحر الذي يحدد جدار الأمعاء خارجياً معلم بلون فيروزي. المثال الأفضل لعلامة Rigler معلم بدائرة بيضاء.

مثال 4

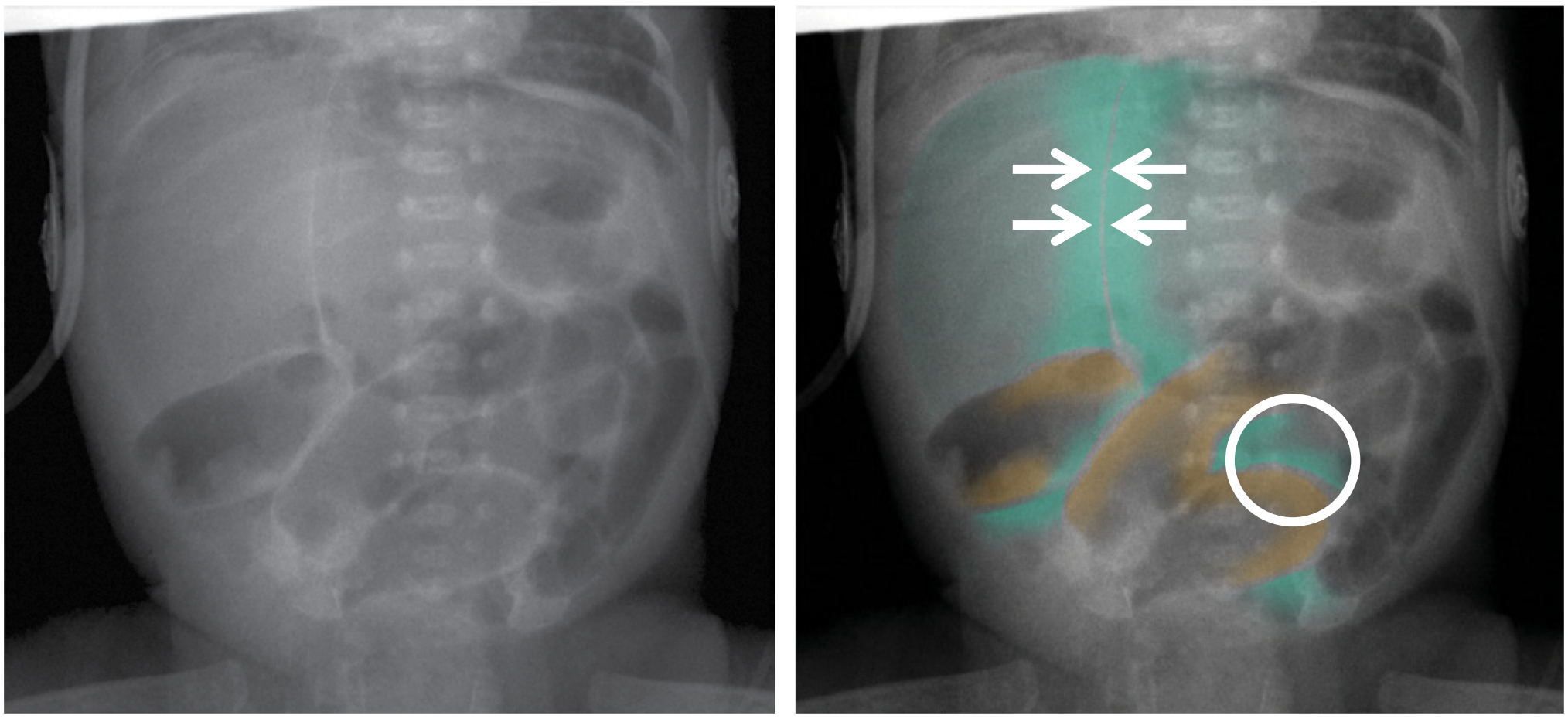

الصورة 26: صورتان شعاعيتان متطابقتان للبطن تظهران استرواح صفاق عند طفل صغير. يوجد عرى معوية يحددها خارجياً غاز من كلا الجانبين بشكل يتوافق مع علامة Rigler. يوجد غاز يحدد الرباط المنجلي خارجياً بشكل يتوافق مع علامة الرباط المنجلي.
تظهر الصورة اليمنى المناطق التي تكون فيها علامة Rigler أكثر وضوحاً بلون بني وفيروزي. لمعة المعي معلَّمة باللون البني والغاز الحر الذي يحدد جدار المعي خارجياً معلَّم باللون الفيروزي. يظهر موقع الرباط المنجلي معلَّماً بأسهم بيضاء بينما يظهر المثال الأفضل لعلامة Rigler معلماً بدائرة بيضاء (يمكنك أن ترى أيضا عرى معوية متوسعة)

مثال 5

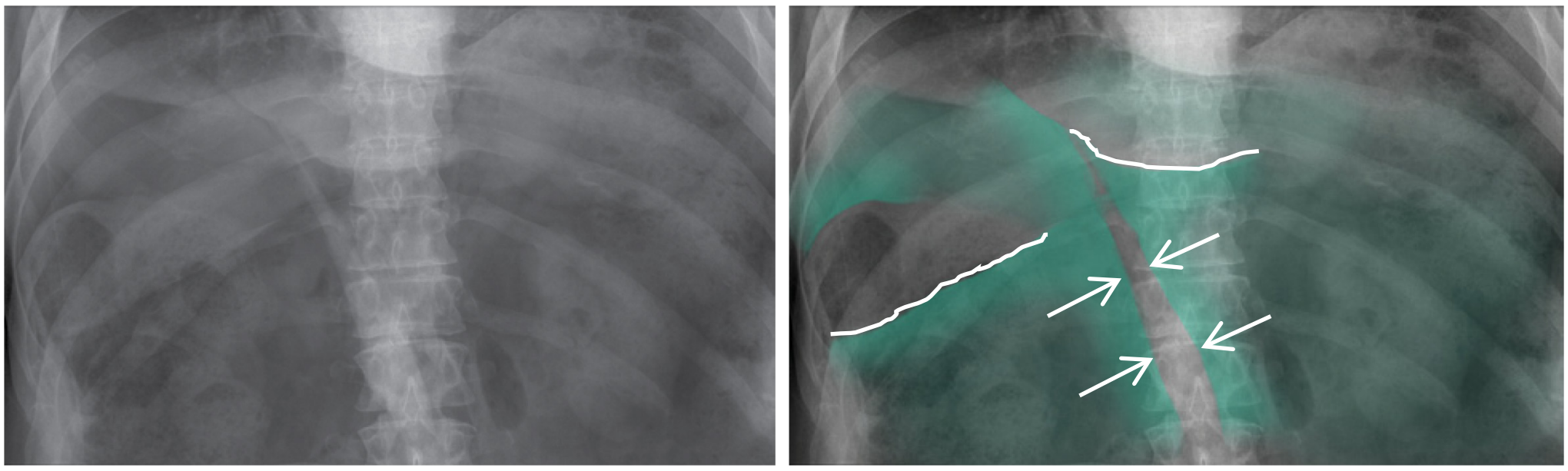

الصورة 27: صورتان شعاعيتان متطابقتان للقسم العلوي من البطن تظهران استرواح صفاق. يوجد غاز يحدد الرباط المنجلي خارجياً بشكل يتوافق مع علامة الرباط المنجلي ويوجد غاز يحدد الكبد خارجياً أيضاً. تظهر الصورة اليمنى المناطق حيث يكون استرواح الصفاق اكثر وضوحا باللون الفيروزي. يظهر موقع الرباط المنجلي معلماً بأسهم بيضاء وتظهر الحدود الخارجية لحافة الكبد معلَّمة بخطوط بيضاء

مثال 6

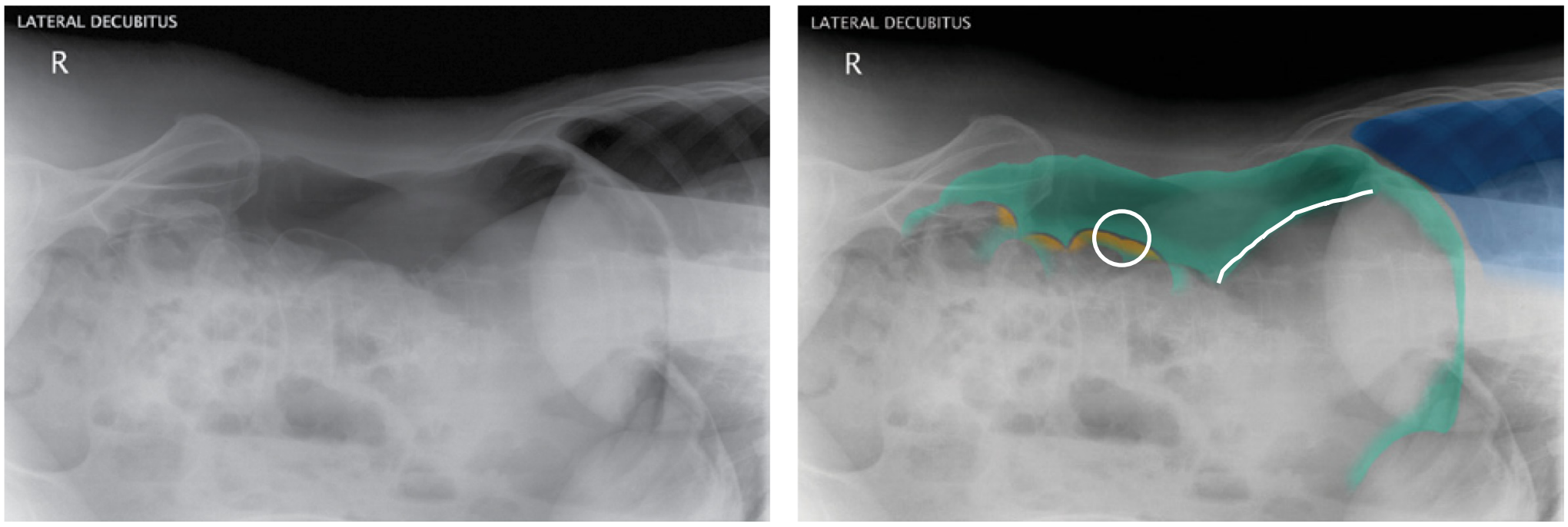

الصورة 28: صورتان شعاعيتان متطابقتان للبطن مأخوذتان بوضعية الاضطجاع الجانبي الأيسر تظهران استرواح صفاق كبير.
المريض مستلق على جانبه الأيسر.
يمكنك أن ترى الحوض العظمي على يسار الصورة وأما المنطقة السوداء في أعلى يمين الصورة فهي قاعدة الرئة اليمنى للمريض.
يوجد عرى معوية يحددها خارجياً غاز من كلا الجانبين بشكل يتوافق مع علامة Rigler ويوجد أيضاً غاز يحدد الكبد خارجياً.
تظهر الصورة اليمنى المناطق حيث يكون استرواح الصفاق أكثر وضوحاً باللون الفيروزي بينما تكون لمعة الأمعاء معلَّمة باللون البني حيث علامة Rigler أكثر وضوحا.
يظهر المثال الأفضل لعلامة Rigler معلما بدائرة بيضاء ويمكنك أيضاً أن ترى غازاً يحدد الكبد خارجياً معلما بخط أبيض.
الرئة اليمنى معلمة باللون الأزرق

A

الاسترواح خلف الصفاق (غاز في الفراغ خلف الصفاق)

يعني الاسترواح خلف الصفاق حرفياً وجود غاز في الفراغ خلف الصفاق. من النادر مشاهدته ولكنه دائما حالة غير طبيعية.
الفراغ خلف الصفاق هو فراغ كامن[6] داخل جوف البطن إلى الخلف من الصفاق يحتوي على الكليتين والحالبين والغدتان الكظريتان والشريان الأبهر والوريد الأجوف السفلي ومعظم البنكرياس والاثني عشر ومعظم الكولون الصاعد والنازل.
الأسباب الرئيسية للغاز خلف الصفاق:

1. انثقاب الامعاء:
   - انثقاب خلفي للاثني عشري (مثل: انثقاب قرحة هضمية/ بعد تصوير الأوعية الصفراوية البنكرياسية بالتنظير الراجع (ERCP) أو بعد بضع المصرة
   - انثقاب الكولون النازل أو الصاعد (مثل: سرطانة أو داء الرتوج أو التهاب الكولون الإقفاري)
   - انثقاب المستقيم (تالي للجراحة أو تالي للتنظير أو نتيجة إدخال جسم أجنبي)
2. تال للجراحة: مثل: (هواء متبقي بعد جراحة بولية/كظرية/فقرية)

يحدد الغاز البنى خلف الصفاق خارجياً في الصورة الشعاعية للبطن مثل: الكليتين والعضلة القطنية والأمعاء خلف الصفاق (الاثنى عشري والكولون الصاعد والكولون النازل والمستقيم) يبدو الاسترواح خلف الصفاق من النظرة الأولى مشابها لاسترواح الصفاق بما أن كليهما يعطي سواداً زائداً (غاز) على الصورة الشعاعية للبطن.
مفتاح التعرف على الاسترواح خلف الصفاق هو البحث عن الغاز (السواد) الذي يحيط بكامل الكلية أو بأجزاء منها.

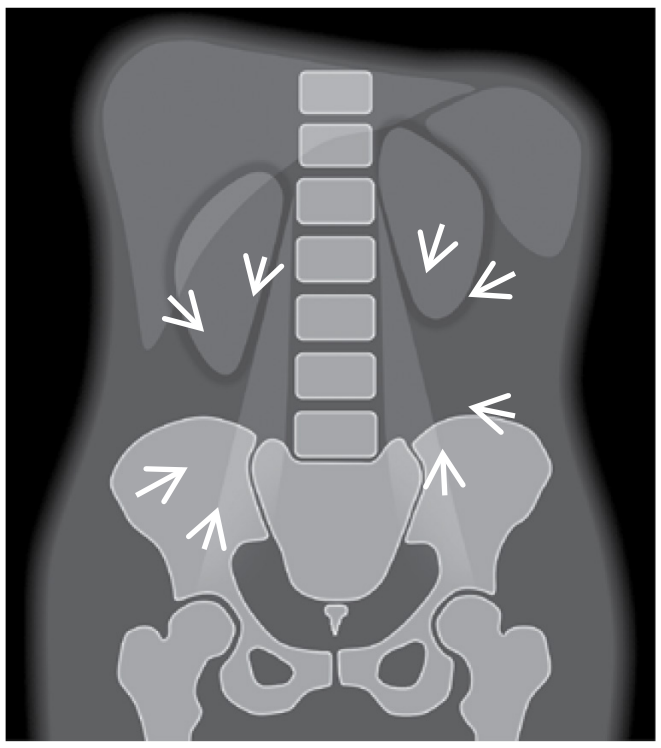

الصورة 29: تمثيل رسومي لمظهر الغاز خلف الصفاق الذي يحدد الكلية خارجياً.
عندما يوجد غاز في الفراغ خلف الصفاق يمكن عندها رؤية حدود الكلية بسهولة أكبر بكثير.
موقع الحواف الكلوية معلّم بالأسهم البيضاء.

> **ملاحظة:** من الممكن أن يوجد استرواح صفاق واسترواح خلف الصفاق معاً في نفس الوقت
> تذكر أن مفتاح التعرف على الاسترواح خلف الصفاق هو البحث عن الغاز المحيط بالكلية.
> في حالة استرواح الصفاق فقط لن تتمكن من رؤية الكلية.

[6] عند الشخص الطبيعي فراغ ملغي ولا يظهر إلا في الحالات المرضية

A

مثال 1

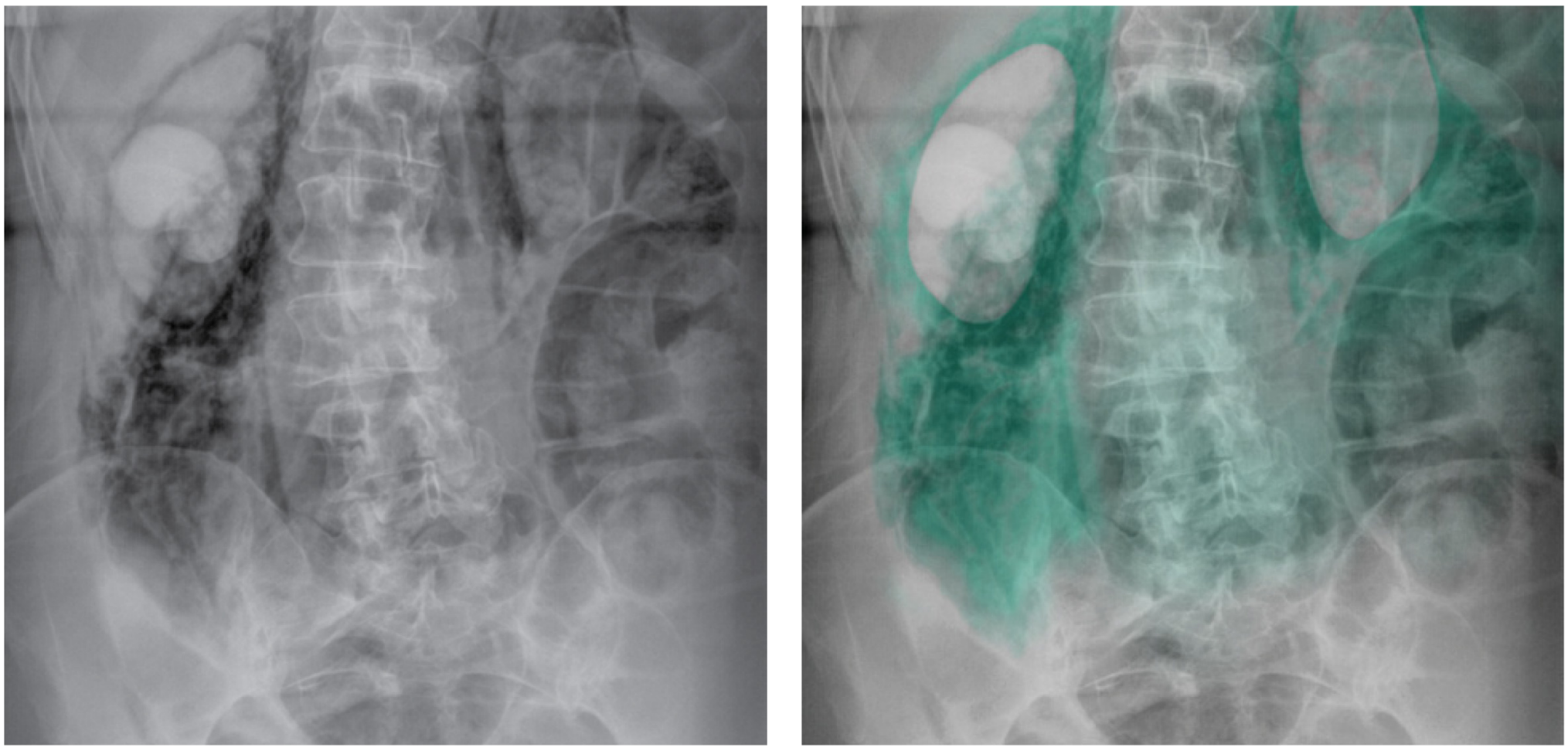

الصورة 30: صورتان شعاعيتان متطابقتان للبطن تظهران غاز في الفراغ خلف الصفاق. يوجد مناطق غير منتظمة من السواد (الغاز) تحدد الكليتين خارجياً على جانبي العمود الفقري. الصورة الشعاعية اليمنى تظهر الغاز خلف الصفاق معلم باللون الفيروزي ومحدداً الكليتين خارجياً بشكل واضح.

مثال 2

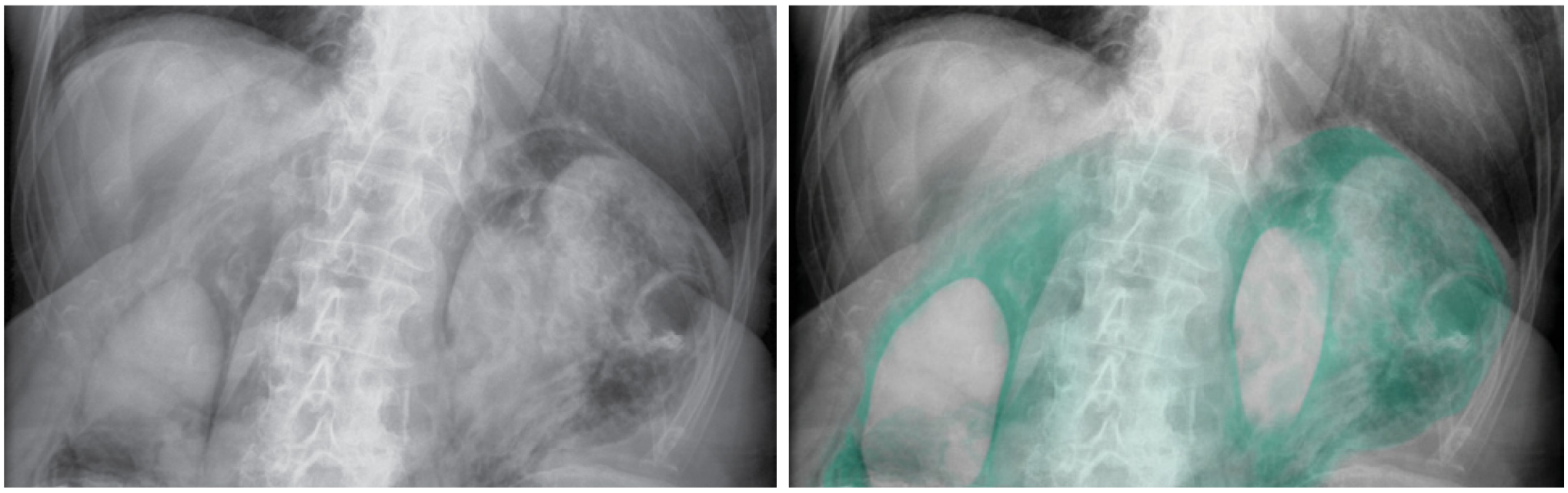

الصورة 31: صورتان شعاعيتان متطابقتان للقسم العلوي من البطن تظهران غاز في الفراغ خلف الصفاق.
يوجد مناطق غير منتظمة من السواد (الغاز) تحدد الكليتين خارجياً على جانبي العمود الفقري
الصورة الشعاعية اليمنى تظهر الغاز خلف الصفاق معلم باللون الفيروزي ومحدداً الكليتين خارجياً بشكل واضح

A

استرواح الجهاز الصفراوي (غاز في الشجرة الصفراوية)

استرواح **الجهاز الصفراوي** هو وجود **غاز في الشجرة الصفراوية.**

يظهر كأنه تفرع لخطوط سوداء في **مركز الكبد** وعادةً بشكل أكبر وأكثر بروزاً نحو السرة.

يمكنك أحيانا أن ترى غازاً في القناة الصفراوية الجامعة.

يوجد الكثير من أسباب استرواح الجهاز الصفراوي ولكن ليست كلها أسباب مَرَضية.

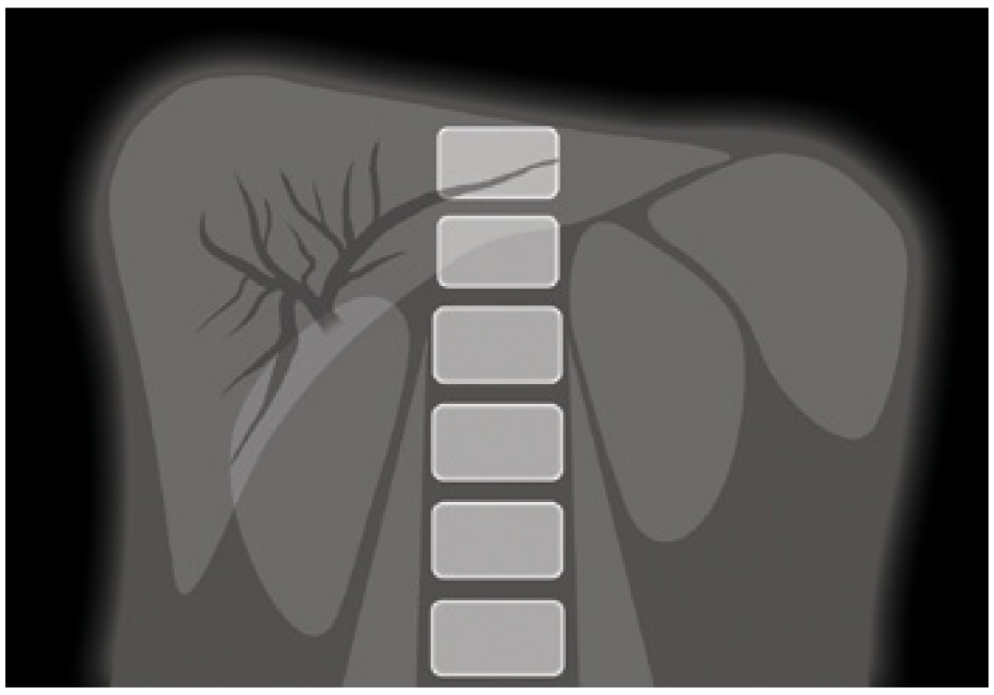

الصورة 32: تمثيل رسومي لمظهر الغاز في الشجرة الصفراوية على صورة بطن شعاعية بسيطة. يظهر الغاز على شكل طراز تفرع شجري ويشاهد في القسم المركزي من الكبد ويصبح أكثر بروزاً باتجاه سرة الكبد

ملاحظة: يمكن أن يظهر استرواح الجهاز الصفراوي بشكل مشابه جداً للغاز الوريدي البابي بما أن كلاهما يعطي طراز الغاز المتفرع داخل الكبد. الطريقة التي يمكن بها التفريق بينهما هي أن تنظر إلى مكان الغاز.
يشاهد الغاز في الشجرة الصفراوية في مركز الكبد (السرة) وليس في المحيط بينما يشاهد الغاز الوريدي البابي في محيط الكبد لأن الدم في وريد الباب يتدفق من المركز (السرة) إلى المحيط.

إن الأسباب الرئيسية هي كالتالي:

1. **تصوير الأقنية الصفراوية البنكرياسية بالتنظير الراجع حديثاً/ خزع غير كافي لمعصرة أودي** (أي التالي لبضع المعصرة الجراحي).
2. **إدخال صارفة صفراوية خارجية/إدخال شبكة أو دعامة صفراوية.**
3. **اتصال معوي صفراوي** (اتصال غير طبيعي بين الشجرة الصفراوية والأمعاء):
   - مفاغرة جراحية (مثل: عملية ويبل)
   - عفوية (مثل: انسداد معوي بحصاة صفراوية)
4. **انتان** (نادر):
   - التهاب المرارة النفاخي (التهاب مرارة حاد مع وجود عضيات مولدة للغاز)

مثال

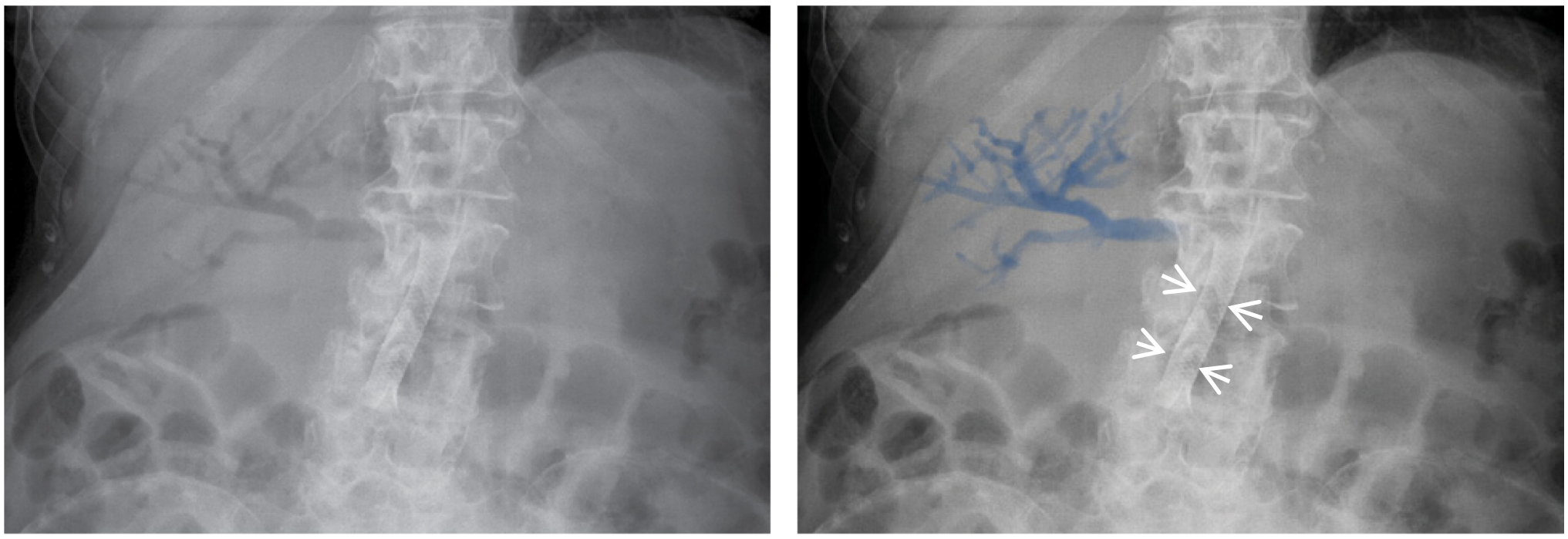

الصورة 33: صورتان شعاعيتان متطابقتان للقسم العلوي من البطن تظهران غاز في الشجرة الصفراوية. يوجد تفرع خطوط سوداء (غاز) بارز نحو مركز الكبد أكبر وأشد بروزاً نحو السرة، ويوجد أيضاً شبكة صفراوية واقعة على الخط الناصف (الأسهم البيضاء) والتي تتوضع في داخل القناة الصفراوية المشتركة وهذا يفسر لماذا يستطيع الغاز أن ينتقل بسهولة من الاثنى عشري الى الجهاز الصفراوي. يشير وجود استرواح الجهاز الصفراوي إلى أن الشبكة سالكة. تظهر الصورة اليمنى الغاز داخل الشجرة الصفراوية معلَّم باللون الأزرق الداكن.

غاز وريدي بابي (غاز في وريد الباب)

يظهر الغاز في وريد الباب كخطوط عاتمة متفرعة في داخل محيط الكبد على الصورة الشعاعية البسيطة للبطن.
يشير الغاز الوريدي البابي عند البالغين إلى مرض خطير داخل البطن ويترافق مع معدل وفيات عالي جداً.
عند الأطفال يكون وجوده ذو عواقب أقل بكثير

الأسباب الرئيسية للغاز في وريد الباب:

1. **الإقفار المعوي** (الأكثر شيوعاً)
2. **التهاب الأمعاء والكولون النخري** NEC (أكثر شيوعا عند الأطفال)
3. **انتان شديد داخل البطن** (التهاب الرتوج/خراج حوضي/التهاب الزائدة الدودية)

مثال

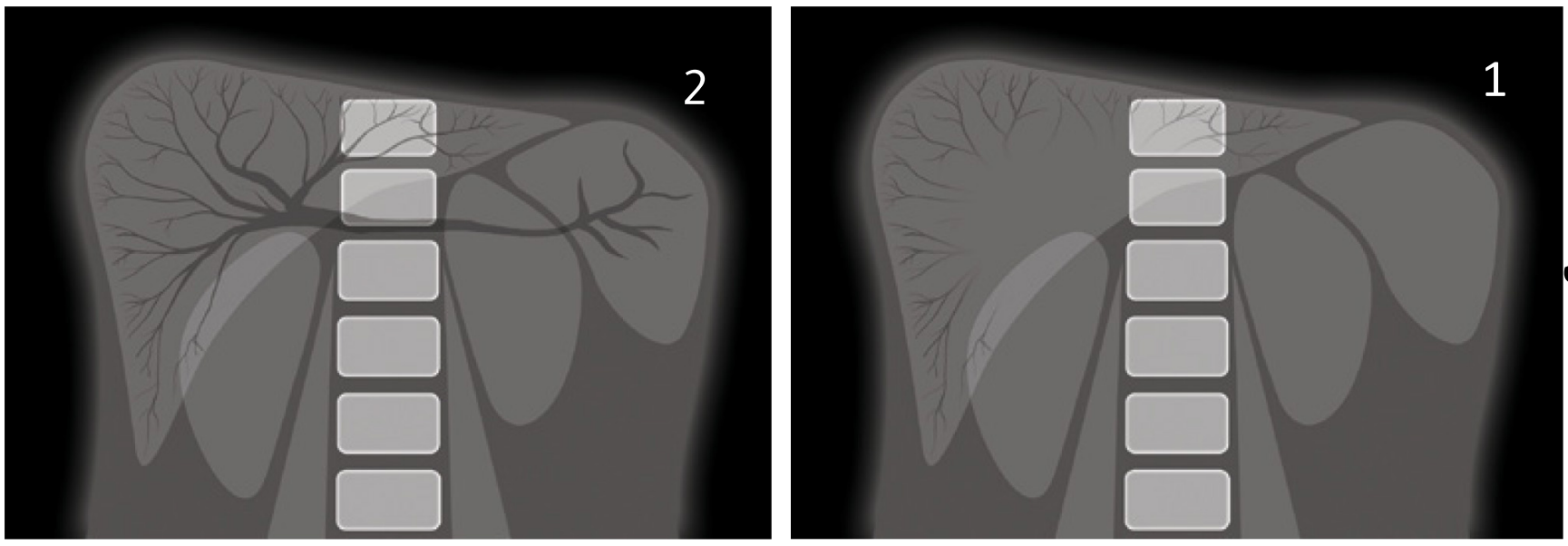

الصورة 34: تمثيل رسومي لمظهر الغاز الوريدي البابي على صورة بطن شعاعية مسطحة. يظهر الغاز كطراز خطي متفرع في محيط الكبد (1). هذا لأن الدم الوريدي البابي يتدفق من وريد الباب نحو محيط الكبد. إذا كان هناك كمية كبيرة من الغاز فيمكن أن تمتد من محيط الكبد إلى مركزه وحتى إلى داخل الوريد الطحالي (2).

> **ملاحظة**: تذكر أن استرواح الجهاز الصفراوي يمكن أن يظهر بشكل مشابه للغاز الوريدي البابي بما أن كليهما يعطي طراز الغاز المتفرع داخل الكبد. الطريقة لتمييزهما هي النظر الى موقع الغاز حيث يرى الغاز في الشجرة الصفراوية (استرواح الجهاز الصفراوي) في مركز (سرة) الكبد وليس في المحيط. بينما يرى الغاز الوريدي البابي في محيط الكبد لأن الدم في الوريد البابي يتدفق من مركز الكبد باتجاه محيطه.

مثال

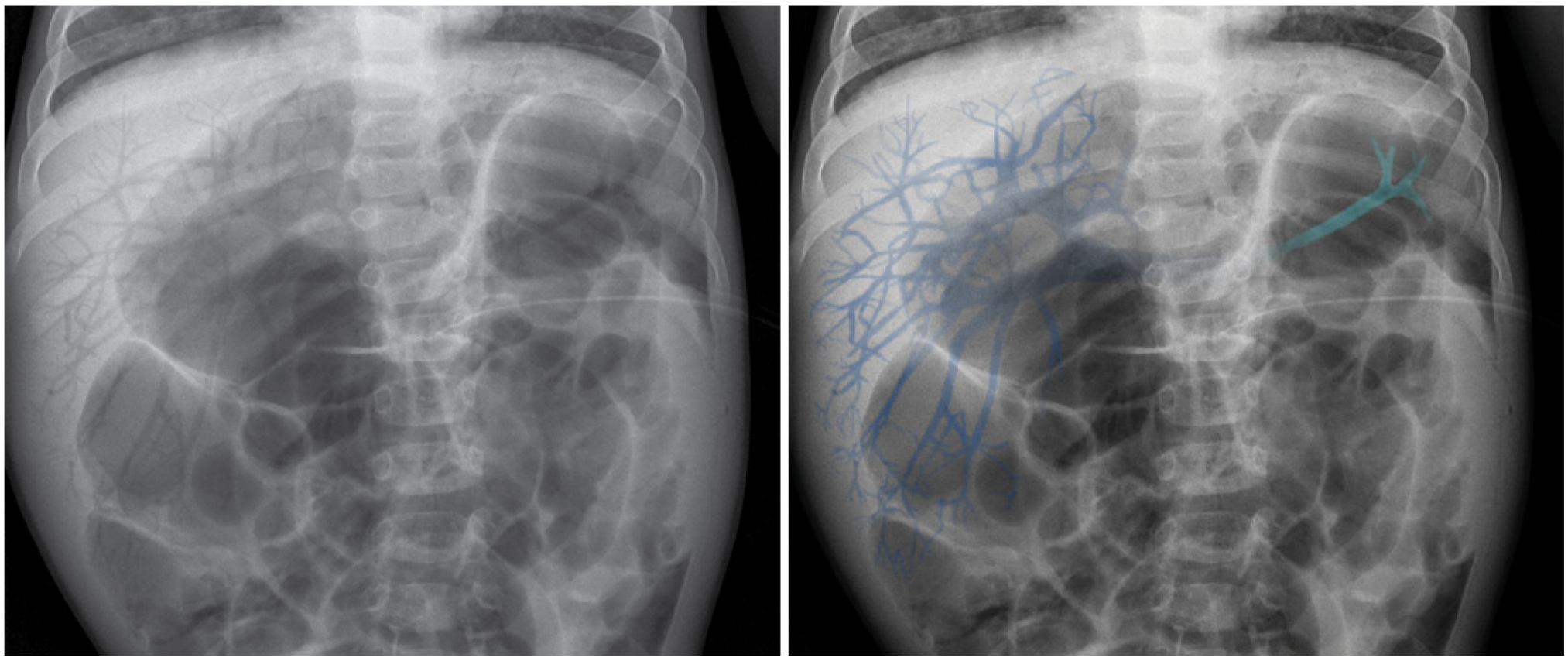

الصورة 35: صورتان شعاعيتان متطابقتان للبطن تظهران وجود غاز في النظام الوريدي البابي عند طفل.
يوجد خطوط عاتمة متفرعة بارزة على محيط الكبد. في هذه الحالة يكون الغاز ممتداً جداً حتى أنه يمكن رؤيته في الوريد الطحالي.
تظهر الصورة الشعاعية اليمنى غاز داخل الجهاز الوريدي البابي معلّماً باللون الأزرق الداكن والغاز في الوريد الطحالي معلّماً بالازرق الفاتح.
(يمكنك أن ترى أيضاً عرى معوية متوسعة للأمعاء الغليظة).

B

توسع الأمعاء الدقيقة

يشير توسع الأمعاء الدقيقة إلى انسداد ميكانيكي أو عِلْوَص Ileus (انسداد أمعاء). الأمعاء الدقيقة غير مرئية في الحالة الطبيعية لأنها منخمصة أو ممتلئة بالسائل.

تتوسع الأمعاء الدقيقة بطريقتين رئيسيتين:

1. **الانسداد الميكانيكي:** يمنع الانسداد الفيزيائي الأمعاء النقل الطبيعي للمنتجات الهضمية. فتتسع منطقة الأمعاء الدانية من الانسداد. لذا كلما حدث الانسداد بمنطقة اقصى فإن المزيد من العرى المعوية تصبح مرئية. تقسم أسباب الانسداد الميكانيكي لمكتسبة وخلقية:

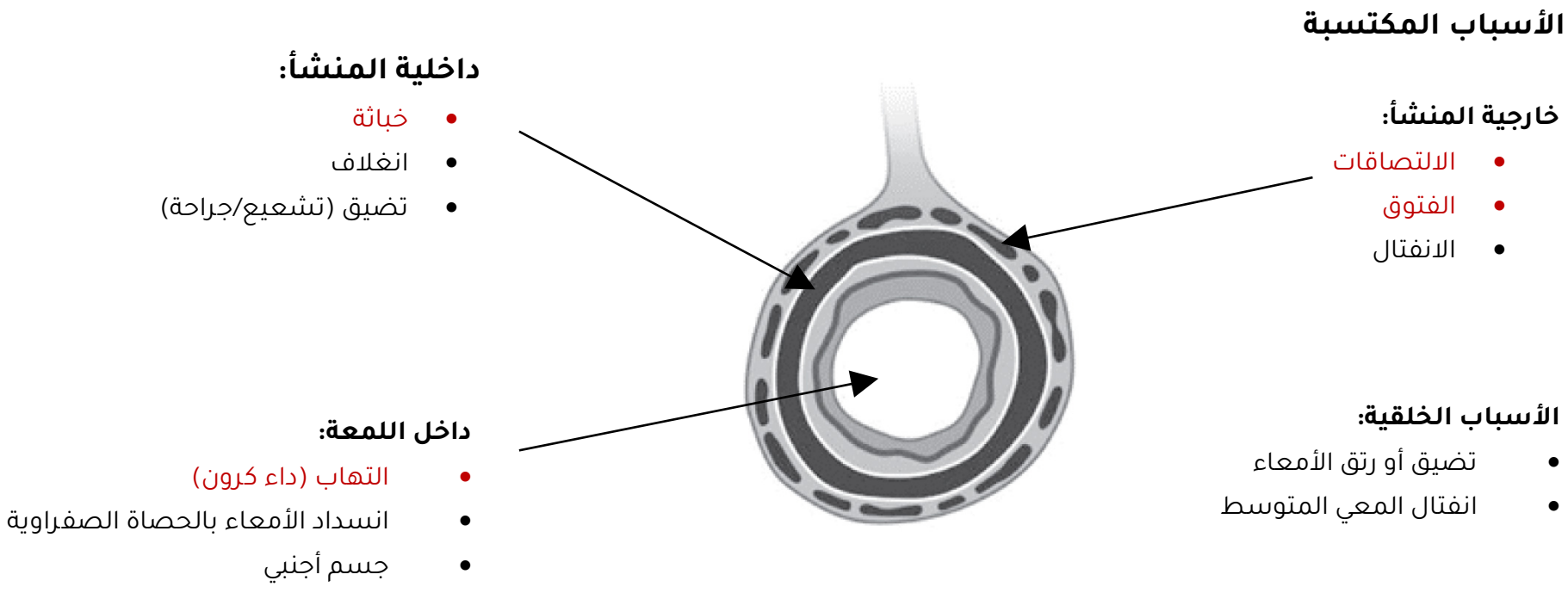

الصورة 36: أسباب الانسداد الميكانيكي للأمعاء الدقيقة

2. **علوص:** اضطراب القدرة الدفعية الطبيعية للسبيل المعوي المعدي (بمعنفشل التمعج). تتضمن الأسباب التالية:
   - بعد العمل الجراحي
   - التهاب أو إنتان داخل البطن
   - الأدوية المضادة للكولين

يظهر الانسداد الميكانيكي والعلوص بشكل متماثل. لا يُعرف السبب المستبطن في معظم الحالات بصورة البطن البسيطة. تتضمن العلامات الشعاعية التالي:

- **التوسع > 3سم:** توسع الأمعاء الدقيقة بقطر أكثر من 3سم. (ملاحظة: ارتفاع الأجسام الفقرية عند البالغ 4سم تقريبا. يمكن استعمالها كمقارنة سريعة لتقدير قطر الأمعاء.)
- **الموقع المركزي:** تميل العرى المتوسعة لتكون أكثر مركزية في صورة البطن الشعاعية. ملاحظة: تميل العرى المعوية الغليظة إلى التوضع المحيطي.
- **الثنيات الدائرية:** وهي الطيات المخاطية للأمعاء الدقيقة حيث تكون رقيقة متراصة تشاهد نموذجيا كخيط رقيق مستمر عبر عرض الأمعاء بالكامل.

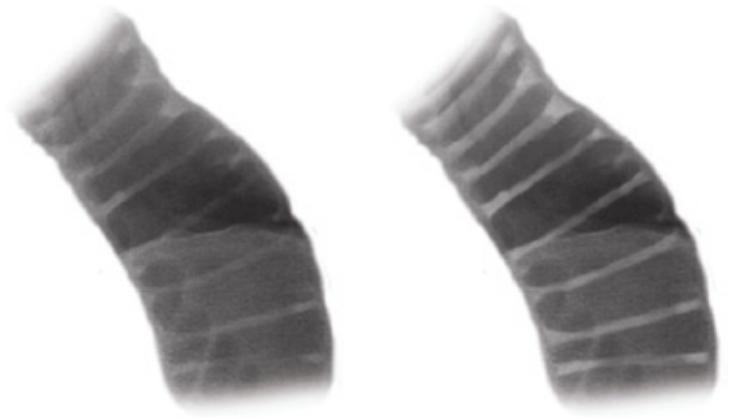

الصورة 37: تُظهر الصورتان الشعاعيتان المتطابقتان العرى المعوية المتوسعة للأمعاء الدقيقة مع موجودات شعاعية نموذجية تظهر الثنيات الدائرية ممتدة على عرض الأمعاء. تظهر الصورة اليمنى الثنيات الدائرية مظللة بالأبيض.

ملاحظة: تحتوي الأمعاء الدقيقة المتوسعة أحيانا على السائل أكثر من الغاز وبالتالي قد تظهر لدينا صورة البطن الشعاعية طبيعية.

مثال 1

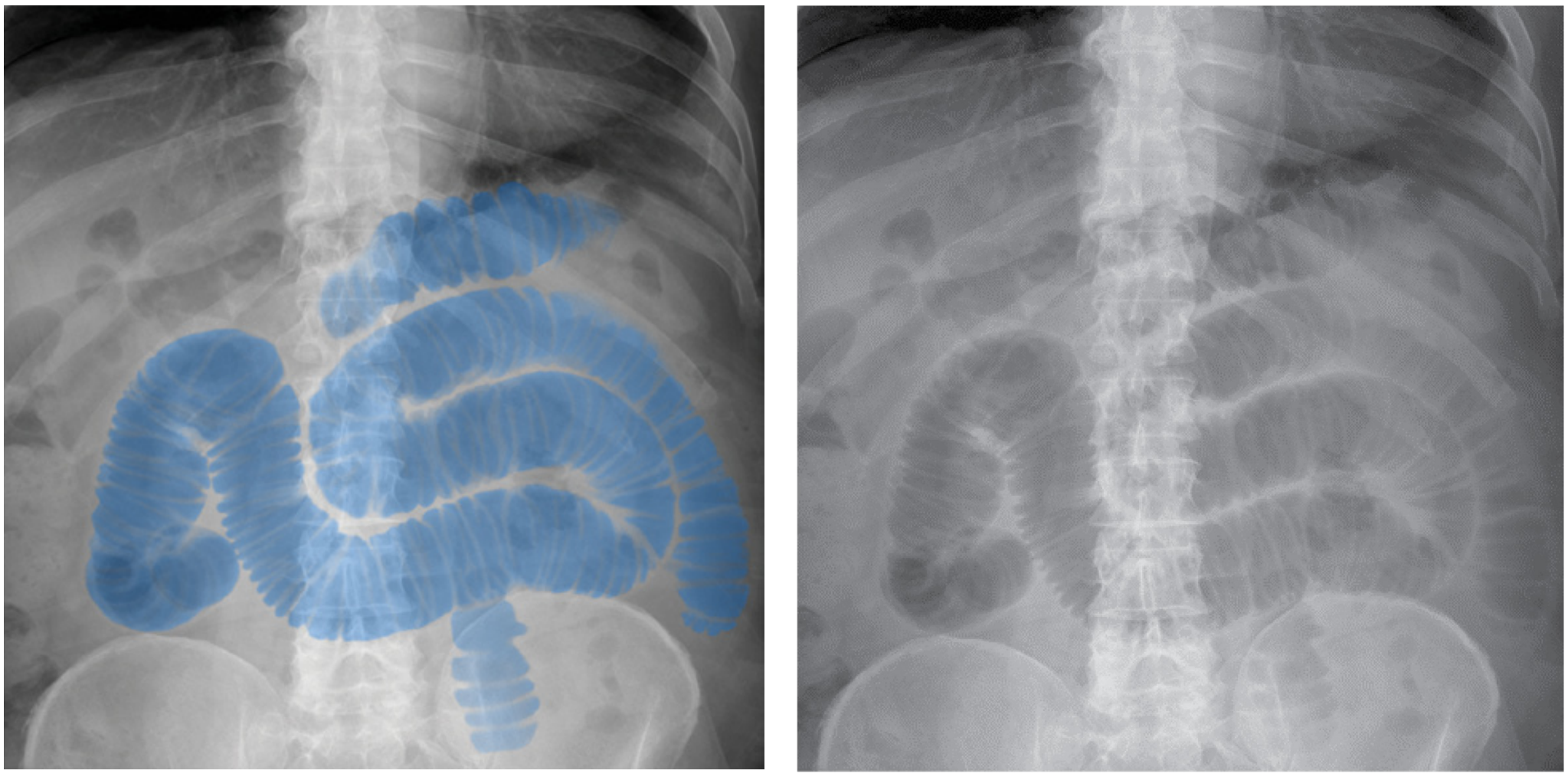

الصورة 38: تظهر صورتا البطن الشعاعيتين المتطابقتان توسع المعي الدقيق، تُشاهد الأمعاء حيث يوجد ضمنها الغاز باللون الأسود وهذا ما نسميه الأمعاء الدقيقة ذات التوضع المركزي ونشاهد عبرها الثنيات الدائرية، يقيس قطر العرى المعوية أكثر من 3سم اذاً هي متوسعة، تظهر الصورة الشعاعية اليسرى توسع الأمعاء الدقيقة مظللة باللون الأزرق.

مثال 2

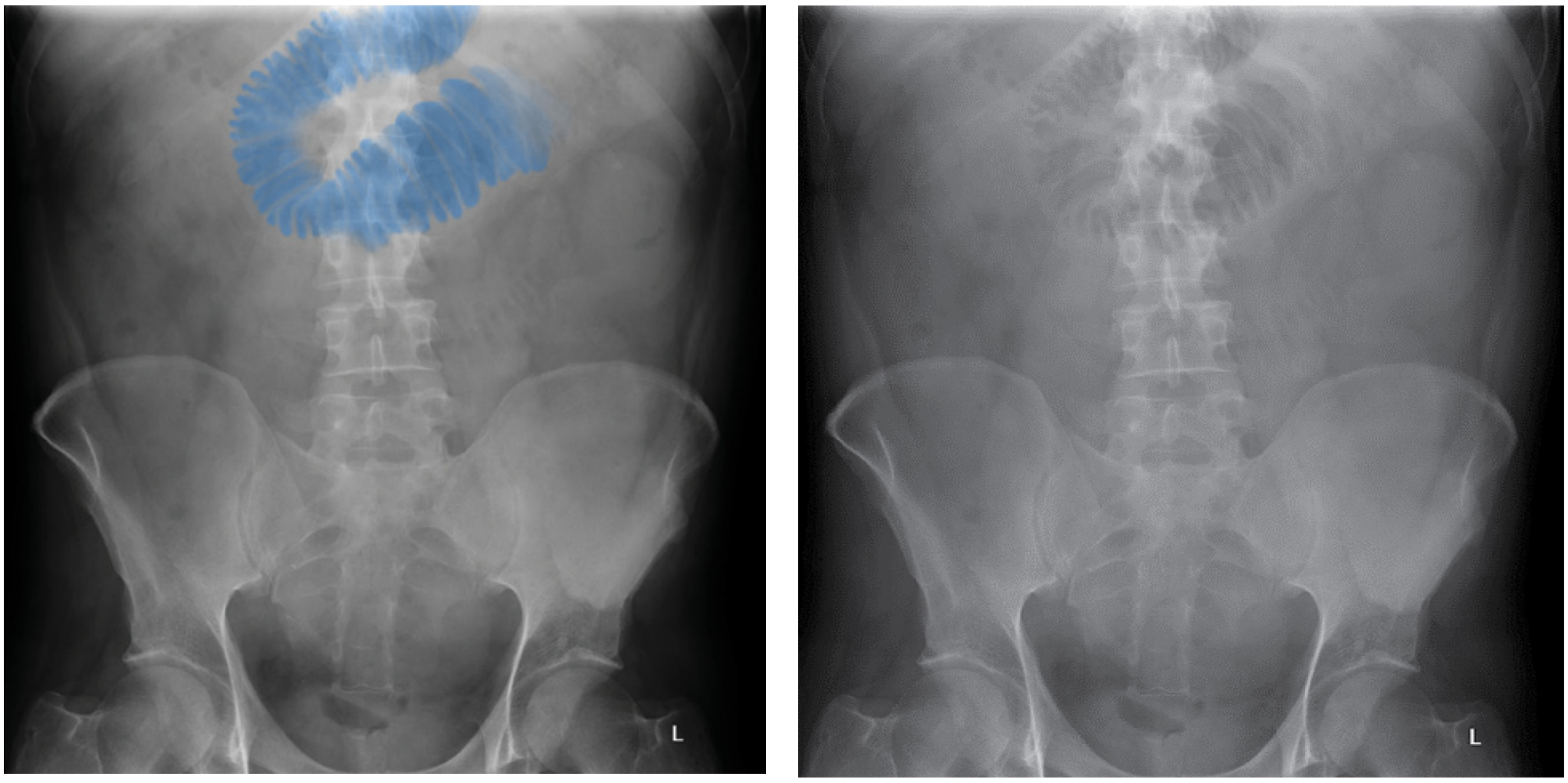

الصورة 39: تظهر صورتا البطن الشعاعيتين المتطابقتان توسع عروة من المعي الدقيق، تُشاهد الأمعاء حيث يوجد ضمنها الغاز باللون الأسود كما تظهر الأمعاء الدقيقة ذات الثنيات الدائرية المعترضة التي تُشاهد عبرها، يقيس قطر العرى المعوية أكثر من 3سم اذاً هي متوسعة، عندما تُشاهد عروة معوية واحدة متوسعة كما في هذه الحالة تسمى **عروة حارسة** وهي من مظاهر العلوص الموضعي الناجم عن حالة التهابية مجاورة تسبب شللا موضعيا وتراكم الغاز بالعروة المصابة. تظهر العرى المعوية المتوسعة في الصورة اليمنى باللون الأزرق.

مثال 3

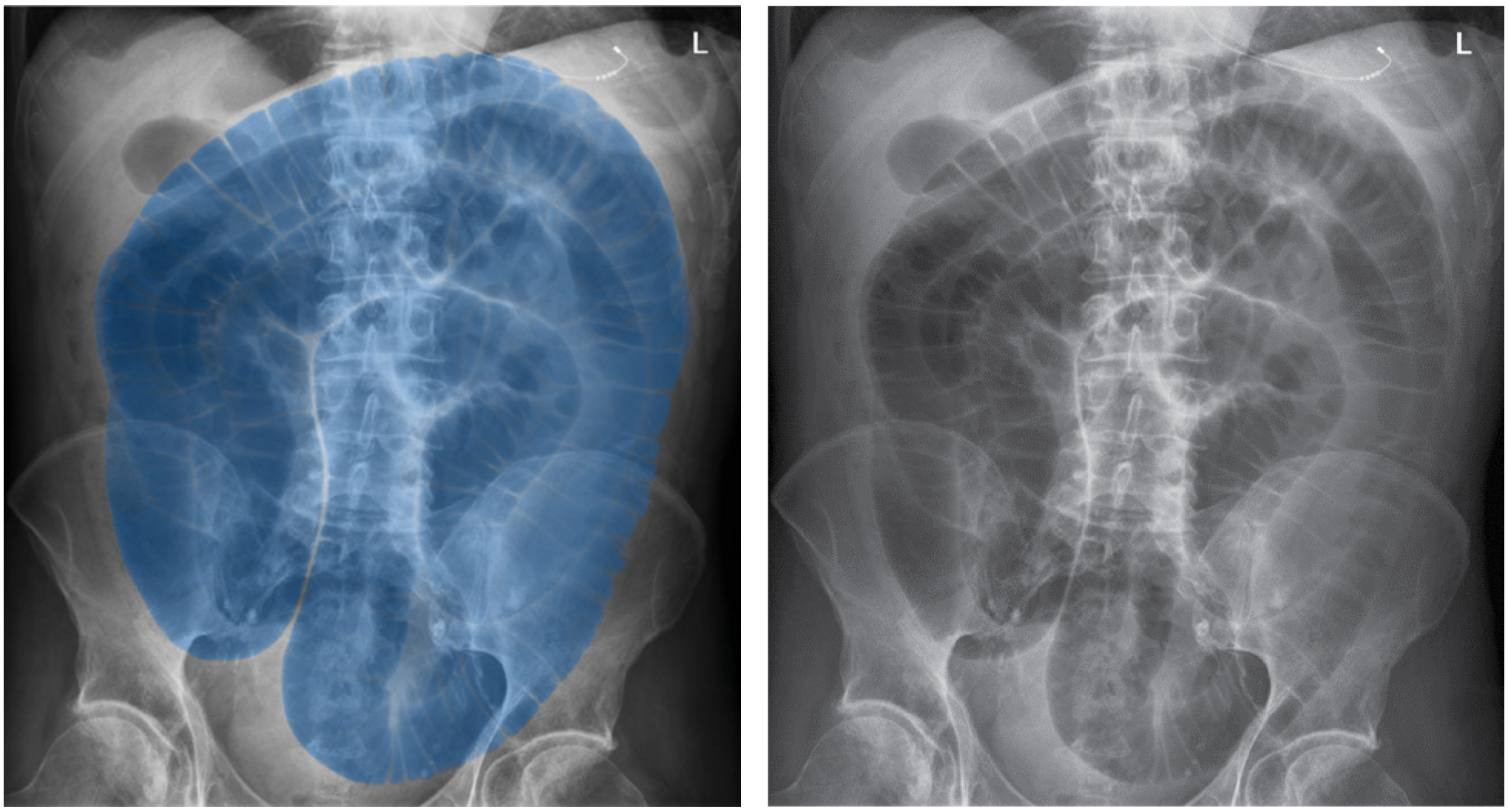

الصورة 40: تُظهر صورتا البطن الشعاعيتين المتطابقتين توسع المعي الدقيق. تُشاهد الأمعاء حيث يوجد ضمنها الغاز باللون الأسود كما نشاهد الأمعاء الدقيقة ذات التوضع المركزي وتُشاهد عبرها الثنيات الدائرية. يقيس قطر العرى المعوية أكثر من 3سم اذاً هي متوسعة. تظهر الصورة الشعاعية اليسرى توسع الأمعاء الدقيقة مظللة باللون الأزرق (يظهر سلك جهاز ما داخل القلب- سلك ناظم الخطى).

مثال 4

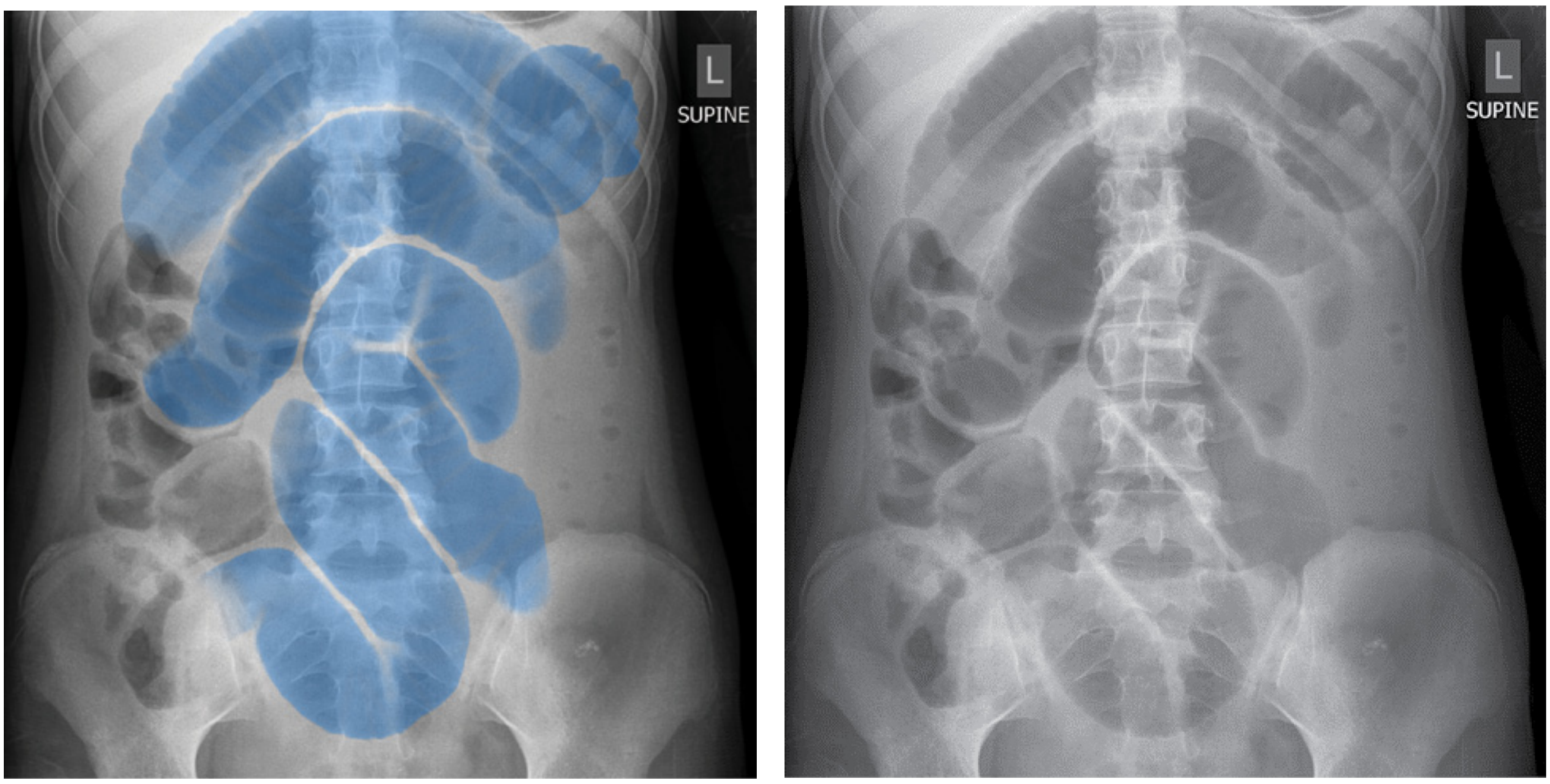

الصورة 41: تُظهر صورتا البطن الشعاعيتين المتطابقتان توسع المعي الدقيق. تُشاهد الأمعاء حيث يوجد ضمنها الغاز باللون الأسود. تُشاهد العرى المعوية مركزية التوضع والثنيات الدائرية في العرى العلوية. يقيس قطر العرى المعوية أكثر من 3سم اذاً هي متوسعة. يُشاهد أيضا الغاز في الكولون الصاعد ضمن الحدود الطبيعية. تظهر الصورة الشعاعية اليسرى توسع الأمعاء الدقيقة مظللة باللون الأزرق.

حالة خاصة: علوص الحصية المرارية (انسداد الأمعاء بالحصيات الصفراوية)

علوص الحصية المرارية هو حالة غير شائعة تسبب انسداد ميكانيكي في الأمعاء الدقيقة. تؤدي الهجمات المتكررة من **التهاب المرارة** إلى التصاقها مع **الأمعاء** (عادة الاثني عشر) وقد تنتهي بتشكل **ناسور** وهنا قد تدخل حصاة مرارية كبيرة للأمعاء وتسبب الانسداد. يحدث ذلك نموذجيا في مستوى الصمام اللفائفي الأعوري.

يشكل علوص الحصية المرارية نموذجيا **ثلاثي ريغلر Rigler's triad**:

1. **استرواح الجهاز الصفراوي.**
2. **انسداد الأمعاء الدقيقة.**
3. **حصاة مرارية** (عادة في الحفرة الحرقفية اليمنى تشاهد تقريبا في 30% من الحالات).

ملاحظة: لا نشاهد الحصيات المرارية غالبا لأن معظمها لا تتكلس، وبالتالي لا تظهر على الصورة الشعاعية للبطن.

مثال

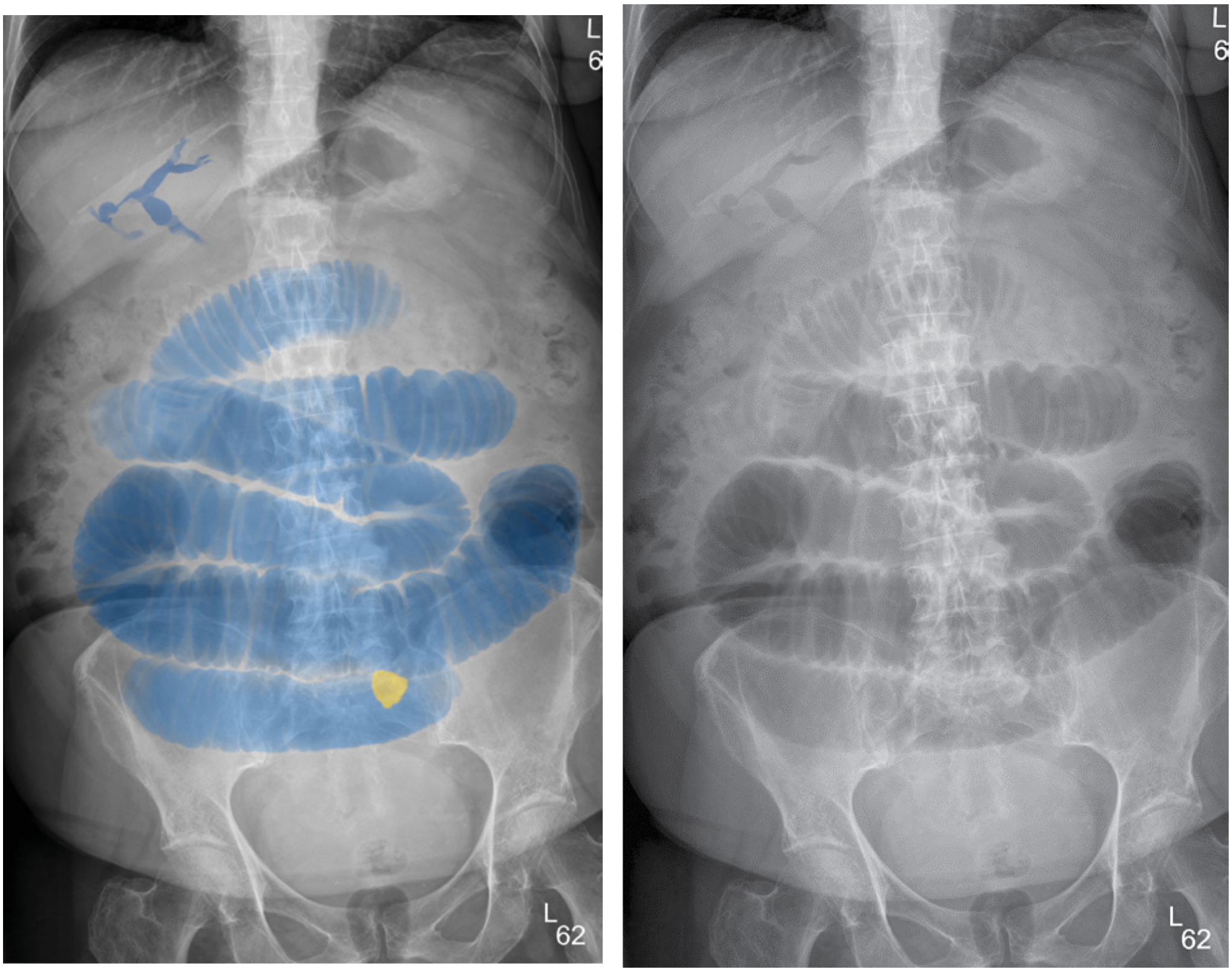

الصورة 42: يَظهر لدينا صورتا بطن شعاعيتين متطابقتان لمريض علوص حصية مرارية. تتوضع خطوط قاتمة (غاز) متوضعة فوق مركز الكبد أكبر وأكثر سيطرة باتجاه السرة. هذا يدلنا على الاسترواح الصفرواي. يوجد عرى معوية متوضعة مركزيا. يقيس قطرها أكثر من 3 سم. وتُشاهد الثنيات الدائرية عبرها. هذا يدلنا على توسع الأمعاء الدقيقة. يبرز لدينا وجود عتامة متكلسة فوق العجز من الجهة اليسرى. هذا يعني حصاة مرارية متكلسة كبيرة. تظهر الصورة الشعاعية اليسرى استرواح الجهاز الصفراوي بلون أزرق قاتم، والأمعاء الدقيقة المتوسعة مميزة باللون الأزرق. أما الحصاة المرارية مميزة باللون الأصفر.

توسع الأمعاء الغليظة

يحدث **توسع الأمعاء الغليظة** غالبا نتيجة **انسداد** فيها، حيث يتوسع قسم الأمعاء الداني من الانسداد، وينخمص عادة قسمها القاصي منه.

أسباب انسداد الأمعاء الغليظة تتضمن:

- **الخباثة** (أشيع سبب لانسداد الأمعاء الغليظة عند البالغين هو السرطان القولوني المستقيمي colorectal carcinoma).
- **التضيق الرتجي.**
- **الانحشار برازي** (أشيع سبب عند المسنين المقعدين).
- **الانفتال**

الموجودات الشعاعية:

- **التوسع > 5.5سم:** تعتبر الأمعاء الغليظة متوسعة إذا بلغ قطرها أكثر من 5.5 سم، لكن يمكن أن يقيس قطر الأعور 9 سم قبل أن يُعتبر متوسعا.
- **الموقع المحيطي:** تميل العرى المتوسعة لأن تتوضع محيطيا في صورة البطن الشعاعية، حيث تحيط بالأمعاء الدقيقة. يُستثنى من هذا الكولون المستعرض حيث تهبط العرى للأسفل باتجاه الحوض وتتوسط صورة البطن الشعاعية.
- **قبيبات Haustra:** يوجد جيوب صغيرة في جدار الأمعاء الغليظة. يمتد الشريط الكولوني The taenia coli (أشرطة العضلات الملساء) على طول الكولون، وهو أقصر من الكولون لذا يصبح المعي الغليظ متكيسا بين الأشرطة وبالتالي تتشكل القبيبات، وتدعى الخطوط بين القبيبات **بالطيات القبيبية haustral folds** ولا تمتد على عرض الأمعاء (على عكس الثنيات الدائرية).

> **ملاحظة**: قد لا نشاهد القبيبات نتيجة فرط تمدد الأمعاء.

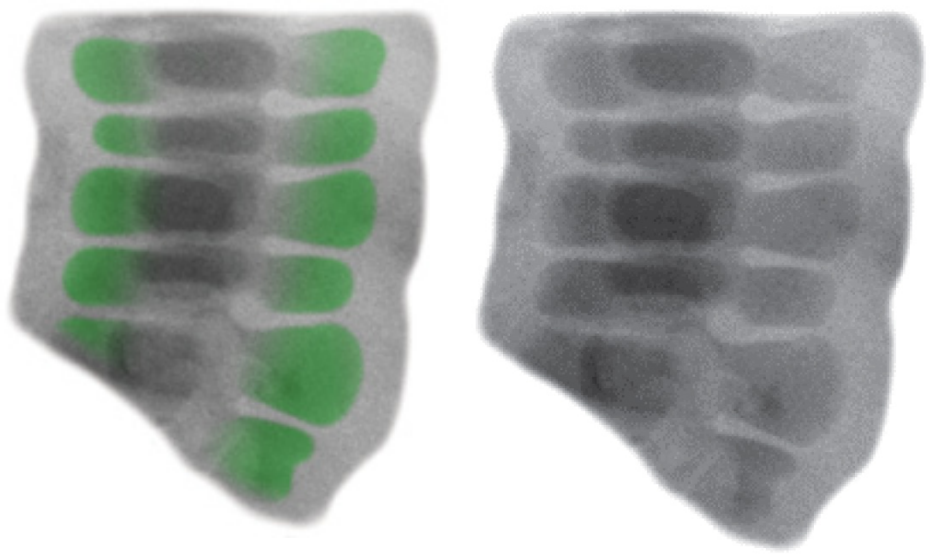

الصورة 43: تُظهر الصورتان المتطابقتان العرى متوسعة في الأمعاء الغليظة مع موجودات شعاعية نموذجية للقبيبات. تظهر الصورة اليسرى القبيبات مميزة باللون الأخضر.

مقارنة بين الموجودات الشعاعية للأمعاء الدقيقة والغليظة

	توسع الأمعاء الدقيقة	**توسع الأمعاء الغليظة**
القياس	> 3سم ولا يصل لقياس أكبر من 4سم تقريبا	> 5.5سم > 9سم بالنسبة للأعور
الموقع	مركزي	محيطي
المخاطية/نمط الجدار	الثنيات الدائرية رقيقة ومتراصة وتمتد على عرض الأمعاء	الطيات القبيبية ثخينة ومتباعدة ولا تمتد على عرض الأمعاء

دار سورية الفتاة

Young Syria Publisher

مراجع طبية

قصص أطفال

روايات

لغات

fb/youngsyriapub
t.me/young_syria
youngsyriapub@gmail.com

Mobile: 099 94 93 779
Tel: 021 26 83 779
021 22 82 557



fb/youngsyriapub t.me/young_syria

مثال 1

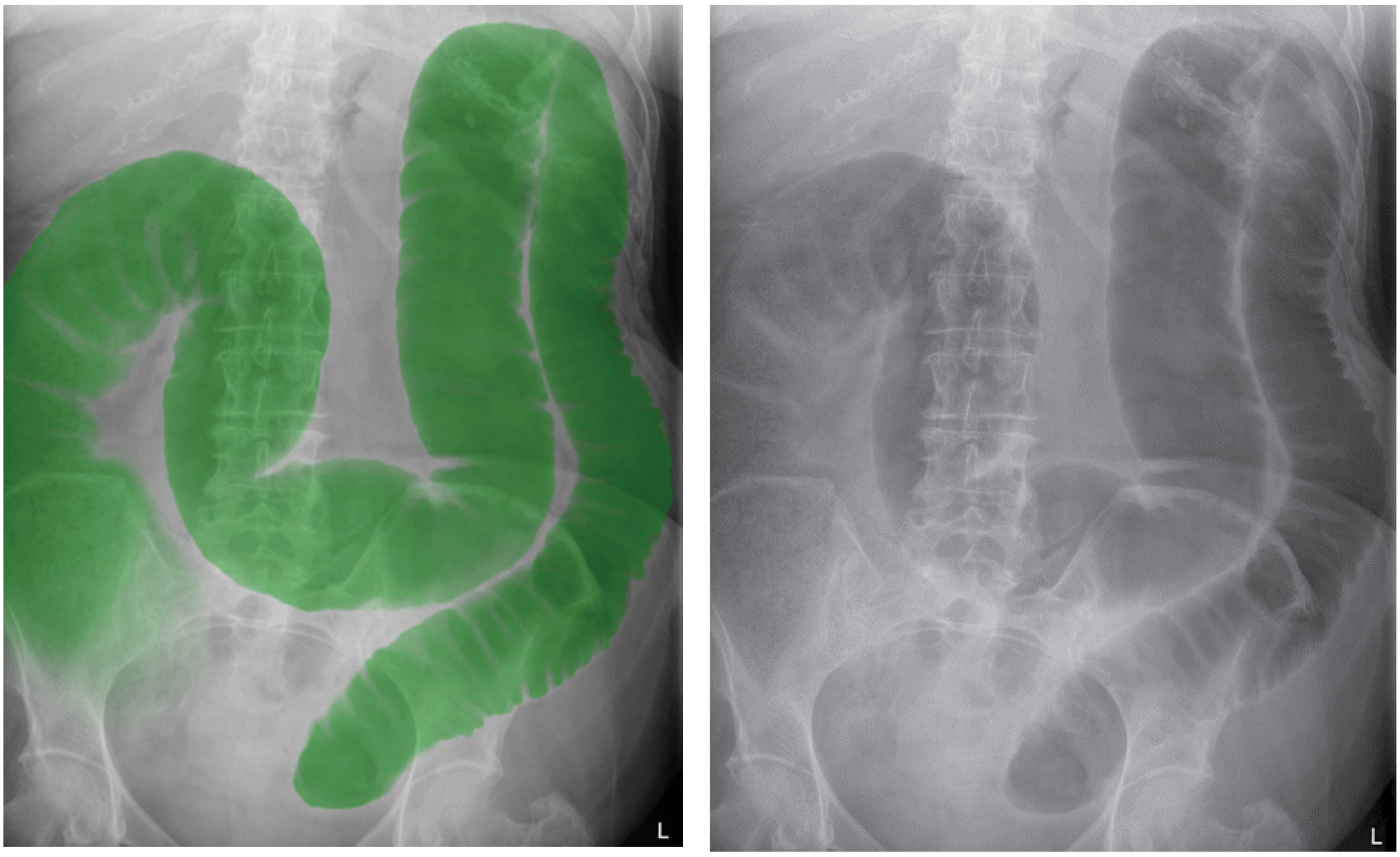

الصورة 44: تُظهر صورتا البطن الشعاعيتين المتطابقتان توسع الأمعاء الغليظة. تُشاهد الأمعاء الغليظة وضمنها الغاز باللون الأسود. حيث تنتفخ الأمعاء الغليظة > 5.5سم وتتوضع محيطيا. ونشاهد القبيبات ضمنها. تظهر الصورة الشعاعية اليسرى توسع الأمعاء الغليظة مميزة باللون الأخضر.

مثال 2

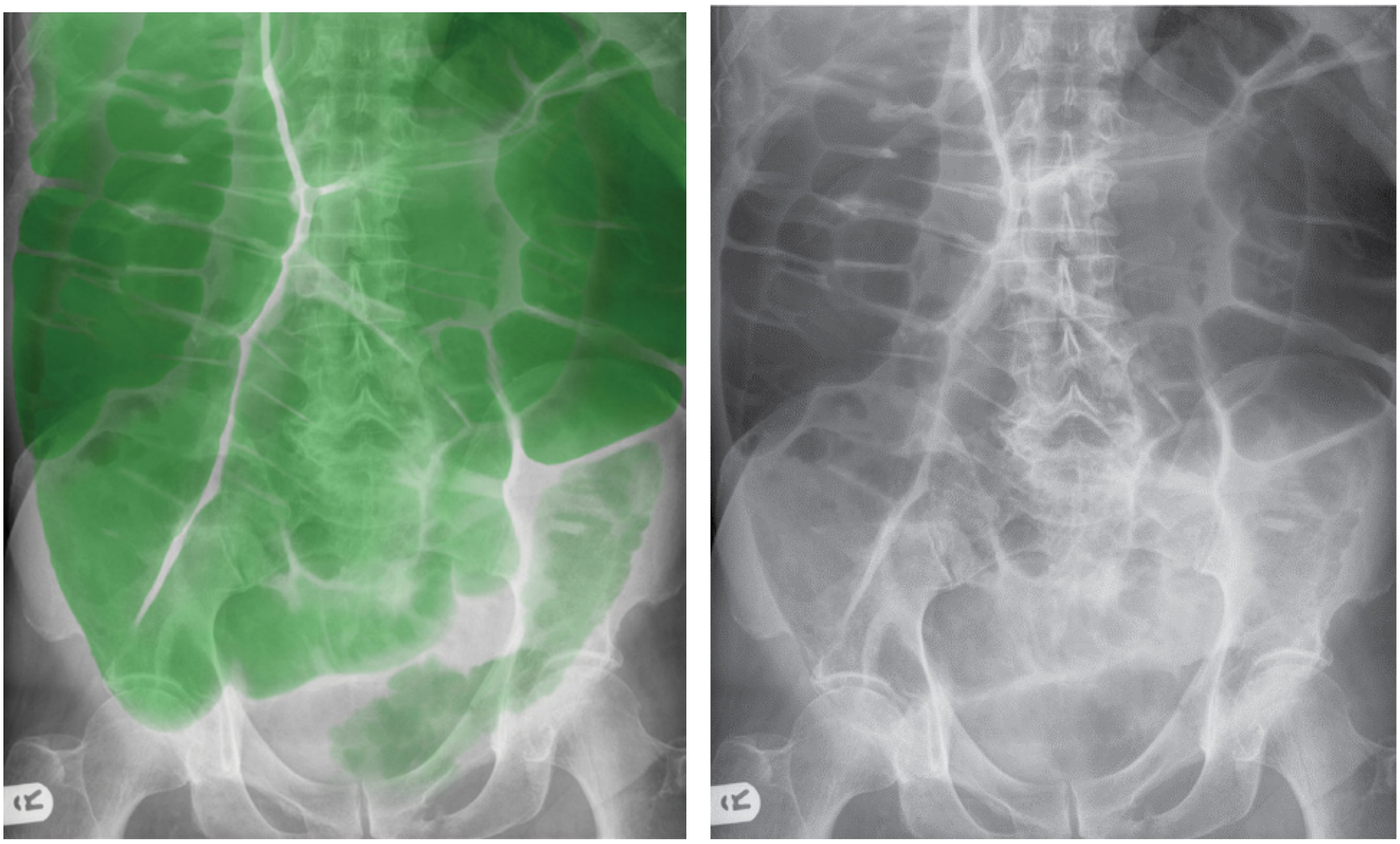

الصورة 45: تظهر صورتا البطن الشعاعيتين المتطابقتان توسع الأمعاء الغليظة. وتُشاهد الأمعاء الغليظة بسبب وجود الغاز ضمنها باللون الأسود. حيث تنتفخ الأمعاء الغليظة > 5.5سم (عادة أكبر بكثير من الأمعاء الدقيقة المتوسعة). وتُشاهد القبيبات ضمنها. تظهر الصورة الشعاعية اليسرى توسع الأمعاء الغليظة مميزة باللون الأخضر.

مثال 3

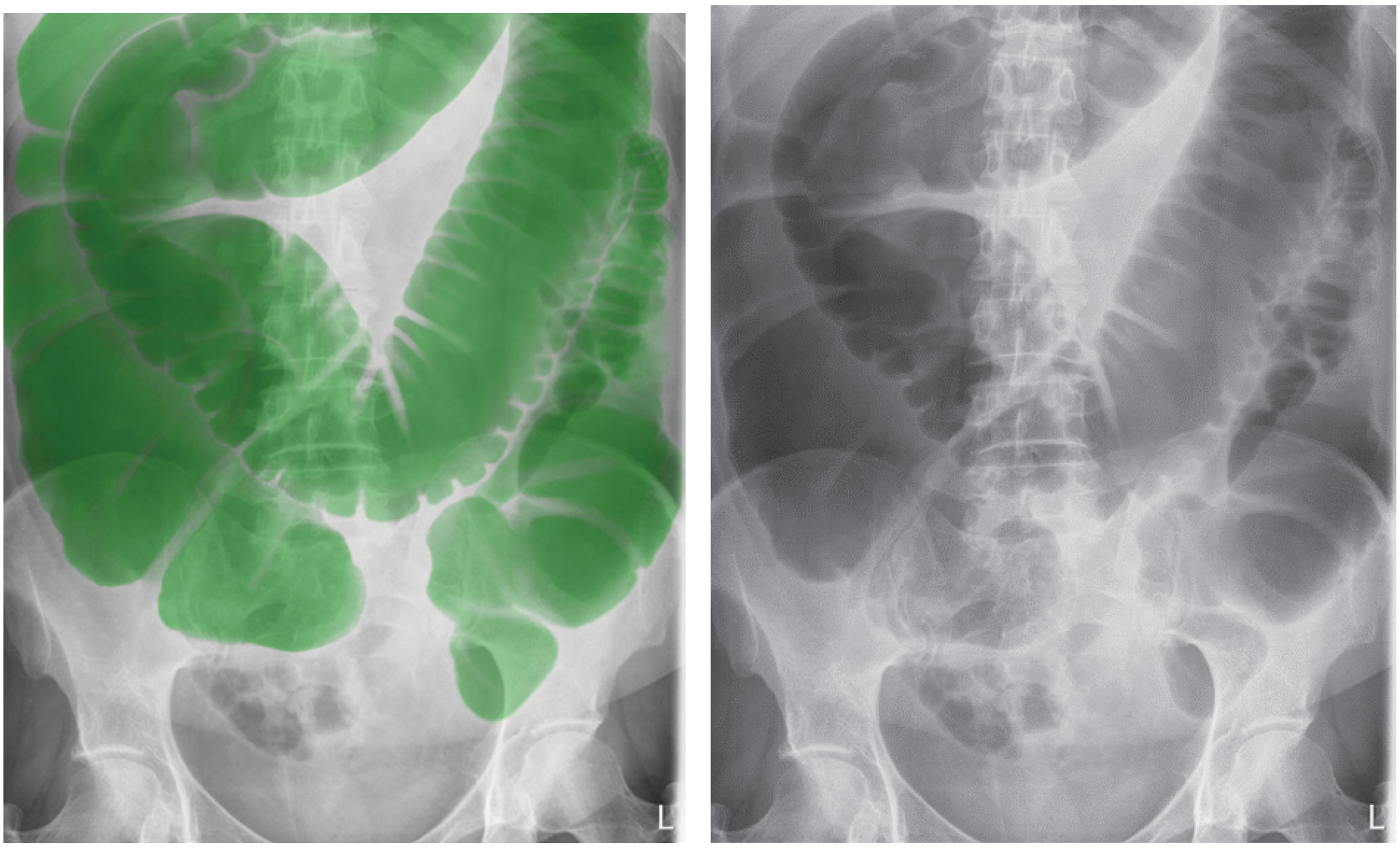

الصورة 46: تُظهر صورتا البطن الشعاعيتين المتطابقتان توسع الأمعاء الغليظة، تُشاهد الأمعاء الغليظة وضمنها الغاز باللون الأسود، حيث تنتفخ الأمعاء الغليظة > 5.5سم وتتوضع محيطيا، وتُشاهد القبيبات ضمنها. تُظهر الصورة الشعاعية اليسرى توسع الأمعاء الغليظة مميزة باللون الأخضر.

مثال 4

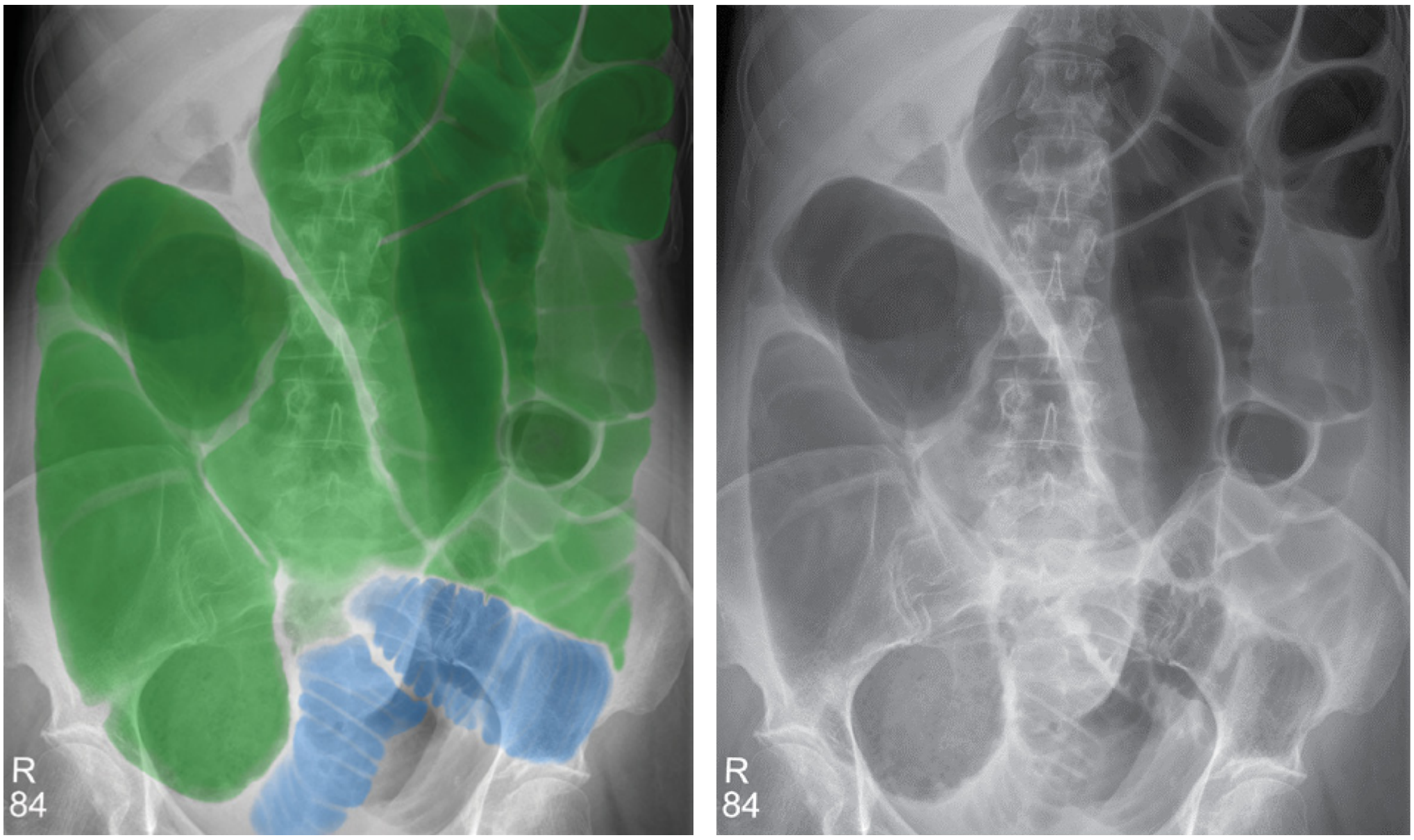

الصورة 47: تُظهر صورتا البطن الشعاعيتين المتطابقتان توسع الأمعاء الغليظة وعروتين متوسعتين من الأمعاء الدقيقة، تُشاهد الأمعاء وضمنها الغاز باللون الأسود، حيث تنتفخ الأمعاء الغليظة > 5.5سم وتتوضع محيطيا، وتُشاهد بعض القبيبات ضمنها، وتمتد عروتي المعي الدقيق المميزة بالثنيات الدقيقة وهذه الظاهرة تعني قصور الدسام اللفائفي الأعوري. تشير الصورة اليسرى إلى العرى المتوسعة مميزة باللون الأخضر للغليظة والأزرق للدقيقة.

الانفتال

الانفتال هو **التواء الأمعاء** على **المساريقا**، وهذا يسبب انسداد الأمعاء بشكل كلي أو جزئي، النوعان الأكثر شيوعا للانفتال عند البالغين هما **الانفتال السيني والانفتال الأعوري**.

يعطي الانفتال الأعراض بطريقتين:

1. **انسداد الأمعاء:** تسبب عرى الأمعاء الملتوية الانسداد 'عروة مغلقة'.
2. **اقفار الأمعاء:** في بعض الحالات تضغط مساريقا الأمعاء الملتوية على الأوعية المغذية للأمعاء مما يؤدي لنقص تروية المنطقة وتنخرها بالنهاية والذي قد يكون مميتا.

الانفتال السيني:

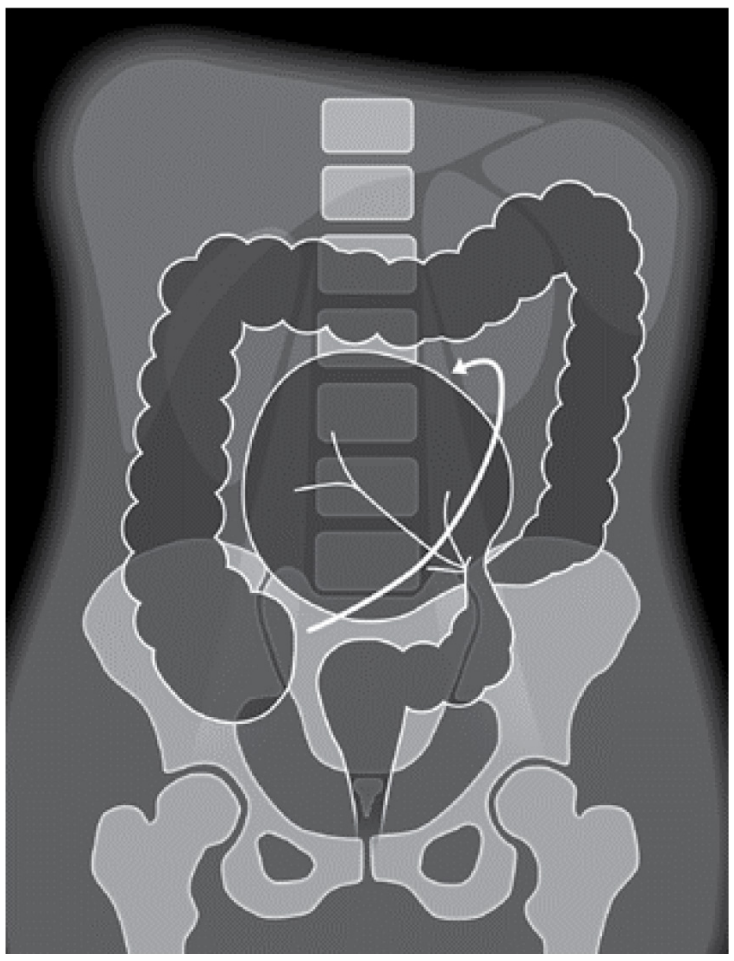

يحدث بسبب التواء الكولون السيني في المساريقا ويحدث عادة عند كبار السن أو المرضى المستضافين في دور الرعاية.

العلامات الشعاعية في الانفتال السيني:

1. **علامة حبة البن:** يبدو شكل عروة القولون المغلقة المنتفخة بالغاز كحبة بن كبيرة.
2. **نقص عام بالقبيبات:** غالبا ما تكون الأمعاء متمددة بحيث تتسطح القبيبات.
3. **تمدد الكولون الصاعد والمستعرض والنازل:** غالبا ما تتمدد المنطقة الدانية من الانسداد، ولكن ليس في كل الحالات.

الصورة 48: صورة ترسيمية للانفتال السيني، إن مساريقا الكولون السيني عُرضة للالتواء، مما يسبب الانسداد وتمدده بالغاز.

الانفتال الأعوري:

يحدث الانفتال الأعوري عندما التواء الأعور على المساريقا، يُعتبر الأعور من البنى خلف الصفاق عند معظم المرضى، ومن البنى داخل الصفاق مع مساريقاه عند البعض، وهؤلاء المرضى معرضون أكثر لحدوث الانفتال الأعوري.

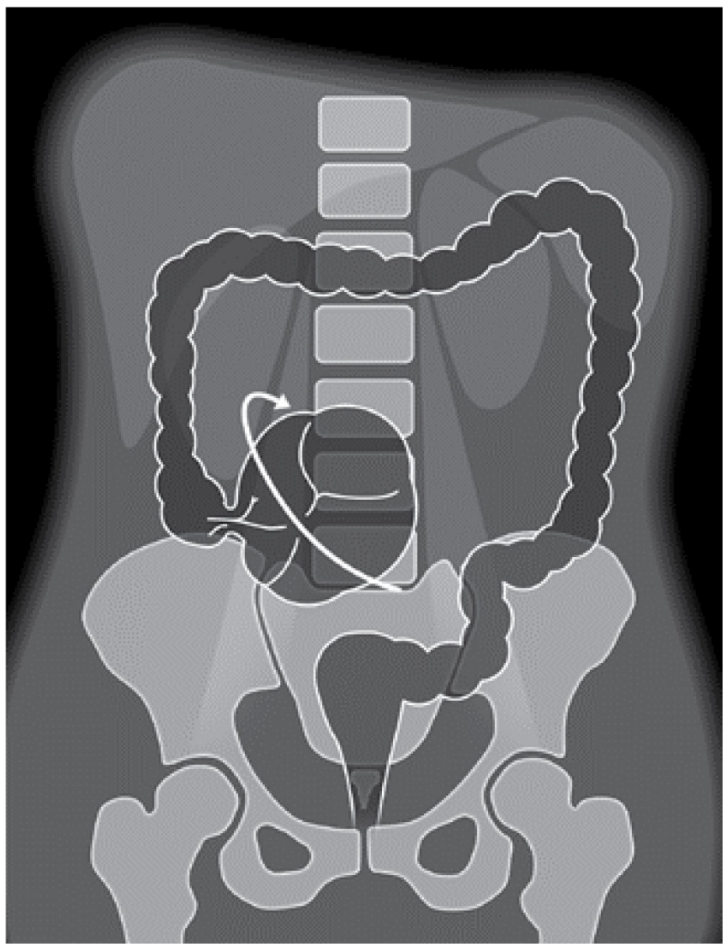

العلامات الشعاعية للانفتال الأعوري:

1. **شكل الفاصلة:** يأخذ التمدد بسبب الغاز المتجمع عند العروة المغلقة للكولون شكل الفاصلة الكبيرة (أكثر استدارة بالمقارنة مع الانفتال السيني).
2. **القبيبات مرئية غالبا:** وتبقى غالبا الطيات القبيبية مرئية بشكل واضح حتى عند تمدد الأمعاء بشدة.
3. **انخماص الكولون الصاعد والمستعرض والنازل:** تنخمص غالبا المنطقة الكولونية القاصية من الانسداد (الانفتال).

الصورة 49: صورة ترسيمية للدسام الأعوري. التوى الأعور مسببا انسداد وتوسع الأعور بالغاز

B

الانفتال السيني المثال 1:

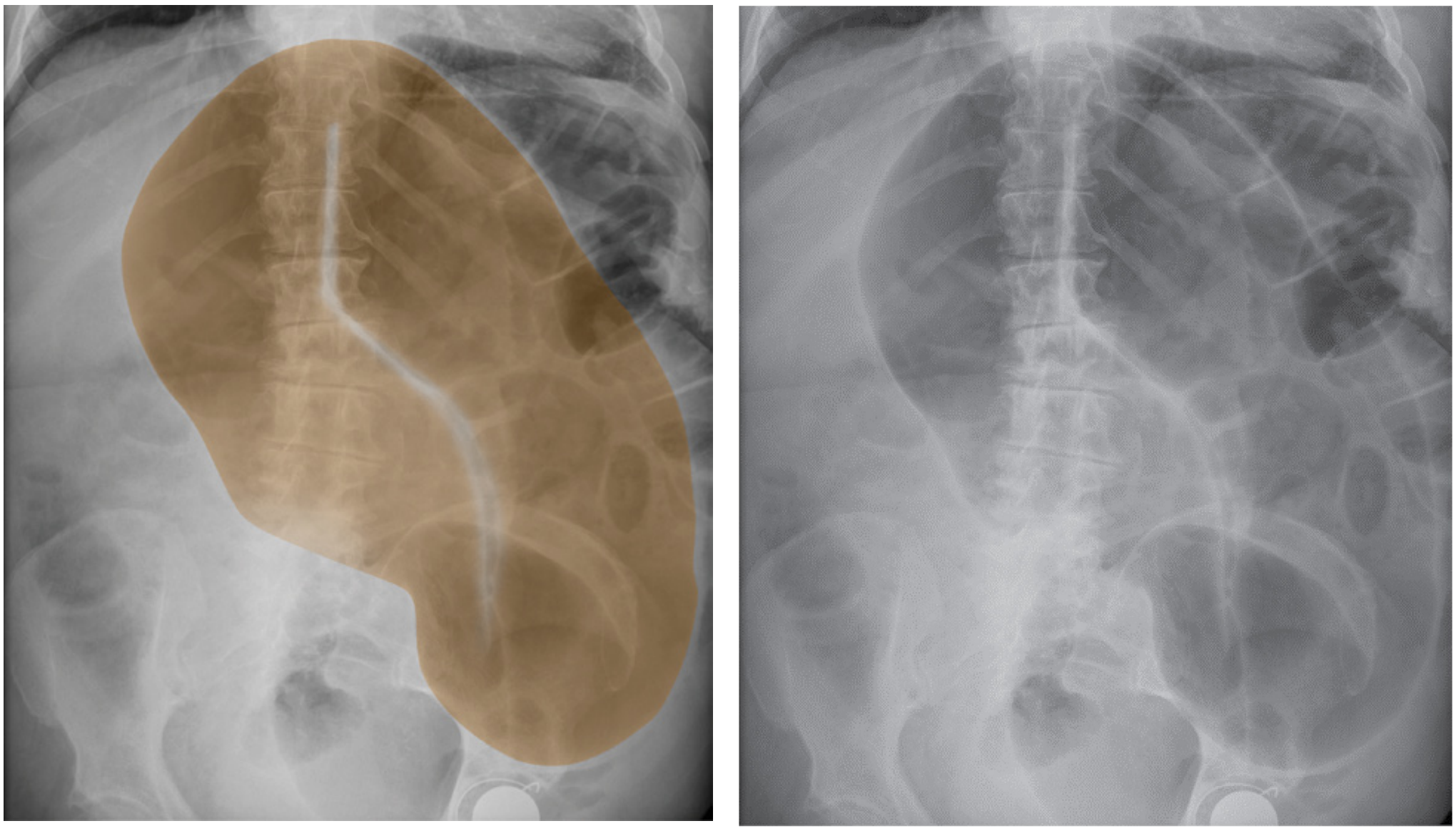

الصورة 50: تظهر صورتا البطن الشعاعيتان المتطابقتان الانفتال السيني، تتمدد الأمعاء بحيث يظهر عروة بشكل حبة البن على الخط الناصف باتجاه الربع العلوي الأيمن. ويظهر نقص القبيبات بشكل عام. تتوسع الأمعاء الغليظة الدانية من الانسداد الناجم عن الانفتال نتيجة لذلك. تظهر الصورة الشعاعية اليسرى الانفتال السيني مميزا باللون البني (يُشاهد أيضا مفصل الورك الأيسر الصنعي- مريض مسن)

الانفتال السيني المثال 2:

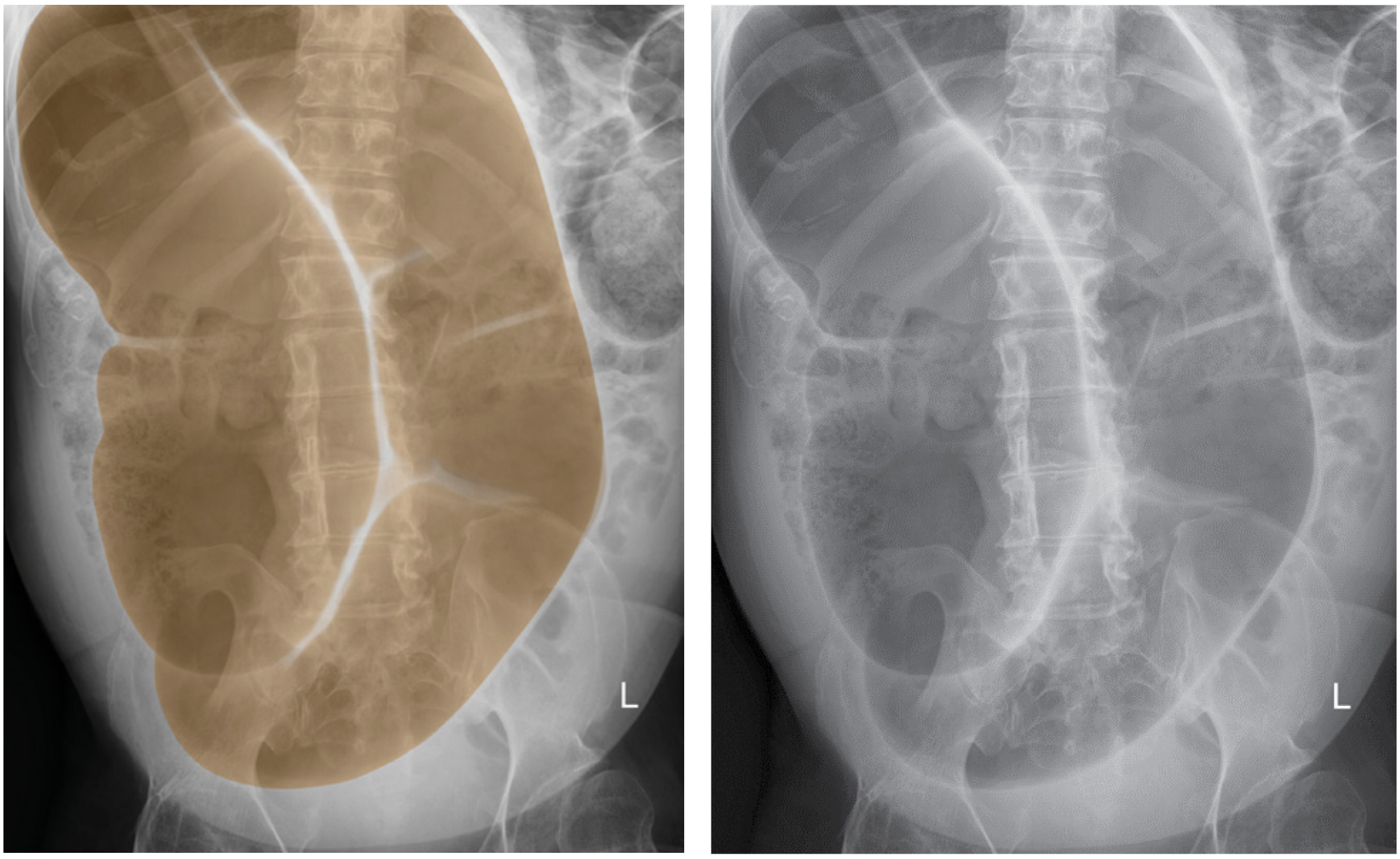

الصورة 51: تظهر صورتا البطن الشعاعيتين المتطابقتين الانفتال السيني، تتمدد الأمعاء بحيث يظهر عروة بشكل حبة البن على الخط الناصف باتجاه الربع العلوي الأيمن. ويظهر نقص القبيبات بشكل عام تظهر الصورة الشعاعية اليسرى الانفتال السيني مميزا باللون البني.

الانفتال الأعوري المثال 1:

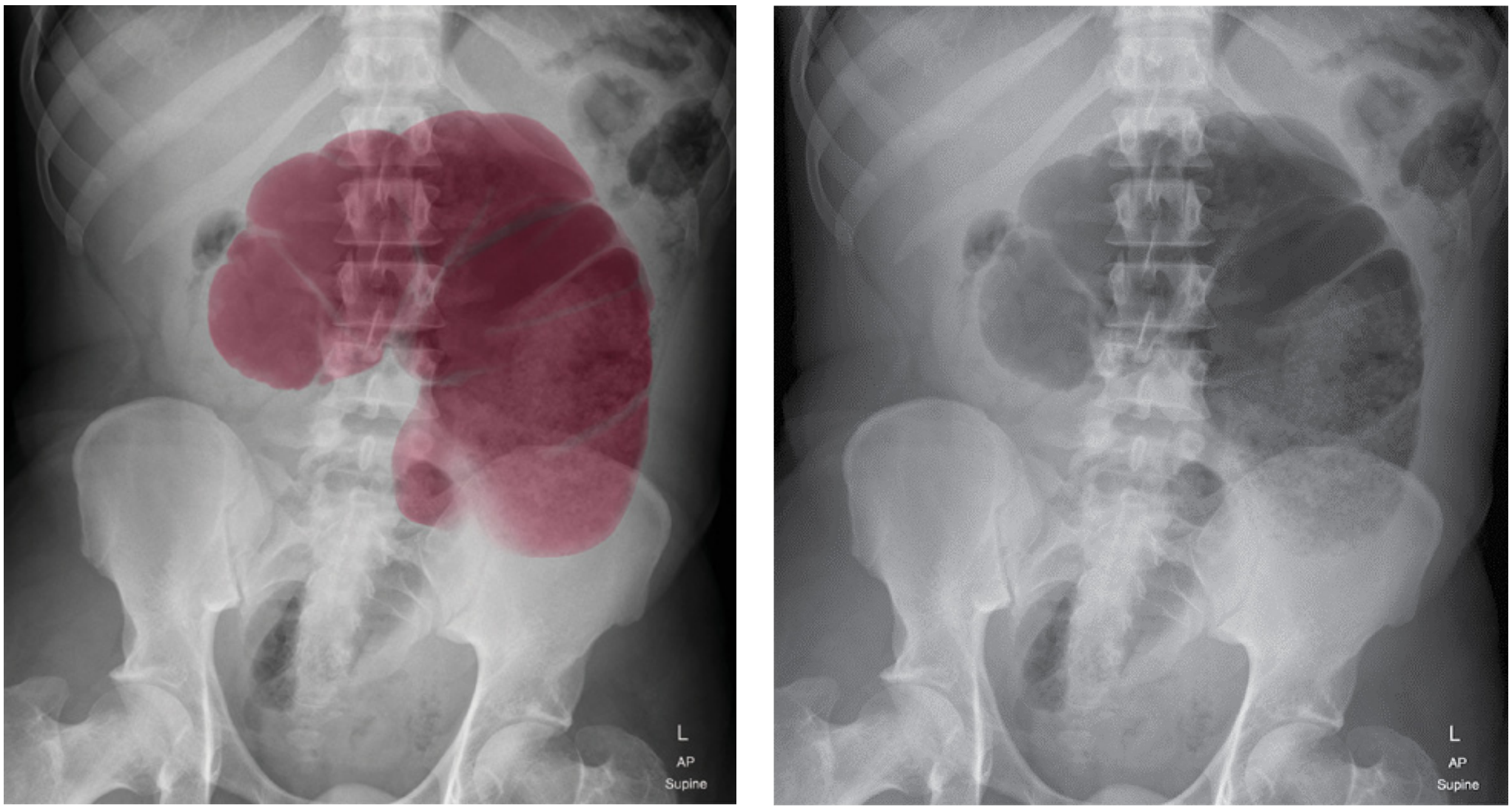

الصورة 52: تظهر صورتا البطن الشعاعيتان المتطابقتان الانفتال الأعوري. تتمدد الأمعاء الغليظة بحيث يظهر عروة مدورة بشكل الفاصلة في مركز البطن مع مشاهدة القبيبات ضمنها. ينخمص ما تبقى من الكولون القاصي من الانفتال الأعوري (الانسداد). تظهر الصورة الشعاعية اليسرى الانفتال الأعوري مميزا باللون الأحمر.

الانفتال الأعوري المثال 2:

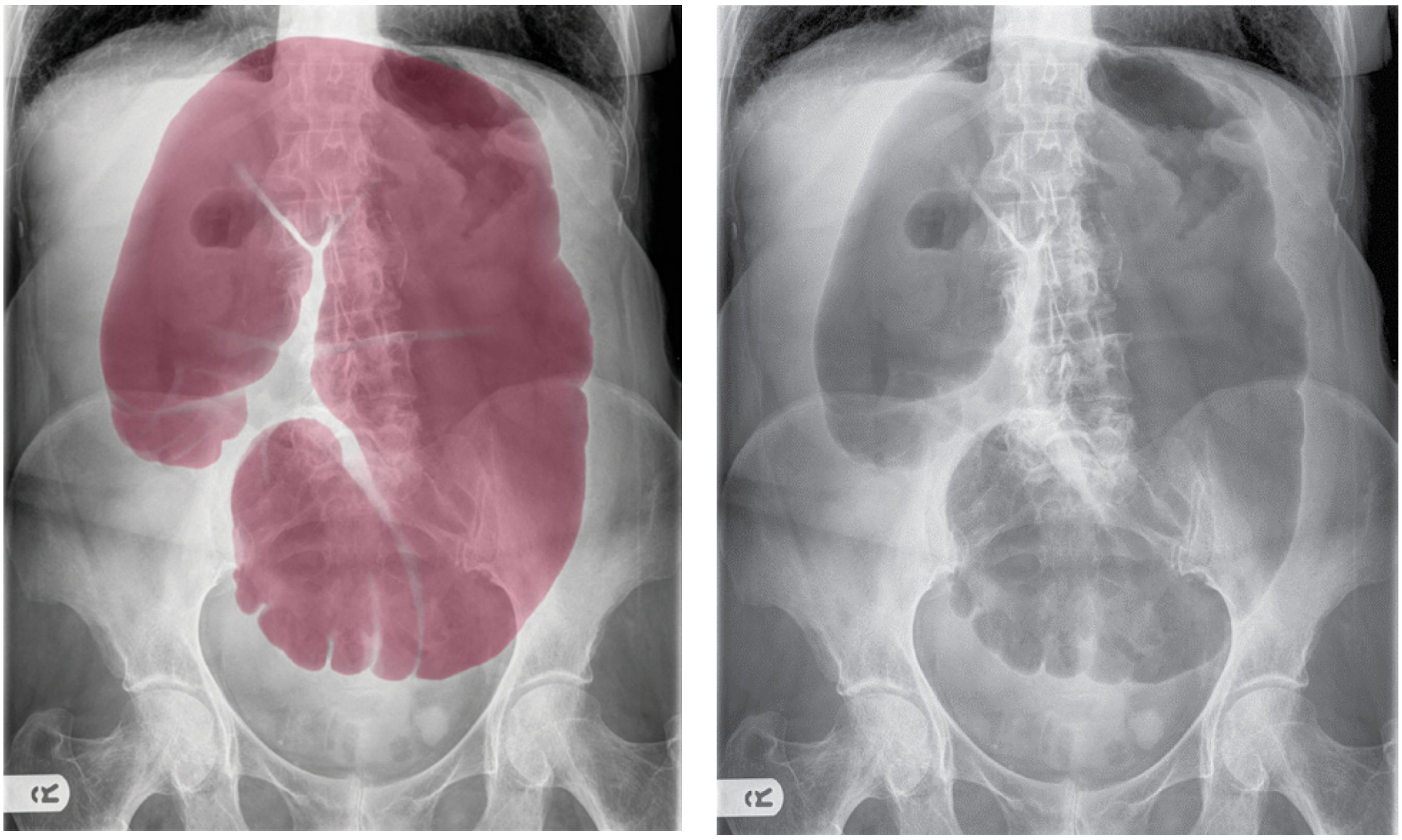

الصورة 53: تظهر صورتا البطن الشعاعيتين المتطابقتان الانفتال الأعوري. تتمدد الأمعاء الغليظة بحيث يظهر عروة مدورة بشكل الفاصلة في مركز البطن مع مشاهدة بعض القبيبات ضمنها. ينخمص ما تبقى من الكولون القاصي من الانفتال الأعوري (الانسداد). تظهر الصورة الشعاعية اليسرى الانفتال الأعوري مميزا باللون الأحمر.

B

المعدة المتمددة

يمكن أن تتسع المعدة بشكل زائد إذا امتلأت بغاز أو سائل.
أسباب تمدد المعدة بعد الامتلاء بالغاز:

- انسداد الأمعاء (مثلا خباثة أو تندب في الإثني عشري تال لمرض القرحة الهضمية)
- بلع الهواء (بلع هواء بشكل مفرط) (مثلا المرضى العصابيين أو كتأثير جانبي للتهوية غير الباضعة)

أسباب تمدد المعدة بعد الامتلاء بالسائل:

- انسداد الأمعاء (مثلا خباثة أو تندب في الإثني عشر تال الداء القرحي الهضمي)
- خزل المعدة المزمن (مثلا اعتلال عصبي ذاتي بسبب مرض سكري غير مضبوط)

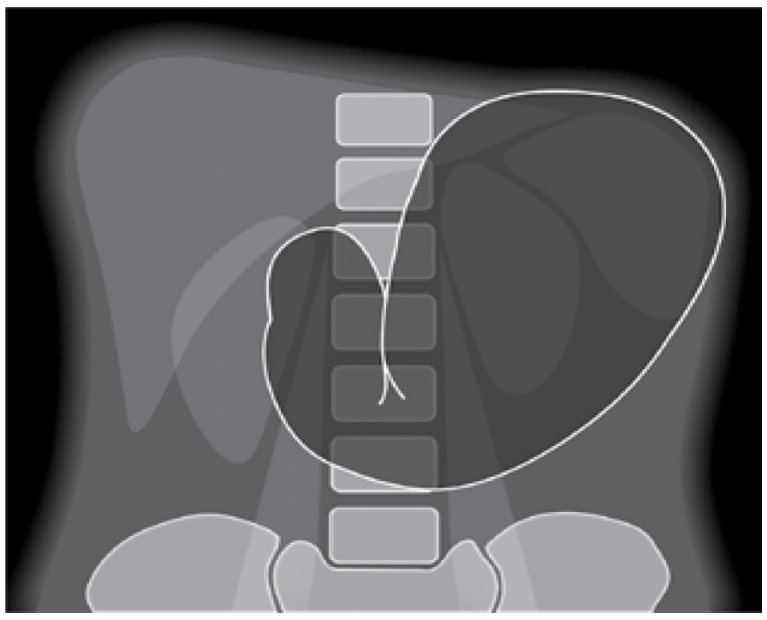

نرى المظهر الشعاعي كعروة لها شكل معدة كبيرة ممتلئة بغاز (عتامة) أو ممتلئة بسائل (رمادي فاتح) في أعلى البطن. قد تتمدد المعدة بشكل كبير حتى أن الانثناءات الطبيعية بالمخاطية (انظر الصفحة 11) لا ترى بوضوح.

الصورة 54: تمثيل لمظهر المعدة المتمددة الممتلئة بغاز. يوجد عروة معوية كبيرة في الربع العلوي الأيسر لها شكل معدة أو شكل حرف U. يمكن أن تتمدد المعدة للأسفل فوق مركز البطن إذا أصبحت ضخمة.

مثال

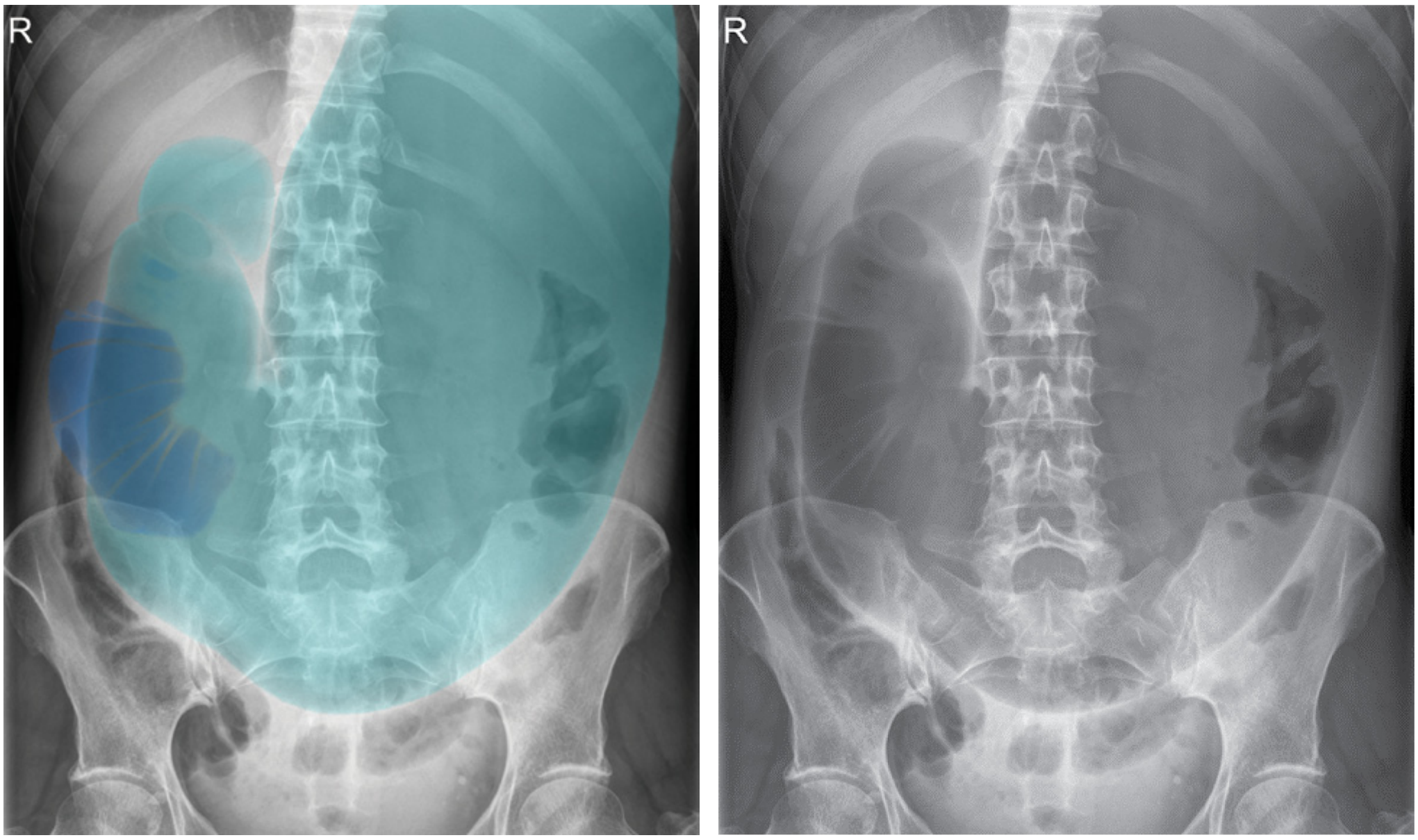

الصورة 55: تظهر الصورتان الشعاعيتان المتطابقتان معدة متمددة ممتلئة بغاز. يوجد عروة لأمعاء متمددة لها شكل معدة في البطن العلوية. يمكنك أن تشاهد أن الإثني عشر متمدد جزئيا على الجانب الأيمن للبطن كما تشاهد الثنيات الدائرية. الموجودات توحي بانسداد الأمعاء الدقيقة الدانية ربما في منطقة الإثني عشر القاصي أو الصائم الداني. تظهر الصورة الشعاعية اليسرى المعدة المتمددة بالأزرق الفاتح وعروة الإثني عشر بالأزرق.

الفتق

الفتق هو تبارز عضو (أو جزء من عضو) عبر جدار الجوف الذي يحويه.

يمكن فقط للفتوق الإربية المتضمنة عرى معوية تحوي على غاز بين جميع الفتوق أن تحدد بسهولة على الصورة الشعاعية للبطن (إربية أو فخذية) إذا تضمنت عروة معوية تحوي على غاز. لا يمكننا أن نرى العروة المعوية بسهولة إذا ما احتوت على سائل.

لن تتمكن من البحث عن فتق إربي في حال لم تظهر الصورة الشعاعية ناحية أسفل الحوض، أما في حال تضمنته فمن المهم التعرف على أي فتق من الممكن أن يكون سببا للانسداد المعوي.

> **ملاحظة:** تشاهد الفتوق عادة بالصدفة على صورة البطن الشعاعية.

المظاهر الشعاعية:

- نشاهد تحت مستوى الرباط الإربي عرى معوية ممتلئة بغاز.
  - كطريقة سريعة للتقييم، انظر هل يوجد أي عرى معوية بارزة فوق أو تحت الثقبة السدادية.
- نسيج رخو متورم على جانب الفتق
  - بالإضافة للعرى المعوية (أسود)، نشاهد تورم بشكل زائد لنسيج رخو غالبا (رمادي فاتح).
  - أما السبب فهو الدهن المساريقي المنفتق و/أو الوذمة المرتبطة بالعرى المعوية المنفتقة.

> **ملاحظة:** يمكن أن تحدث الفتوق في مواقع أخرى مثلا حول السرة أو في موقع جراحة سابقة (فتق اندحاقي) ولكن من الصعب تشخيصها على الصورة الشعاعية البطنية.

مثال1

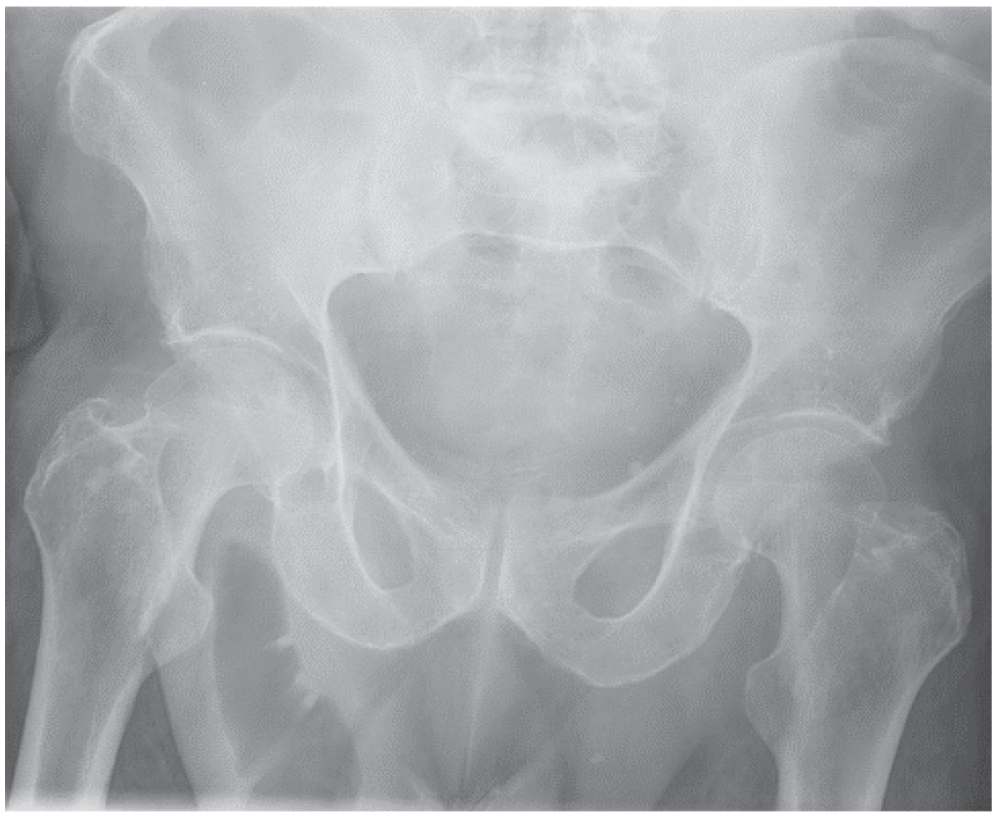

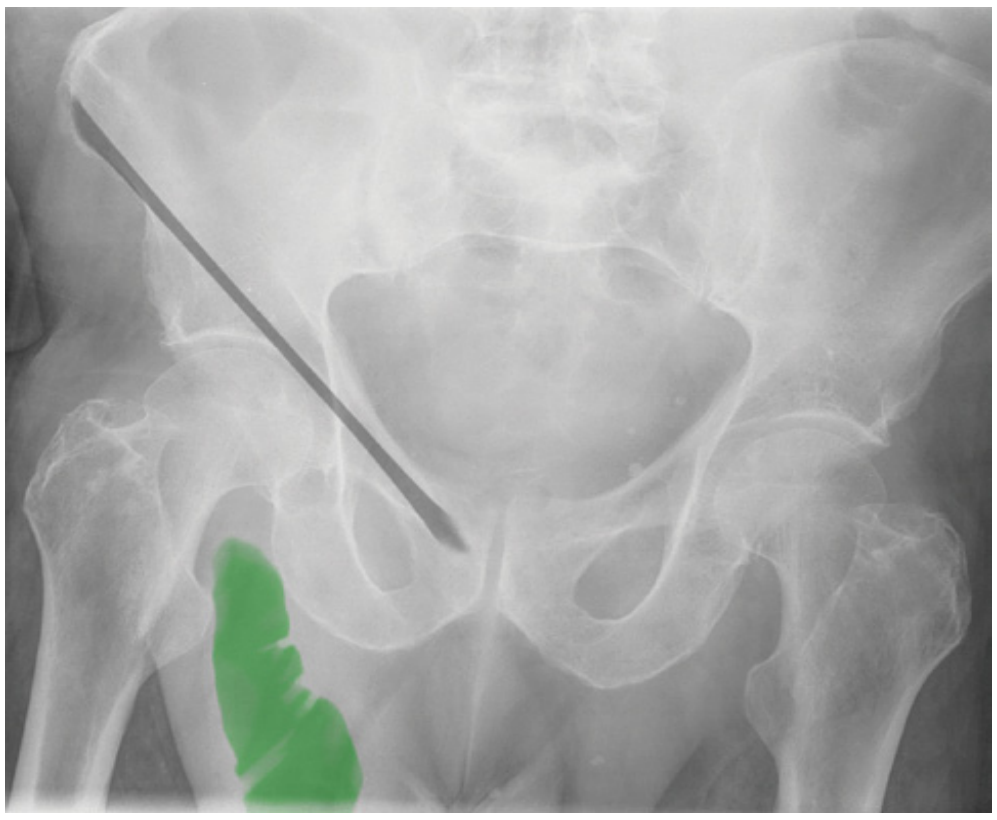

الصورة 56: تظهر الصورتان الشعاعيتان المتطابقتان فتق إربي أيمن. يوجد عروة معوية ممتلئة بغاز بارزة فوق المنطقة الإربية اليمنى تحت مستوى الرباط الإربي. تُظهر الصورة الشعاعية اليسرى العروة المعوية المنفتقة بالأخضر وموقع الرباط الإربي بالرمادي.

B

مثال2

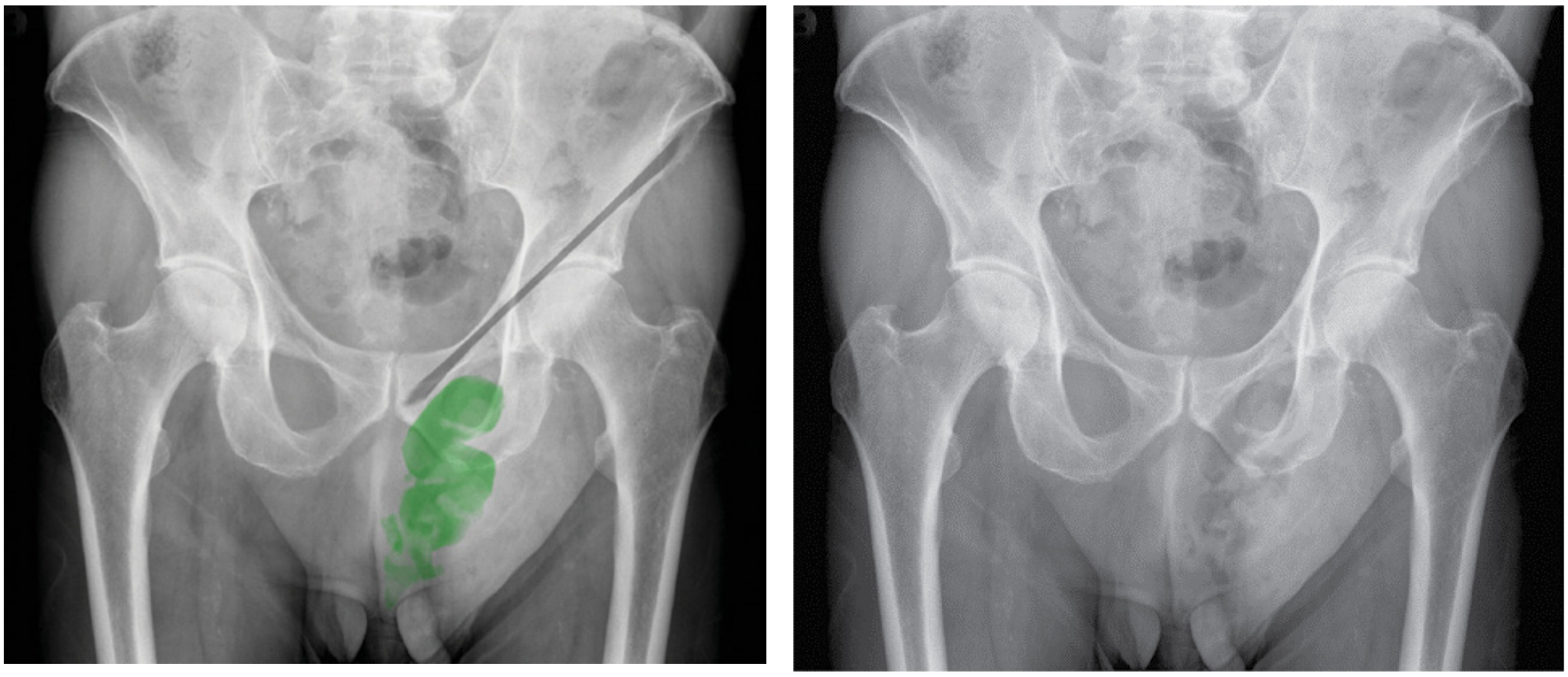

الصورة 57: تظهر الصورتان الشعاعيتان المتطابقتان فتق إربي أيسر. يوجد عروة معوية ممتلئة بغاز بارزة فوق المنطقة الإربية اليسرى فوق وأسفل الثقبة السدادية اليسرى وأسفل مستوى الرباط الإربي.
تظهر الصورة الشعاعية اليسرى العروة المعوية المنفتقة بالأخضر وموقع الرباط الإربي الأيسر بالرمادي.

مثال3

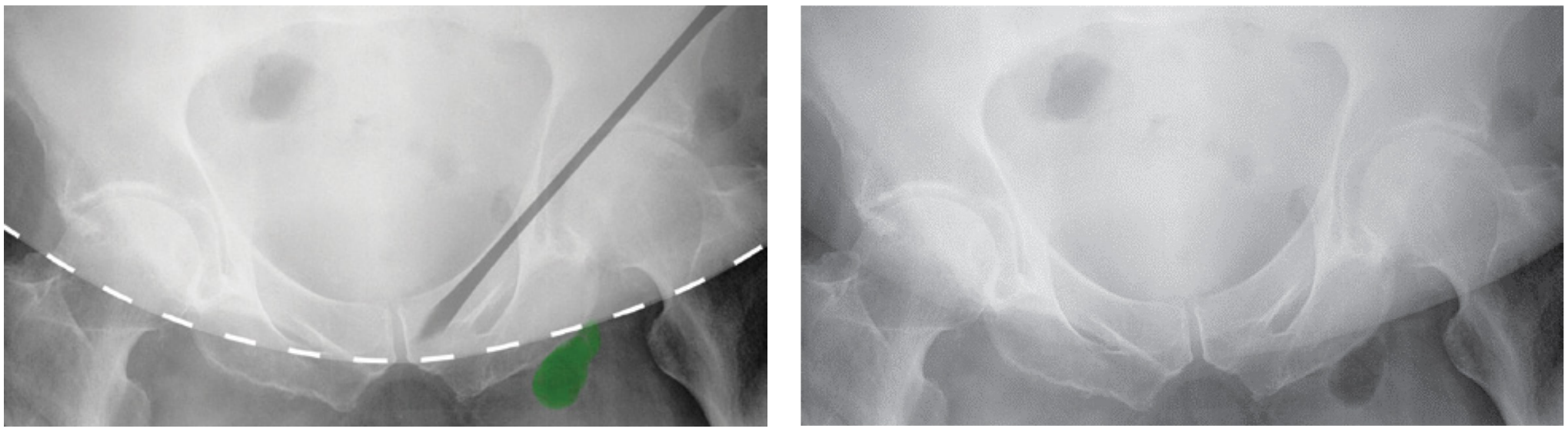

الصورة 58: تظهر الصورتان الشعاعيتان المتطابقتان فتق إربي أيسر. يوجد عروة معوية ممتلئة بغاز بارزة فوق المنطقة الإربية اليسرى أسفل الثقبة السدادية اليسرى وأسفل مستوى الرباط الإربي.
تُظهر الصورة الشعاعية اليسرى العروة المعوية المنفتقة بالأخضر وموقع الرباط الإربي الأيسر بالرمادي.
يشير الخط الأبيض المنقط لموقع الجدار البطني الأمامي المتدلي في هذا المريض المفرط الوزن.

التهاب جدار الأمعاء

يمكن أن يحدث التهاب جدار الأمعاء في أي مكان على طول الأمعاء، لكن نراه بشكل أكثر شيوعا في الأمعاء الغليظة.

الأسباب الرئيسية لالتهاب الأمعاء الغليظة **Colitis**:

- **الداء المعوي الالتهابي** (التهاب الكولون التقرحي أو داء كرون)
- نقص تروية الأمعاء
- **الخمج** (مثال التهاب الكولون الغشائي الكاذب بالمطثية الصعبة)

> **ملاحظة:** من الممكن التمييز بين أسباب التهاب الأمعاء المختلفة باستخدام صورة شعاعية بسيطة، تذكر أن التهاب الكولون التقرحي يصيب فقط الأمعاء الغليظة أما داء كرون والخمج يمكن أن يصيب أي مكان على مستوى السبيل المعدي المعوي وبالنسبة لنقص تروية الأمعاء فهو يؤثر على منطقة وعائية محددة (مثال منطقة الشريان المساريقي العلوي {المعي المتوسط} أو منطقة الشريان المساريقي السفلي {المعي الخلفي}).

المظاهر الشعاعية لالتهاب جدار الأمعاء:

1. **تسمك جدار الأمعاء:** يسبب الالتهاب توذم المخاطية وبذلك تتسمك جدار الأمعاء. يمكننا غالبا أن نرى جدار الأمعاء المتسمك محددا بالغاز داخل لمعة الأمعاء والشحم البريتواني خارج الأمعاء.

- **الانطباع الإبهامي:** يمكن أن تسبب الوذمة المخاطية تسمكا حادا في الطيات التقببية للكولون وبهذا تظهر الطيات كتبارزات داخل اللمعة لها شكل بصمة الإبهام.

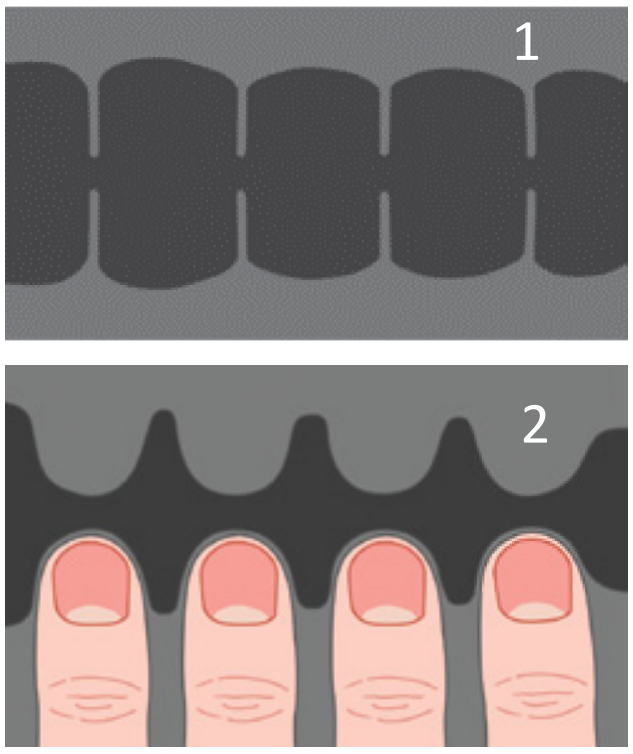

الصورة 59: 1. تمثيل بياني للمظهر الطبيعي لجدار الكولونات مع طيات تقببية بارزة داخل لمعة الكولون. 2. تمثيل بياني لمظهر الانطباع الإبهامي. يسبب جدار الكولون الملتهب تسمكات شديدة في الطيات القبيبة والتي تظهر كتبارزات إبهامية الشكل داخل لمعة الكولون.

- **الكولون عديم المعالم:** يسبب التسمك المزمن لجدار الأمعاء فقدان كامل لمظهر التقببات الطبيعي. يكون جدار الكولون أملس. في التهاب الكولون التقرحي يأخذ الكولون المظهر الكلاسيكي لأنبوب رصاص منحن.

2. **غياب المواد البرازية في القسم الأيسر من الكولون:** يشير ذلك أن الكولون لا يعمل بشكل مناسب ويقترح وجود التهاب في جدار الكولون.

B

مثال 1

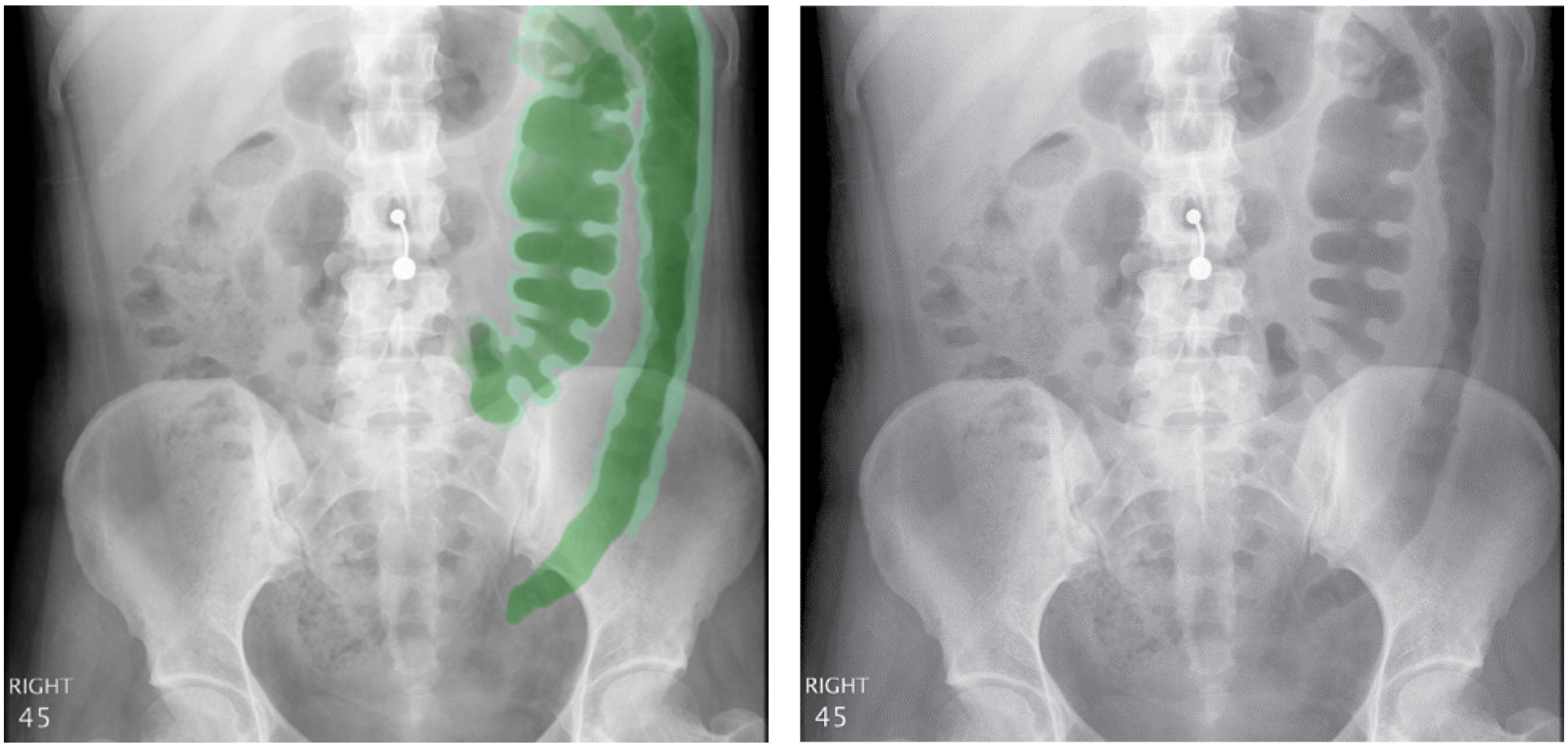

الصورة 60: تظهر الصورتان الشعاعيتان المتطابقتان التهاب في جدار الكولون. يوجد تسمك في جدار الأمعاء مع تسمك في الطيات التقببية في الكولون المعترض. الكولون النازل عديم البروزات وفاقد للتقببات الطبيعية. تظهر الصورة الشعاعية اليسرى الأمعاء الملتهبة المشار إليها بالأخضر وتسمك جدار الأمعاء المشار إليه بالأخضر الفاتح. يمكننا أيضا أن نرى قرط في السرة.

مثال 2

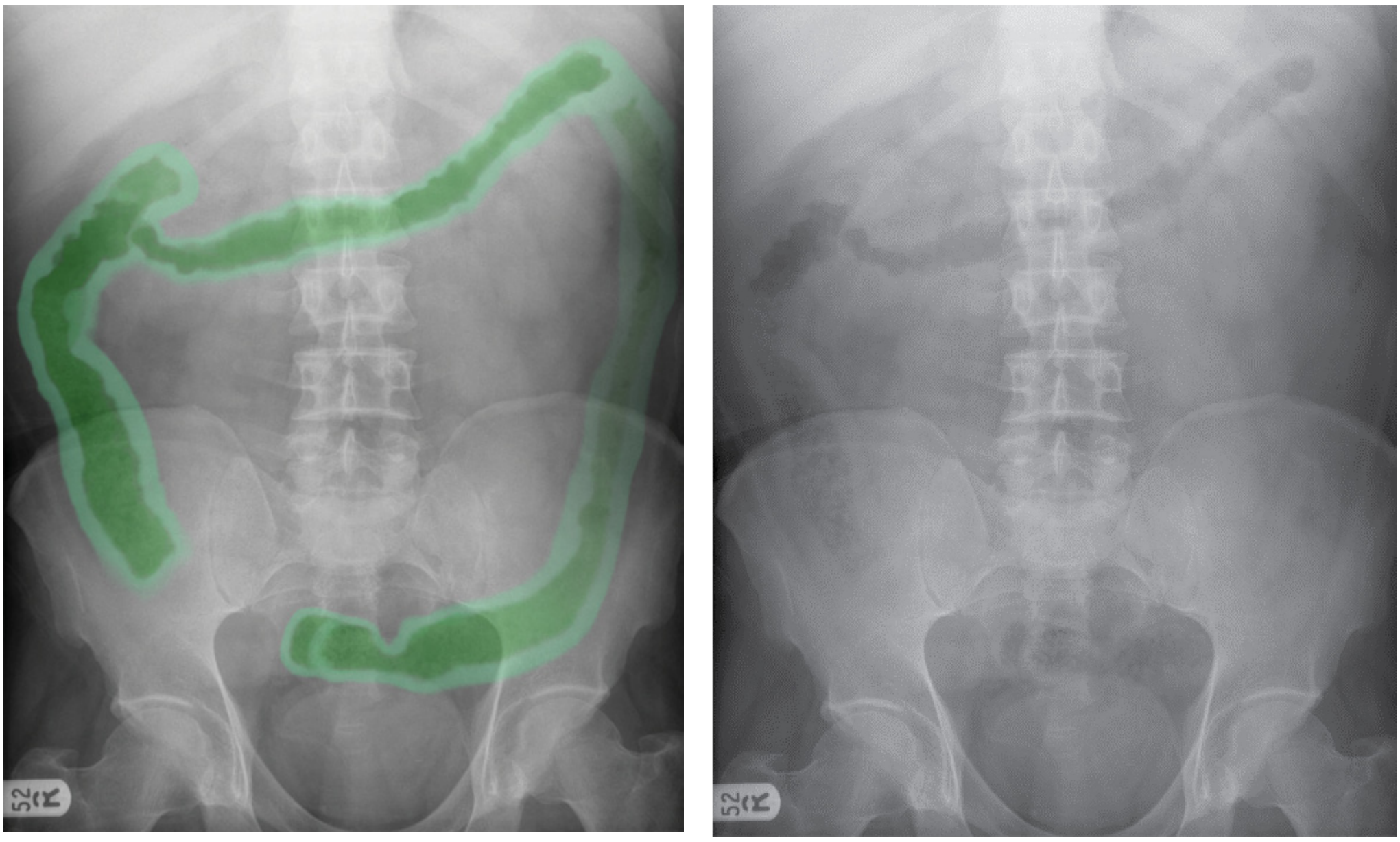

الصورة 61: تظهر الصورتان الشعاعيتان التهاب كولون شامل Pancolitis. يوجد تسمك في جدار الأمعاء ويظهر الكولون عديم المعالم مع فقدان التقببات الطبيعية بسبب الالتهاب المزمن. تظهر الصورة اليسرى الأمعاء الملتهبة مشارا إليها بالأخضر وتسمك جدار الأمعاء مشارا إليه بالأخضر الفاتح.

مثال 3

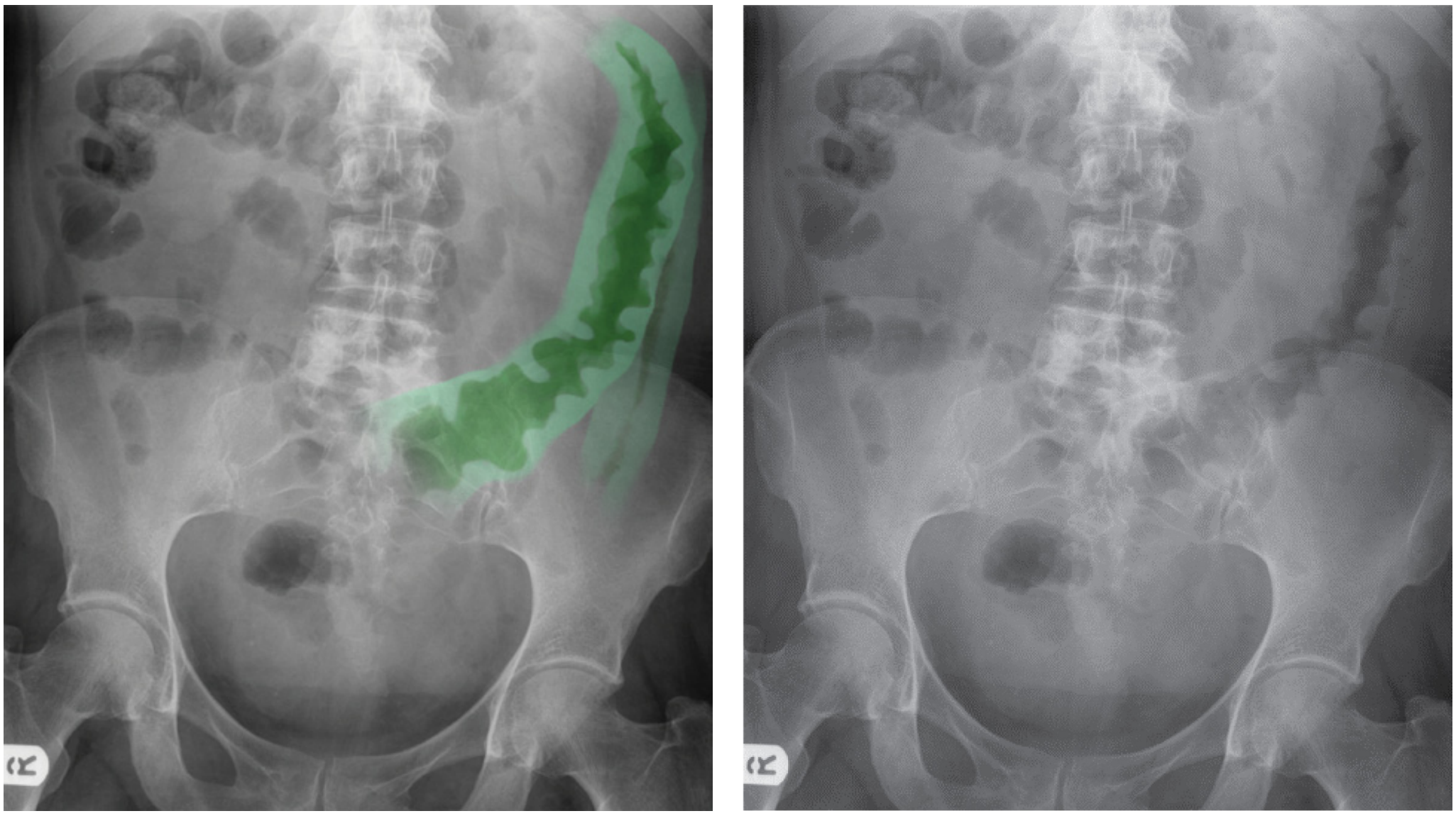

الصورة 62: تظهر الصورتان الشعاعيتان المتطابقتان التهاب جدار الكولونات. نرى التسمك في جدار الأمعاء بسهولة أكثر في الكولون المستعرض مع تسمك شديد في الطيات التقببية مما يعطيه مظهر الانطباع الإبهامي. تظهر الصورة اليسرى الأمعاء الملتهبة معلمة بالأخضر وتسمك جدار الأمعاء معلما بالأخضر الفاتح.

مثال 4

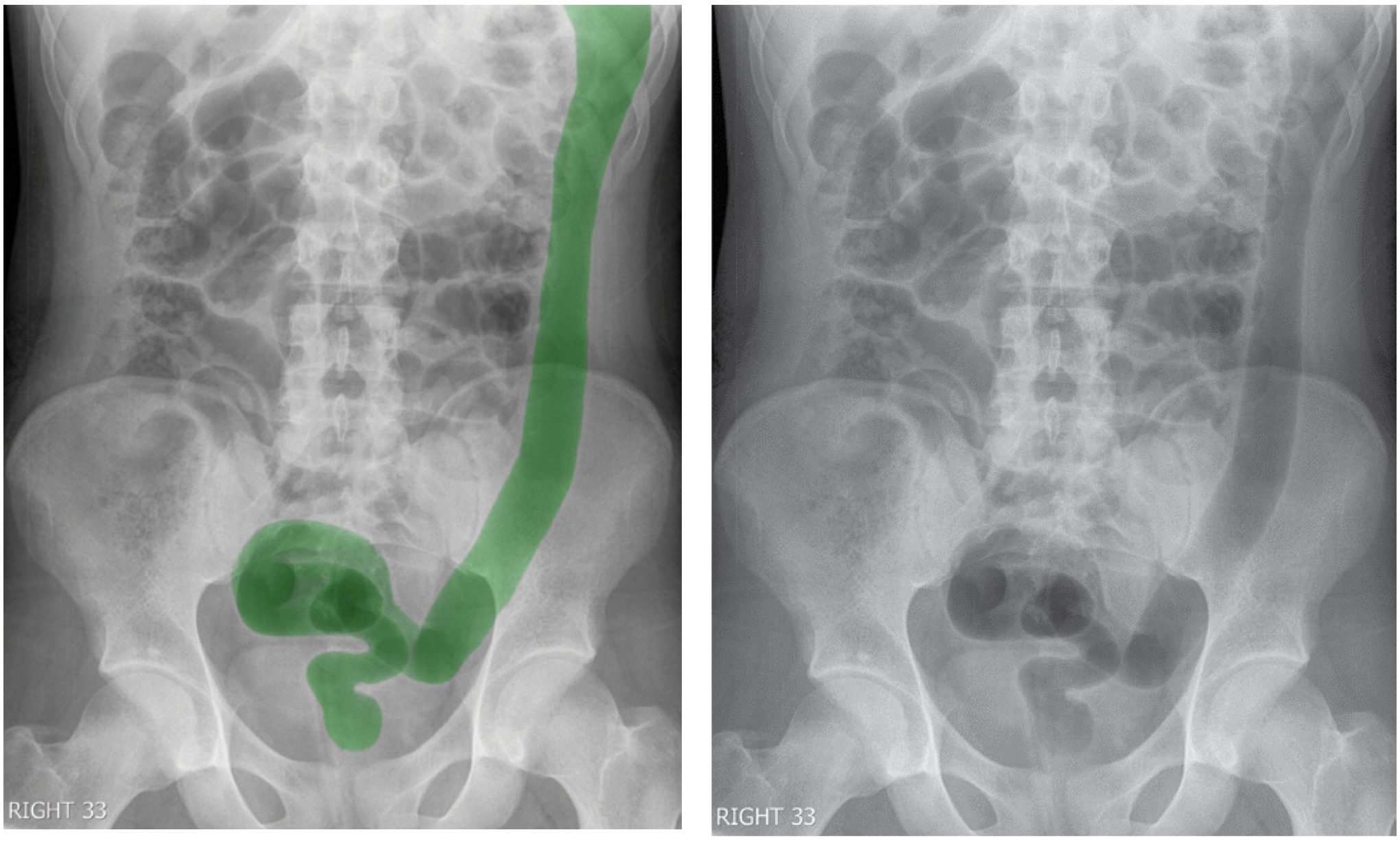

الصورة 63: تظهر الصورتان الشعاعيتان المتطابقتان التهابا مزمنا على طول جدار الكولونات. يبدو الكولون النازل والسيني والمستقيم عديمي البروزات مع فقدان التقببات الطبيعية مما يعطي الكولون مظهر الرصاص. تظهر الصورة اليسرى الأمعاء عديمة المعالم معلمة بالأخضر.

مثال 5

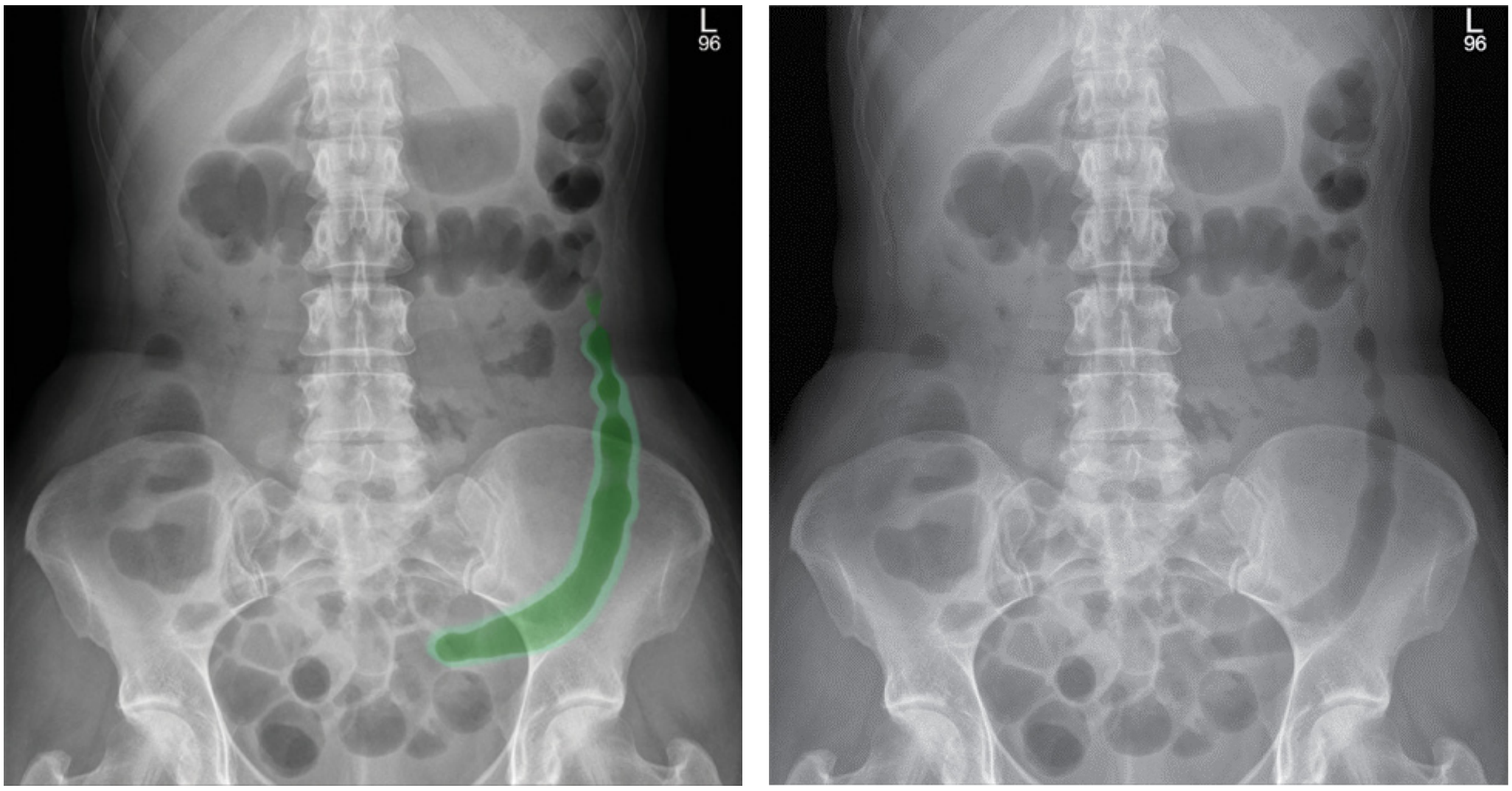

الصورة 64: تظهر الصورتان الشعاعيتان المتطابقتان التهاب جدار الكولونات. يوجد تسمك بسيط في جدار الأمعاء. يظهر الكولون النازل عديم المعالم مع فقدان التقببات الطبيعية وله مظهر أنبوب الرصاص. تظهر الصورة الشعاعية اليسرى أمعاء عديمة المعالم مشارا إليها بالأخضر وتسمك جدار الأمعاء مشارا إليه بالأخضر الفاتح.

دار سورية الفتاة
Young Syria Publisher

حالة خاصة: توسع الكولون السمي

توسع الكولون السمي هو شكل حاد لتوسع الكولون يحدث كاختلاط للداء المعوي الالتهابي (التهاب الأمعاء التقرحي أو داء كرون) أو للخمج (مثلا التهاب الكولون الغشائي الكاذب بالمطثيات الصعبة).

يتطور لدى المريض توسع سريع للكولون وقد تظهر عليه علامات صدمة إنتانية. قد يكون مهددا للحياة إذا لم تتحسن الحالة وقد يتطلب استئصال كولون إسعافي (استئصال الجزء المصاب من الكولون).

عمَّ نبحث؟

1. **توسع الأمعاء الغليظة** حتى >6 سم بالقطر المعترض.
2. **بوليبات كاذبة التهابية** (جزر مخاطية): عتامات مفصصة في جدار الأمعاء من مناطق نسيج مخاطي مرتفع محاط بمناطق تقرح.
3. من الممكن مشاهدة **الانطباع الإبهامي والوذمة المخاطية**.
4. عادة ما يتأثر **الكولون المعترض** (كما في المثال التالي).

B

مثال

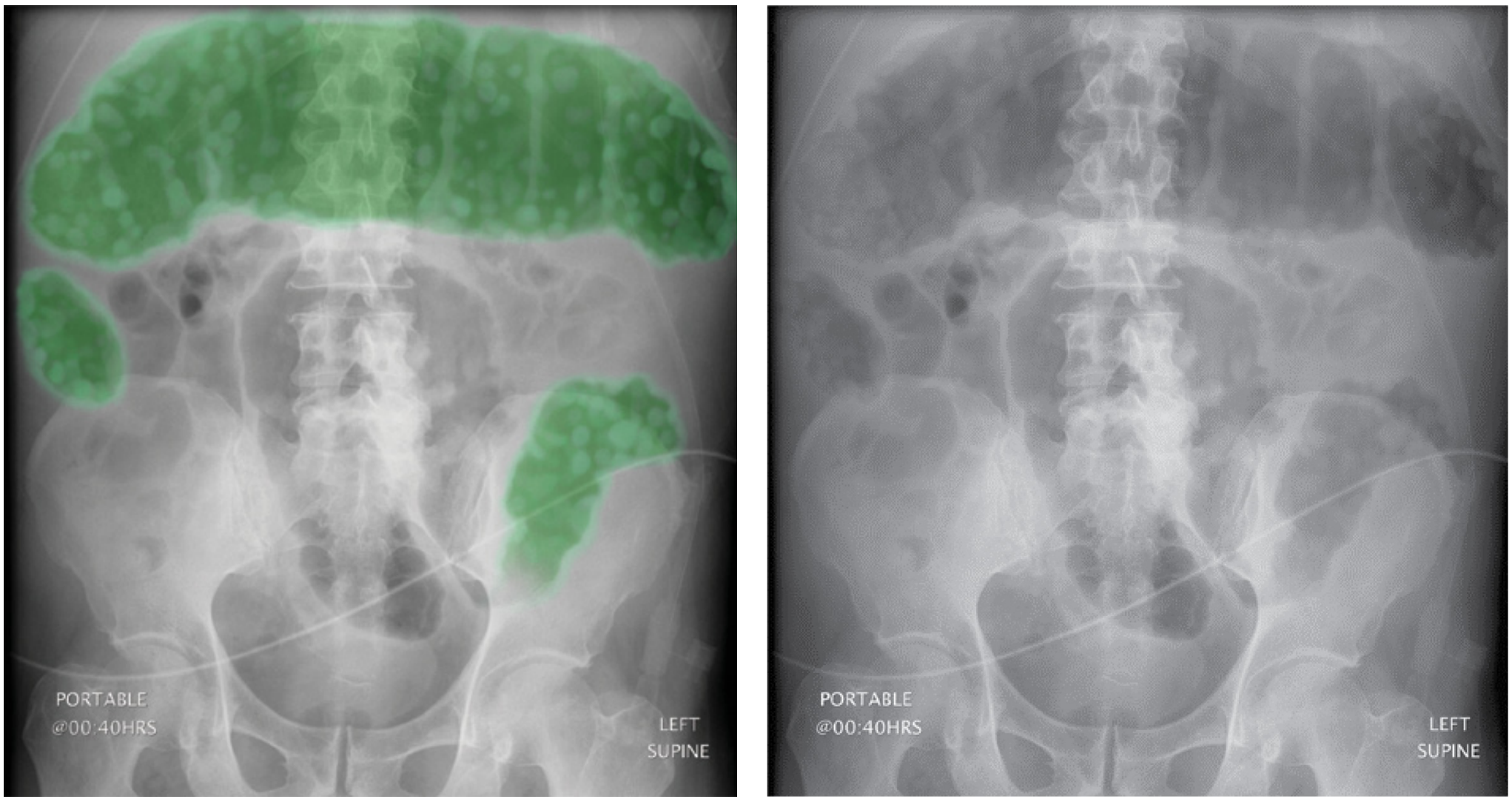

الصورة 65: صورتان شعاعيتان متطابقتان لمريض توسع كولون سمي. الكولون المعترض متمدد حتى >6 سم بالقطر المعترض. يوجد عدة كتل صغيرة مفصصة في اللمعة مما يتماشى مع بوليبات كاذبة التهابية، ويوجد دليل على تسمك جدار الكولون. يوجد أيضا فقدان للتكتل الطبيعي للبراز داخل الأمعاء الغليظة. تظهر الصورة الشعاعية اليسرى مناطق الأمعاء الغليظة غير الطبيعة المشار إليها بالأخضر وجدار الأمعاء المتسمك والبوليبات الالتهابية الكاذبة المشار إليها بالأخضر الفاتح.

الحمولة البرازية[7]

يشير مصطلح الحمولة البرازية إلى حجم كبير من التكتلات البرازية في الكولون أيا كان قوامه. يكون ذلك غالبا وليس دائما نتيجة لإمساك مزمن، لذلك لا تستخدم الصورة الشعاعية البسيطة لتشخيص الإمساك.

البراز الصلب له مظهر توصيفي:

- كتل مستديرة
- قوام حبيبي أو مبقع (بسبب الأجواف الصغيرة للغازات داخل البراز)

إن وجود البراز الصلب ضمن الجانب الأيمن من الكولون يقترح وبشكل كبير وجود حمولة برازية لأنه من الطبيعي أن يكون قوام البراز هنا سائلا.

B

> **ملاحظة:** يتم تشخيص الإمساك غالبا سريريا بدون الحاجة لأي فحوصات تصويرية. الصورة الشعاعية البطنية تعطي أدلة قليلة فيما يتعلق بالإمساك. الاستثناء الوحيد هو المرضى الكبار في السن حيث أن الصورة الشعاعية البطنية قد تكون مفيدة لمشاهدة الانحشار البرازي. (انظر الصفحة 49)

مثال عن الحمولة البرازية

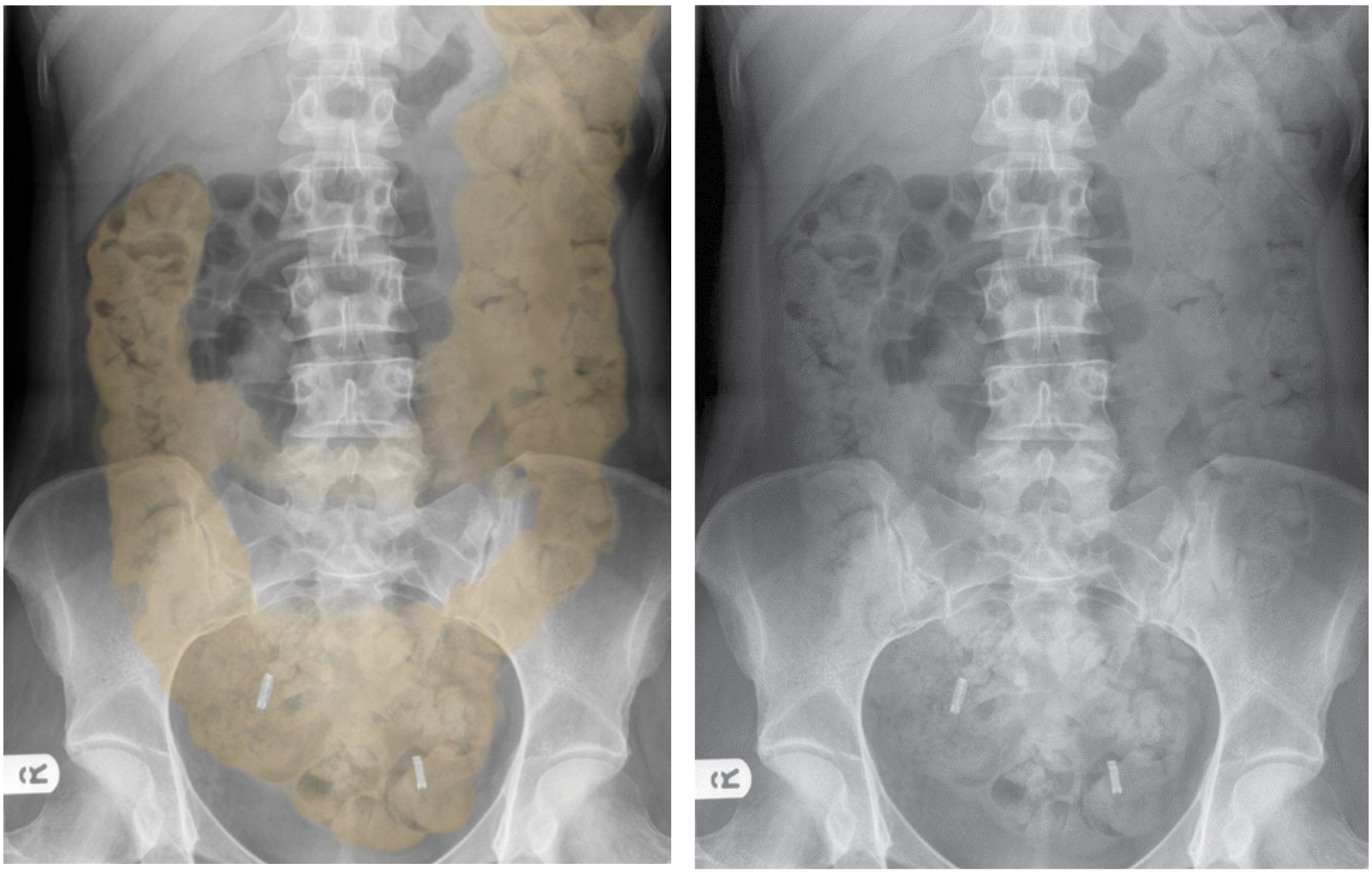

الصورة 66: تظهر الصورتان الشعاعيتان المتطابقتان الحمولة البرازية. يوجد براز على طول الأمعاء الغليظة بما يتماشى مع الحمولة البرازية. تذكر أن ذلك ليس كالإمساك الذي يتم تشخيصه سريريا. تظهر الصورة الشعاعية اليسرى البراز مشارا إليه بالبني. (يمكنك أيضا أن تشاهد ملاقط للتعقيم في البوقين).

[7] يختلف عن الإمساك

الانحشار البرازي

يعد الانحشار البرازي أشد من الحمولة البرازية ويشير إلى كتلة صلبة غير متحركة من البراز والتي قد تتطور في المستقيم نتيجة للإسهال المزمن. المرضى الأكثر تعرضا لهذا الخطر هم الكبار في السن العاجزون عن الحركة أو المرضى المستضافون في دور الرعاية.

تكون المظاهر الوصفية عادة واضحة وتتصف بكتلة برازية كبيرة وأحيانا ضخمة في المستقيم. قد يمتد البراز المنحشر في الحالات الشديدة إلى الكولون السيني أو حتى إلى بقية الأمعاء الغليظة.

> ملاحظة: من الممكن أن تفيد الصورة الشعاعية البطنية في مشاهدة امتداد الانحشار البرازي، لكن لا تستخدم لتشخيص الإمساك.

مثال عن الانحشار البرازي

الصورة 67: تظهر الصورتان الشعاعيتان المتطابقتان الانحشار البرازي. يوجد حجم ضخم للمادة البرازية الممتدة من الحوض إلى الربع العلوي الأيسر مما يتماشى مع انحشار برازي ضخم سبب تمددا هائلا للمستقيم. تظهر الشعاعية اليسرى المادة البرازية مشارا إليها بالبني.

حصيّات المرارة (التحصّي الصفراوي)

ما يقارب 10 ٪ من السكان لديهم حصيّات صفراويّة في المرارة. ومع ذلك، تحتوي حوالي 15 ٪ من حصى المرارة فقط ما يكفي من الكالسيوم لتكون مرئيّة على التصوير الشعاعي العادي. لذلك ستكون بعض حصيّات المرارة قابلة للرؤية بوضوح، وبعضها سيكون قابلاً للرؤية فقط (بالكاد) وأما الغالبيّة فستكون غير مرئيّة بسبب نقص محتوى الكالسيوم.

إذا كانت حصيّات المرارة مرئيّة، فسيتم رؤيتها منتشرة فوق الربع العلوي الأيمن على طول الحد السفلي الكبد. يمكن أن يكون مظهرهم متغيراً جداً:

- قد تكون كبيرة أو صغيرة
- قد تكون مفردة أو متعددة
- قد يكون لها محيط ظليل شعاعيا (كثيف) مع مركز شفيف لها.
- قد يكون لها شكل متعدد الأضلاع (أسطح مستوية ناعمة) وذلك بسبب الحصيات المتاخمة لبعضها البعض
- قد يكون له مظهر صفائحي (حلقات متّحدة المركز)

> **ملاحظة:** الموجات فوق الصوتية للبطن هي الفحص المثالي لحصى المرارة المشتبه بها لا يجب الاعتماد على الصورة الشعاعية للبطن لأن غالبية حصيّات المرارة تتكون من الكوليسترول والأصباغ الصفراوية وليست ظليلة شعاعيا ولا تظهر على الصورة الشعاعيّة. ومع ذلك، فإنّ تصادف حصيات المرارة (ترى خلال الفحص لسبب آخر) هي نتيجة مهمة للإبلاغ عنها إذا شوهدت على التصوير الشعاعي للبطن

مثال 1

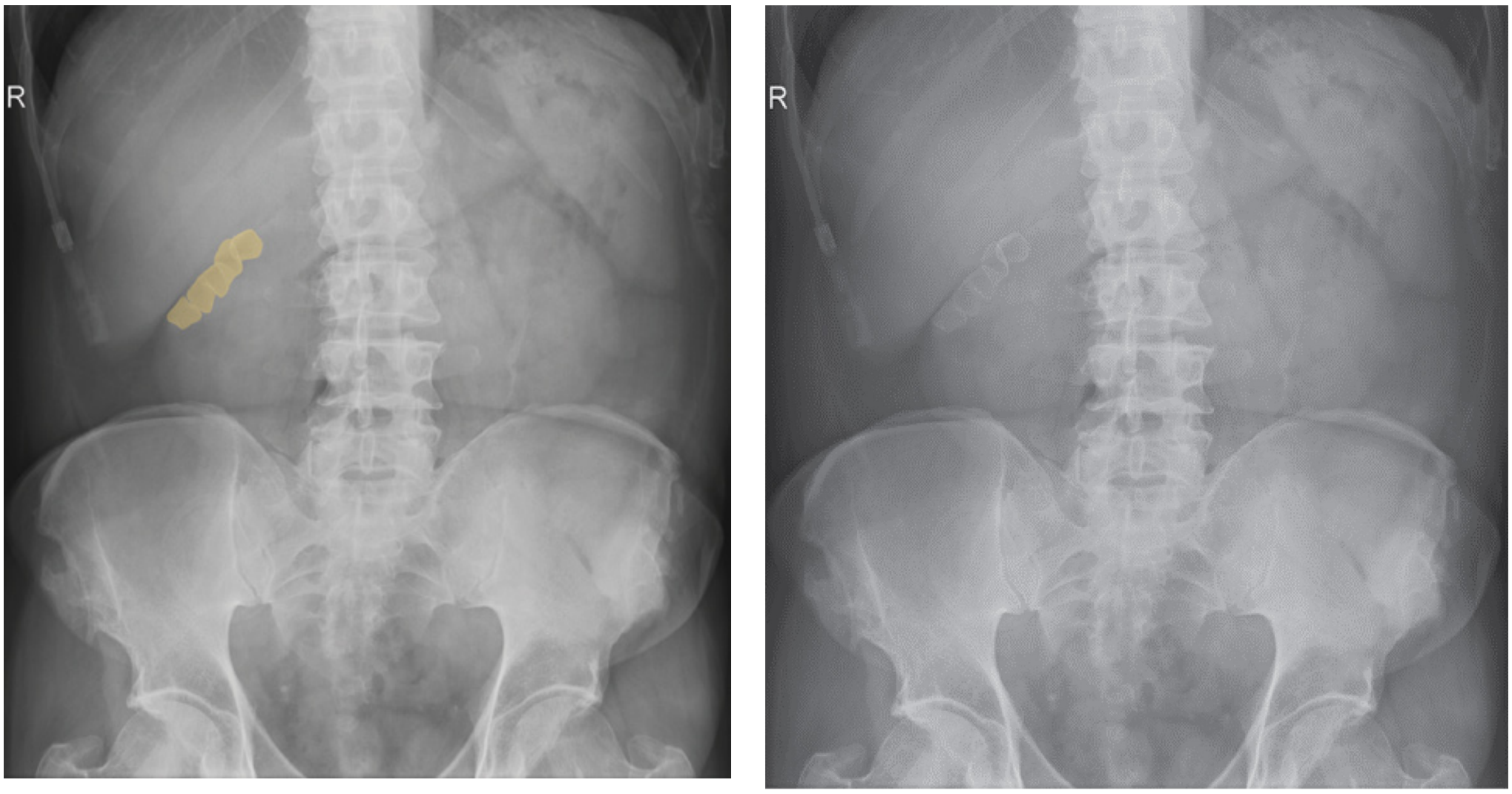

الصورة 68: تُظهر الصورتان الشعاعيّتان المتطابقتان نموذجاً لحصيات المرارة المتكلسة المُنتشرة فوق الربع العلوي الأيمن. تكون حصيّات المرارة مضلعة الشكل في هذا المثال ومحاطة بخط ظليل شعاعيّاً مع مركز شفيف للأشعة. الصورة الشعاعية اليمنى تظهر حصى في المرارة باللون الأصفر.

.

مثال 2

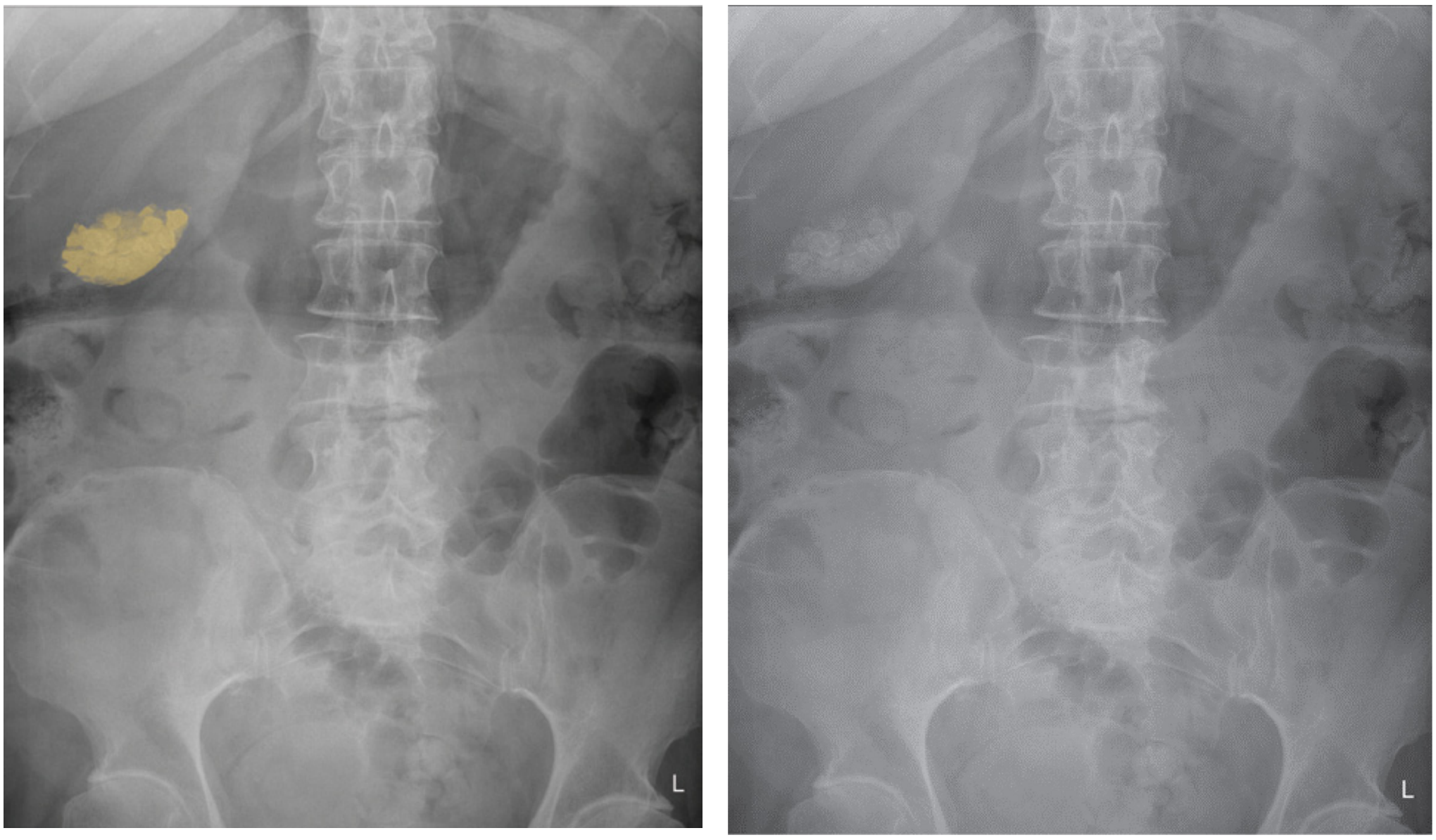

الصورة 69: صورتان شعاعيتان متطابقتان للبطن تظهر حصيات المرارة المكلسة المنتشرة على الربع العلوي الأيمن. في هذا المثال هناك العديد من حصيات المرارة ذات الأحجام المختلفة. وهي مضلعة الشكل وظليلة على الأشعة مع مركز شفيف للأشعة. تظهر الحصيات المرارية بشكل واضح في الحد السفلي من المرارة. تظهر الصورة اليمنى حصيات في المرارة باللون الأصفر.

حالات خاصة: حليب الكالسيوم أو تكلس الصفراء

وهي حالة نادرة تحتوي فيها المرارة على سائل كثيف يحتوي عادةً على كربونات الكالسيوم. هذا يسمح لها أن تكون مرئيّة على صورة البطن الشعاعيّة.

ترتبط هذه الحالة دائماً بحصيات المرارة (التي قد تكون أو لا تكون مرئية).

تعطي المظاهر التالية:

- تجويف المرارة ظليل على الأشعّة.
- يمكن رؤية حصيات المرارة محاطة بالصفراء.

مثال 2

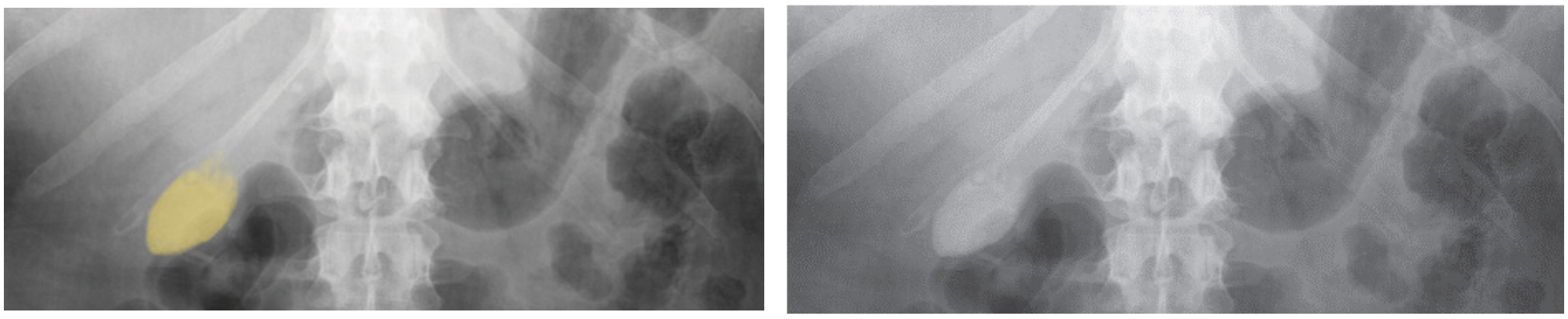

الصورة 70: صورتان شعاعيتان متطابقتان لأعلى البطن تظهران حليب الكالسيوم أو تكلس الصفراء. يوجد كثافة مدوّرة على شكل المرارة منتشرة فوق الربع العلوي الأيمن. إذا نظرت بعناية يمكنك أن ترى بعض حصيات المرارة الموضحة في الجانب العلوي من المرارة. يظهر التصوير الشعاعي الأيمن حليب الكالسيوم أو تكلس الصفراء باللون الأصفر.

المرارة الخزفيّة

تُشير المرارة الخزفية إلى المرارة ذات الجدران المتكلسة بشدة. وترتبط مع زيادة خطر الإصابة بالأورام الخبيثة في المرارة، لذلك عادةً ما يُوصى باستئصالها. أتى اسمها من لونها المُزرق عيانيا (في وقت الجراحة) والطبيعة الهشّة لها (مثل الخزف).

المظهر الإشعاعي:

- **حافة تكلس تحدد المرارة:** حيث يظهر جدار المرارة متكلّس مع الحافة التي تبدو أكثر كثافة من المركز.

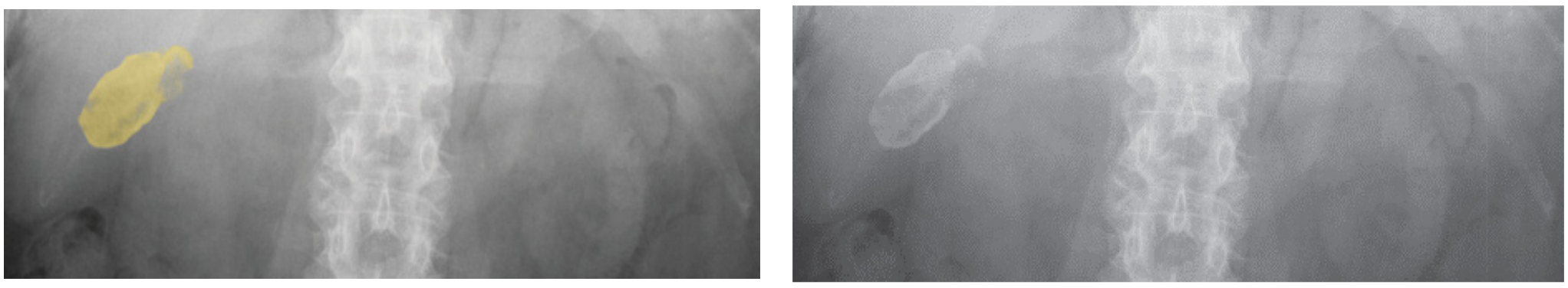

الصورة 71: تظهر الصورتان الشعاعيتان المتطابقتان المرارة الخزفيّة في أعلى البطن. هناك خط منحني في منطقة التكلس على شكل المرارة المنتشرة على الربع العلوي الأيمن. يُظهر التصوير الشعاعي الأيمن المرارة الخزفية باللون الأصفر.

حصيات الكلية (التحصي الكلوي)

حصيات الكلية والكلّاس الكلويّ والحصيات الكلوية والتحصي الكلوي تشير جميعها إلى تشكُّل حصيّات داخل المسالك الكلوية. يُرمز لحصيات الكلية بمصطلح التحصي Calculous. تتكون الحياة من مواد غير عضويّة مُركّزة تنشأ في الحويضة الكلويّة أو الكؤيسات.

تهاجر الحصيات الكلوية في بعض الأحيان إلى الحالب فتسمّى عندئذٍ بحصيات الحالب. وهذا قد يؤدي إلى انسداد التدفق الكلوي والقولنج الكلوي.

تحتوي معظم حصيات الكلى (90٪) على ما يكفي من الكالسيوم لتكون مرئيّة بالصورة الشعاعية البسيطة، على الرغم من أنّ بعضها مثل حصيات حمض غيرها كـ **Pure** **Matrix Stones** ولا تُرى على الصورة الشعاعيّة.

العلامات الإشعاعية:

- **كثافة كلسيّة متوضعة في منطقة الكلية:** انظر بعناية فوق منطقة الكلية لأي كثافات كلسيّة صغيرة.
- **الكثافة الكلسية متوضعة على مسر الحالب:** يمتد الحالب من الجانب الإنسي من الكلية وللأسفل على امتداد قمم النواتئ المعترضة للفقرات. انظر بحذر على امتداد الحالب تحسُّباً لوجود أي كثافات كلسية صغيرة، والتي قد تبدو خفيفة للغاية.
- **حصيّات قرن الوعل:** في بعض الأحيان يمكن للحصيات الكلوية الكبيرة أن تملأ وتأخذ شكل كامل من حويضة الكلية والكؤوس أو جزءا منها لإعطاء شكل "قرن الوعل" الكلاسيكي. (انظر الشكلين 73 و74).

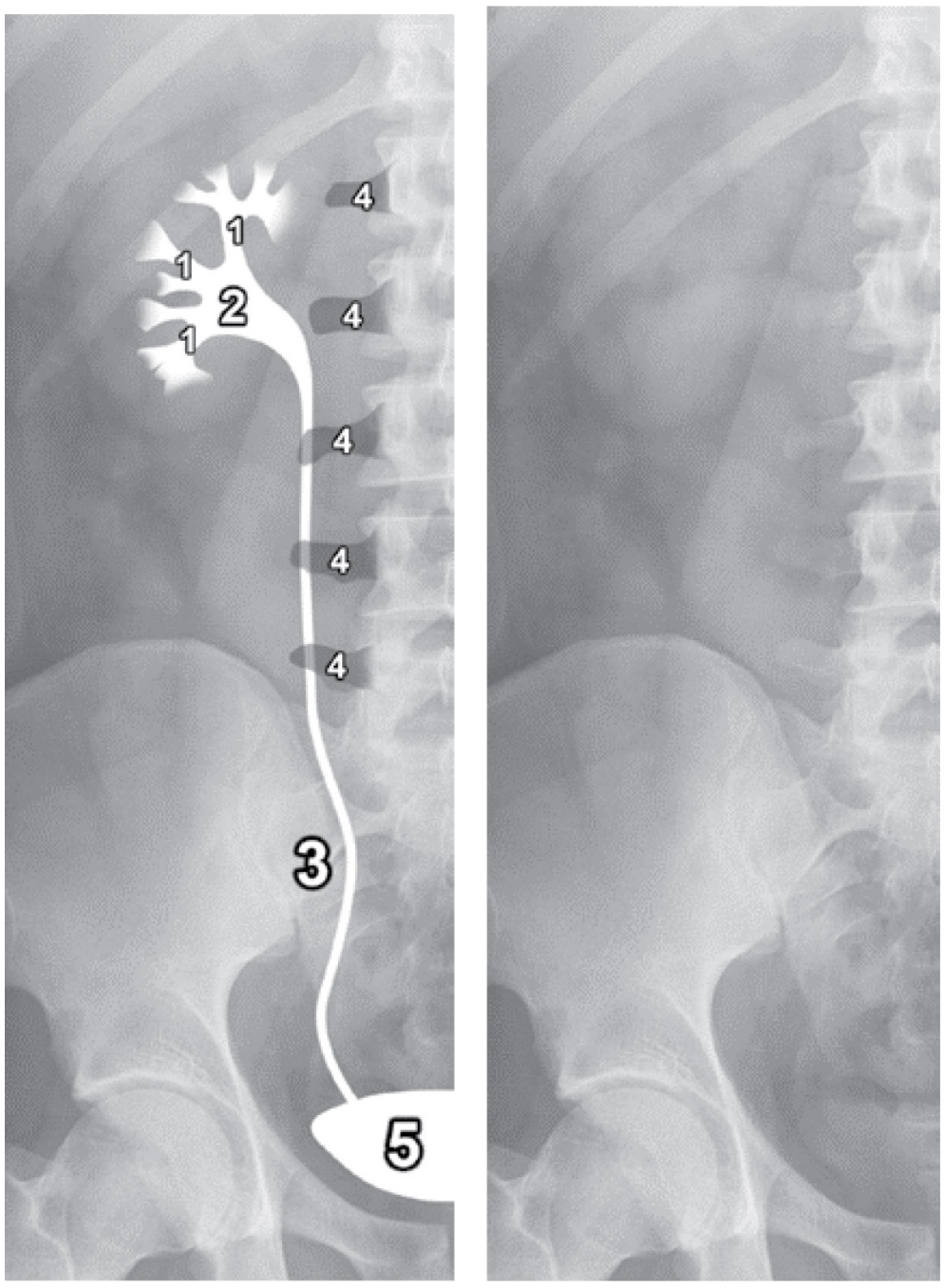

الصورة 72: تظهر الصورتان الشعاعيتان المتطابقتان مسار المسالك البولية باللون الأبيض لجانب البطن الأيمن. يمكن العثور على الحصيّات في أي مكان على طول المسالك. ستظهر الحصيات الكلوية في المنطقة من الكؤوس (1) أو الحويضة الكلوية (2). تظهر حصيات الحالب على طول خط الحالب (3) الذي يمتد على طول خط النواتئ المعترضة (4). ستظهر حصيات المثانة في منطقة المثانة (5).

إذا تم الاشتباه بالحصيات الكلوية سريرياً، فإن اختبار التصوير الأنسب هو إجراء التصوير المقطعي المحوسب مع حقن خفيف للكلية والحالب والمثانة (CT KUB). يعتبر (CT KUB) أكثر حساسية ونوعيّة من التصوير الشعاعي العادي للكشف عن وجود حصيات كلوية. قد تكون الصور الشعاعية البسيطة مفيدة في متابعة الحصيات الكلوية المتوسطة إلى كبيرة الحجم.

C

مثال 1

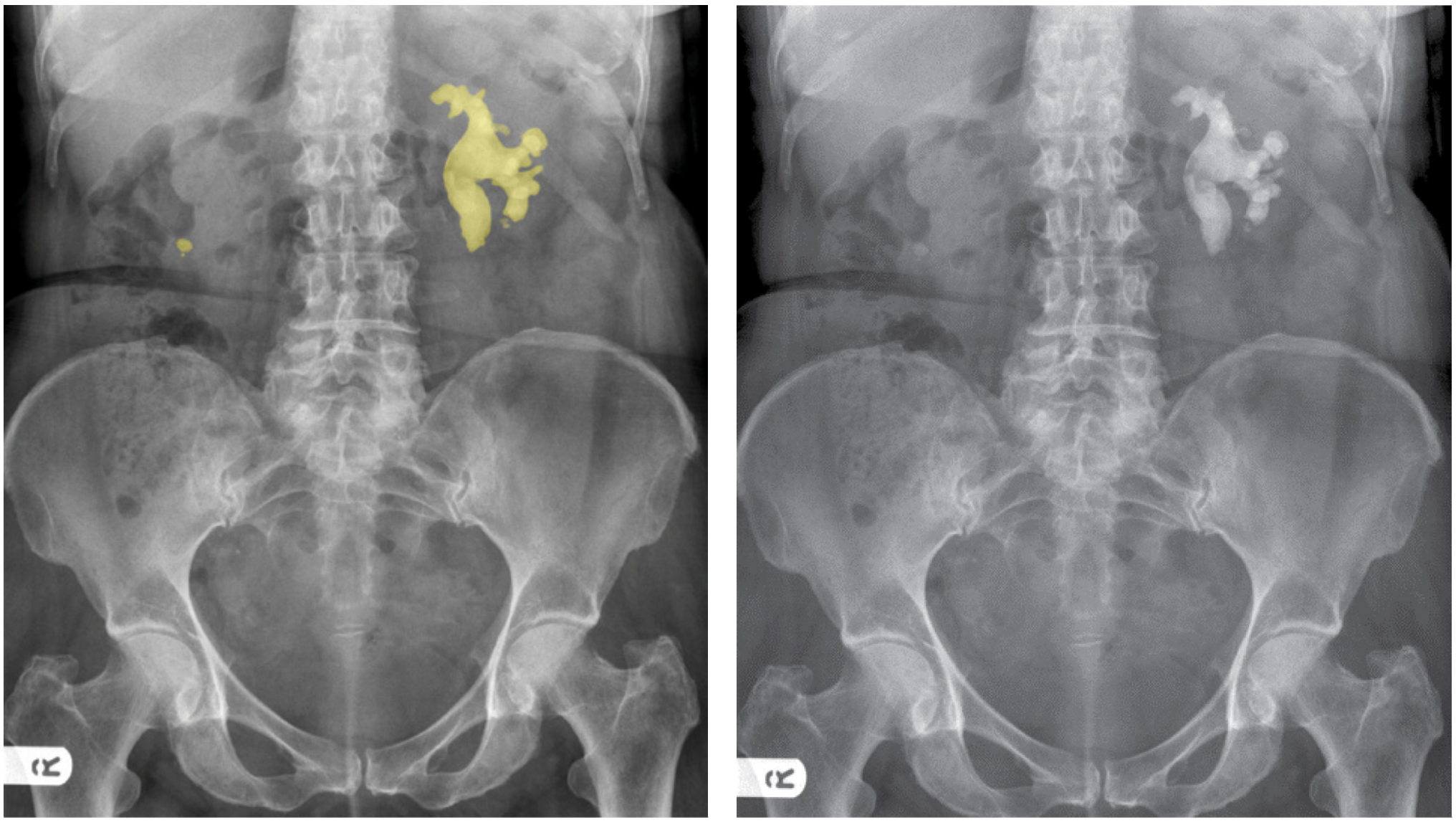

الصورة 73: تظهر الصورتان الشعاعيتان المتطابقتان حصيات قرن الوعل في الجهة اليسرى وحصيّات كلويّة في الجانب الأيمن للبطن. تظهر كثافة كلسيّة كبيرة على شكل قرن الوعل منتشرة على الكلية اليسرى، ويُلاحظ وجود كثافتين كلسيتين أصغر منتشرتين في الكلية اليُمنى. تُظهر الصورة الشعاعيّة اليُمنى حصيّات قرن الوعل اليُسرى وحصيّات الكلية اليُمنى باللون الأصفر.

مثال 2

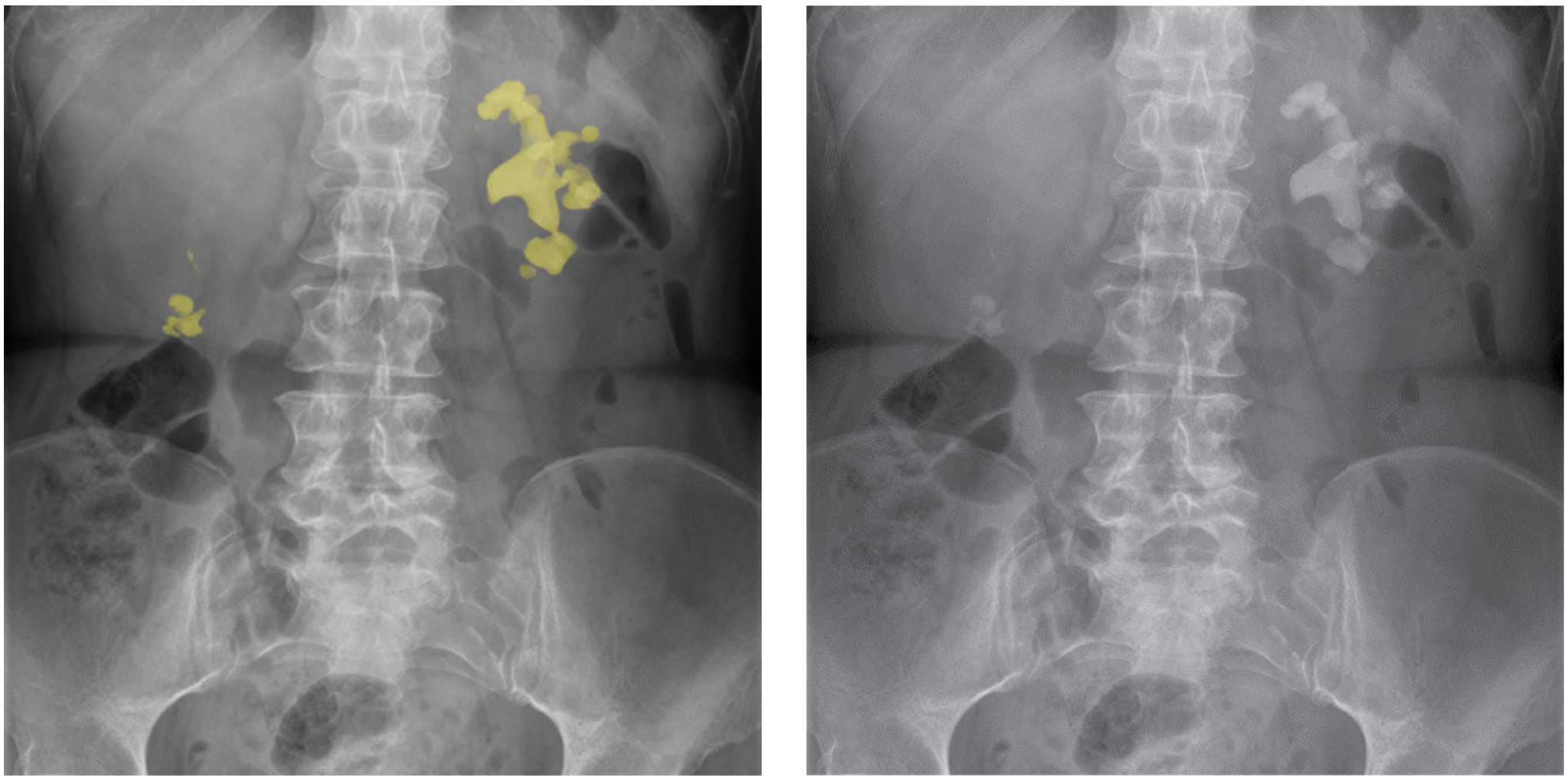

الصورة 74: تظهر الصورتان الشعاعيتان المتطابقتان للبطن حصيات قرن الوعل في الايسر وحصيّات كلويّة في الجانب الأيمن . تظهر كثافة كلسيّة كبيرة على شكل قرن الوعل منتشرة على الكلية اليسرى, ويُلاحظ وجود كثافتين كلسيتين أصغر منتشرتين في الكلية اليُمنى. تُظهر الصورة الشعاعيّة اليُمنى حصيّات قرن الوعل اليُسرى وحصيّات الكلية اليُمنى باللون الأصفر.

مثال 3

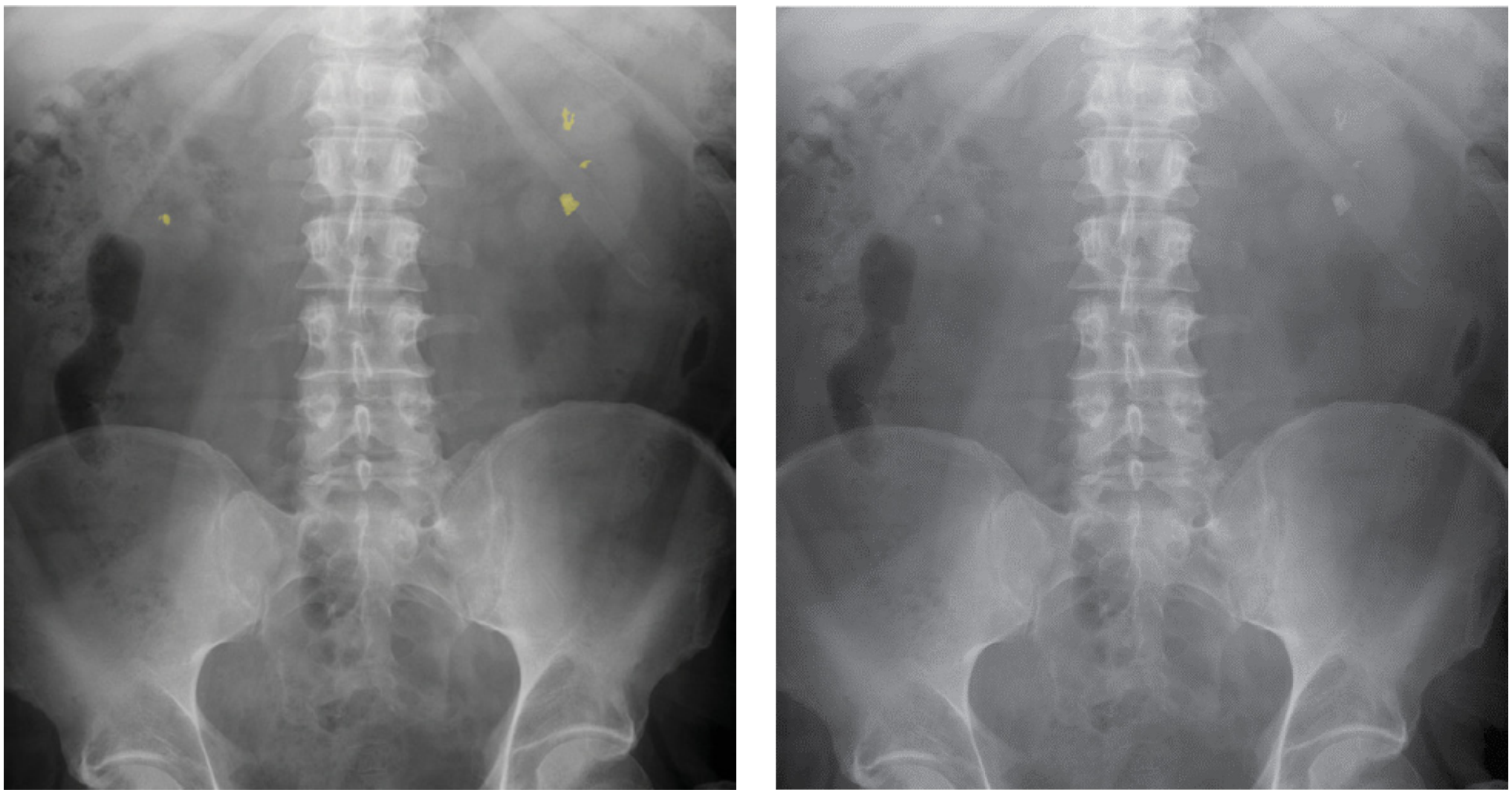

الصورة 75: تظهر الصورتان الشعاعيتان المتطابقتان للبطن حصيّات كلويّة ثنائيّة الجانب. يوجد عدد قليل من الكثافات الكلسيّة الصغيرة المتوضعة على الكلية اليسرى وكثافة كلسيّة صغيرة على القطب السفلي للكلية اليمنى تتماشى مع الحصيات الكلوية. تُظهر الصورة الشعاعيّة اليُمنى الحصيّات الكلويّة مُميّزة باللون الأصفر.

مثال 4

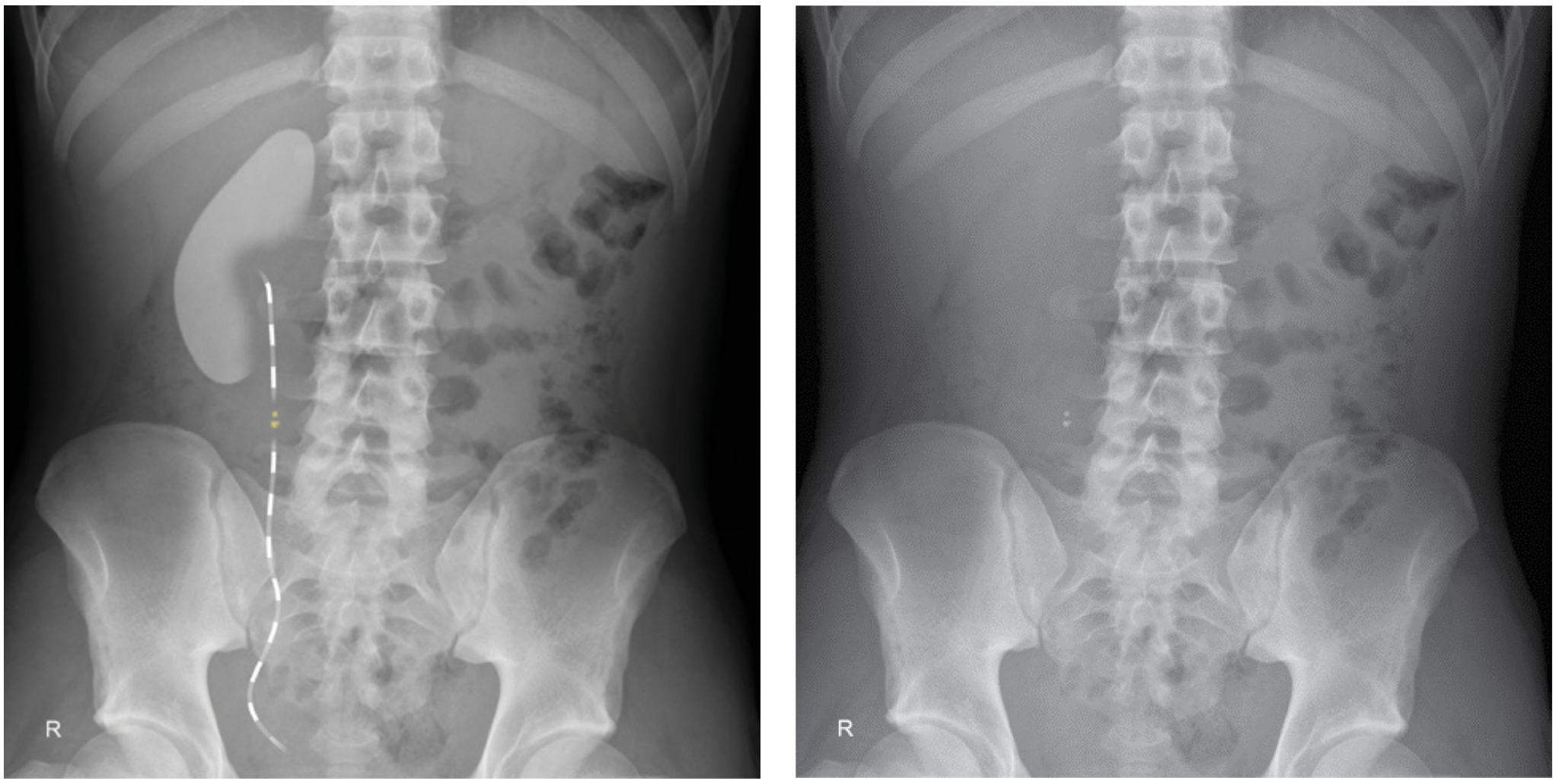

الصورة 76: تظهر الصورتان الشعاعيتان المتطابقتان للبطن حصيات الحالب. يوجد نوعان من الكثافات الكلسيّة الصغيرة المتوضعة في الجانب الأيمن من العمود الفقري القطني. تتماشى على الأرجح مع الحصيّات الحالبيّة المُنتشرة على خط الحالب الأيمن، وهي صغيرة جداً بحيث لا التمييز بينها وبين العقد اللمفاوية المتكلسة. تُظهر الصورة الشعاعيّة اليُمنى حصيّات الحالب باللون الأصفر وموضع الكلية اليمنى باللون الأبيض وخط الحالب الأيمن بخط أبيض متقطع.

حصيّات المثانة

الأسباب الرئيسية للحصيات المثانيّة هي كما يلي:

1. ركودة البول (الأكثر شيوعاً) والتي تحدث بسبب:
   - انسداد مخرج المثانة، على سبيل المثال تضخم البروستات
   - رتج المثانة
   - المثانة العصبية، مثل إصابة / شلل الحبل الشوكي
2. الإنتانات البولية
3. الحصيّات الكلويّة الهاجرة
4. ترك المواد الأجنبية في مكانها كالقثطرة البولية طويلة الأمد

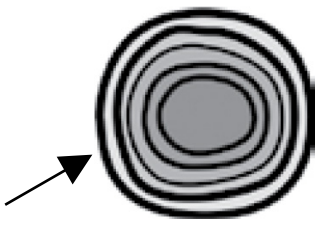

تظهر كعتامة مستديرة أو بيضاوية الشكل منتشرة في أسفل الحوض بالقرب من الخط الناصف. غالباً ما تكون كبيرة وقد تكون متعددة. وقد تكون لدى البعض بمظهر صفائحي (حلقات متحدة المركز).

ملاحظة: التحصي الوريدي شائع في الحوض، لذا لا يتم الخطأ بتشخيصها على أنها حصيّات مثانة. فهي غالباً ما تكون أصغر بكثير وأكثر عدداً من حصيّات المثانة (انظر الصفحة 63).

C

مثال1

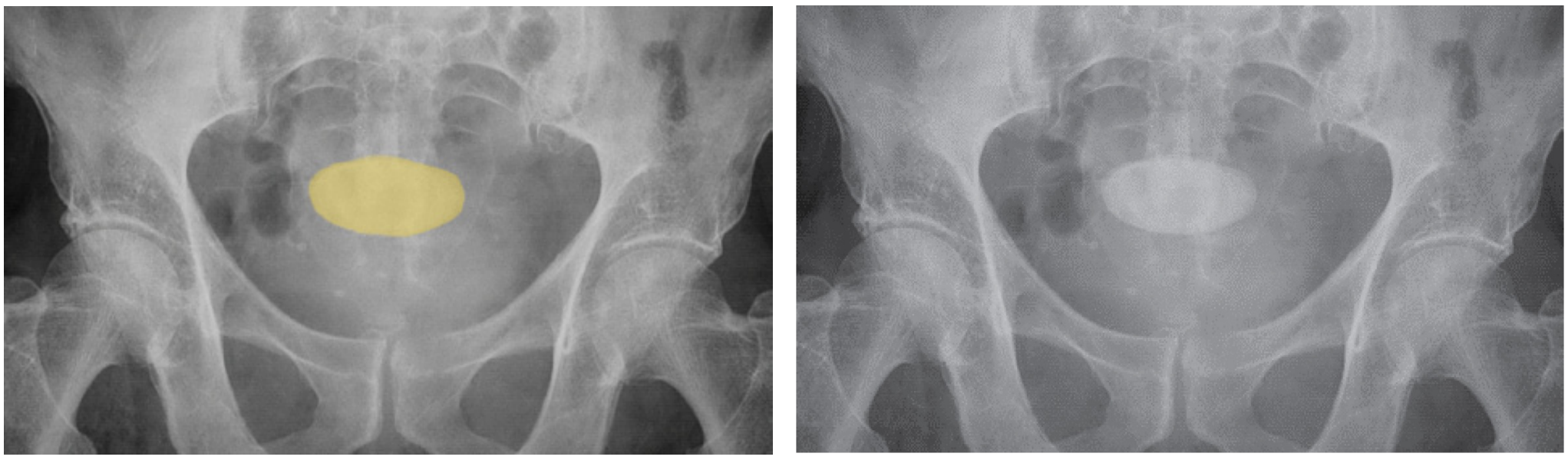

الصورة 77: تظهر الصورتان الشعاعيتان المتطابقتان للبطن حصيّات في المثانة. يوجد عتامة كبيرة بيضوية، وتتوضع في الخط الناصف والحوض السفلي. تُظهر الصورة الشعاعيّة اليُمنى حصيّات في المثانة باللون الأصفر.

مثال 2

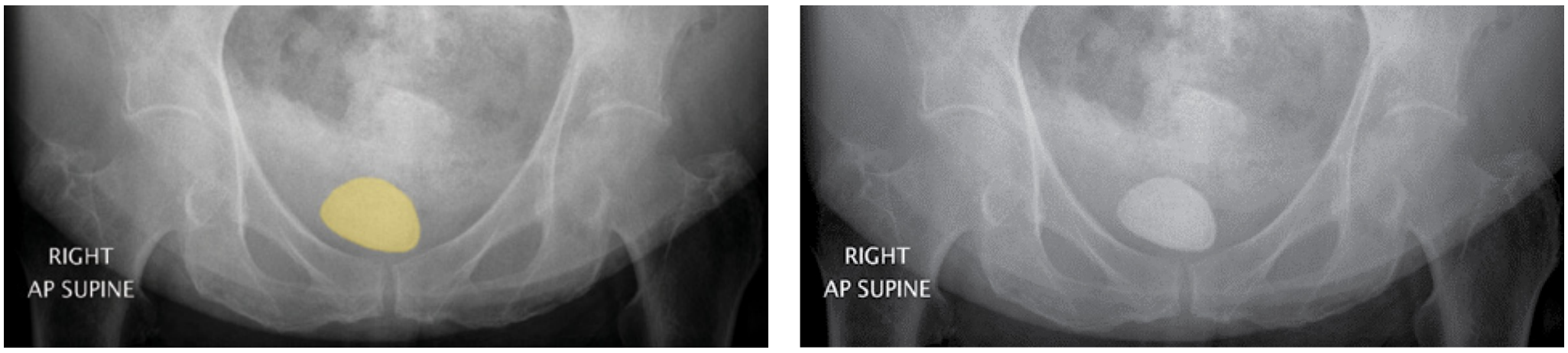

الصورة 78: تظهر الصورتان الشعاعيتان المتطابقتان للبطن حصيّات في المثانة. يوجد عتامة كبيرة بيضويّة وتتوضع في الخط الناصف ومنتشرة في الحوض السفلي. إذا نظرت بعناية إلى الحافة الخارجيّة، فهناك انطباع بوجود خط رفيع وكثيف يتماشى مع المظهر الصفائحي قليلاً. تُظهر الصورة الشعاعيّة اليُمنى حصيّات في المثانة باللون الأصفر.

الكُلاس الكلوي Nephrocalcinosis

يُشير الكُلاس الكلوي إلى ترسب غير طبيعي للكالسيوم في لُحمة الكلية. يمكن أن يؤثر على القشرة (كُلاس كلوي قشري) أو اللّب (كُلاس كلوي لُبّي)، ولكن اللب أكثر تأثُّراً. عادة ما يرتبط بالاضطرابات الاستقلابيّة.

الصورة 79: الكلية اليُمنى مع نظام الكؤيسات والحويّة باللون الأبيض. الاهرامات اللبيّة تظهر باللون البني.

تشمل الأسباب الرئيسية ما يلي:

1. فرط نشاط جارات الدرق
2. الكلية اسفنجية اللب
3. الحماض الأنبوبي الكلوي

المظاهر الشعاعية مميزة للغاية:

- عادة ما تكون ترسبا الكالسيوم معمّمة بدلاً من الموضّعة.
- غالباً ما يُرى التكلس على شكل عناقيد صغيرة. تتوافق هذه المجموعات مع الأهرامات اللبية (انظر الشكل 79).

مثال1

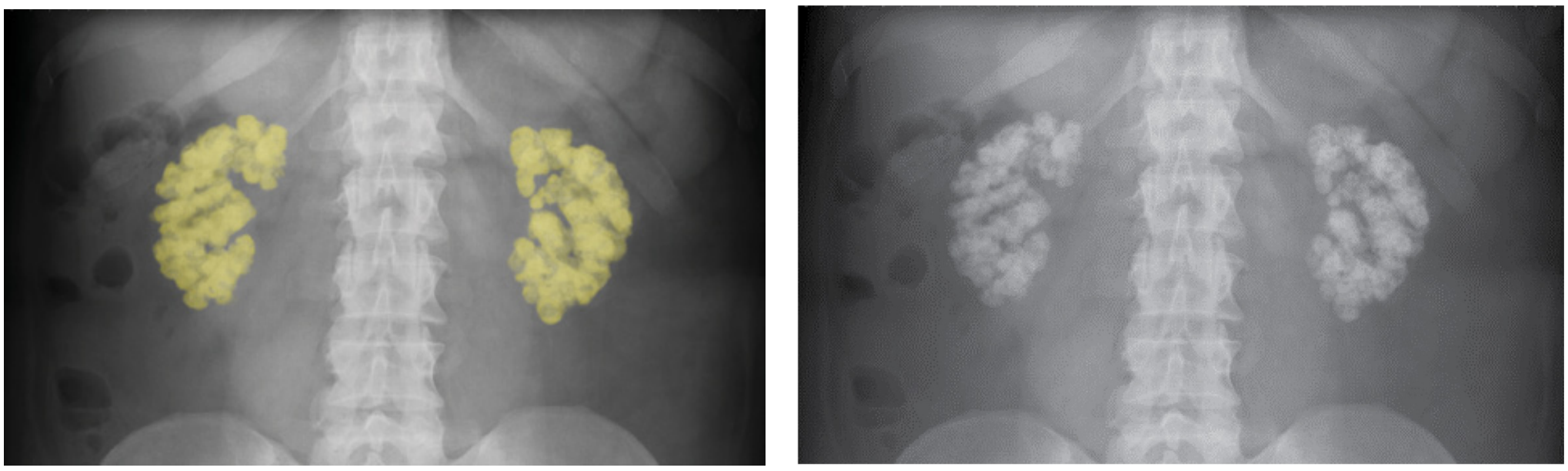

الصورة 80: صورتان شعاعيتان متطابقتان للبطن تظهران كُلاس كلوي لُبّي. يوجد تكلسات عديدة نقطيّة في كلتا الكليتين. إذا نظرت بعناية، يبدو كما لو أن الحويضة الكلوية والكؤيسات تفترق وهذا يشير إلى أن التكلس يؤثر على اللحمة الكلوية. تُظهر الصورة الشعاعية اليمنى الكُلاس الكلوي باللون الأصفر.

مثال 2

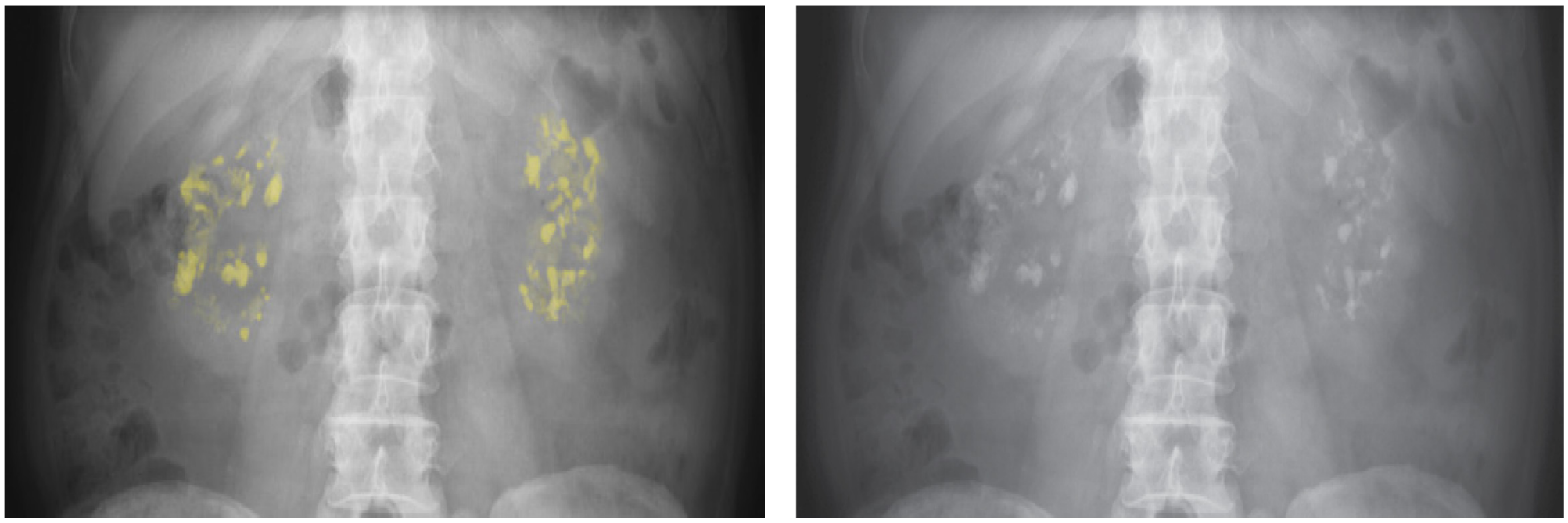

الصورة 81: تظهر الصورتان الشعاعيتان المتطابقتان للبطن كُلاس كلوي لبي. يوجد تكلسات عديدة نقطية في كلتا الكليتين. تظهر الصور ةالشعاعيّة اليمنى التكلس الكلوي باللون الأصفر.

تكلس البنكرياس

تكلس البنكرياس هو تشكُّل بؤر صغيرة من التكلسات داخل البنكرياس. وهو عادةً ما يكون علامة على **التهاب البنكرياس المزمن**. السبب الكامن الأكثر شيوعاً هو **تعاطي الكحول**.

ملاحظة: البنكرياس هو بُنية تقع خلف الصفاق، ويعبر الخط الناصف ولا يظهر على الصورة الشعاعية للبطن لدى المرضى العاديين

المظهر الشعاعي هو عناقيد غير منتظمة أو بؤر تكلسيّة تعبر الخط الناصف لمركز البطن. يرى التكلس آخذا شكل للبنكرياس تقريباً إذا كان التكلس واسع النطاق.

مثال 1

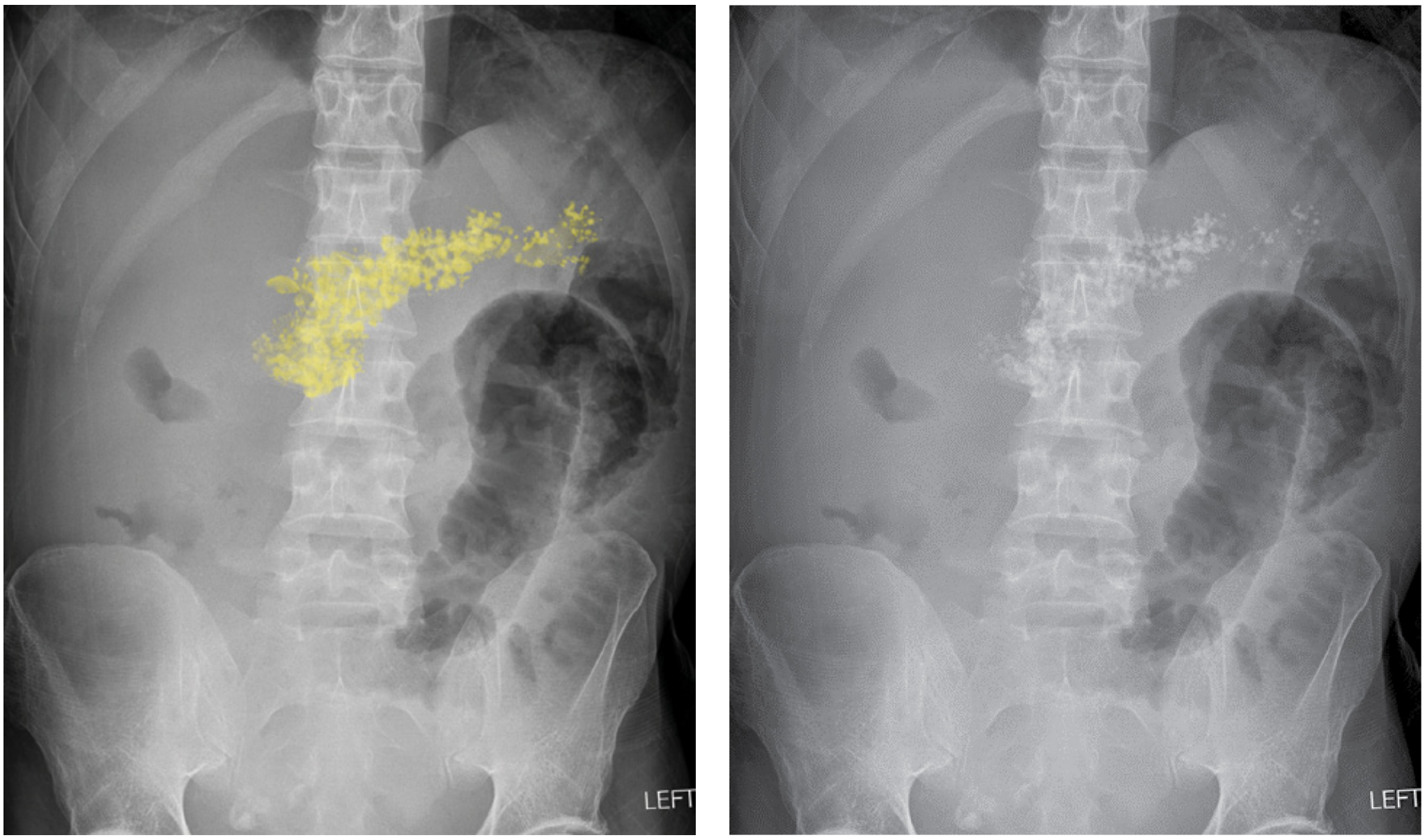

الصورة 82: تظهر الصورتان الشعاعيتان المتطابقتان للبطن تكلس البنكرياس. يوجد العديد من بؤر التكلس غير المنتظمة المنتشرة في الخط الناصف تأخذ شكل البنكرياس تقريباً. تُظهر الصورة الشعاعية اليُمنى تكلسات البنكرياس باللون الأصفر.

C

مثال2

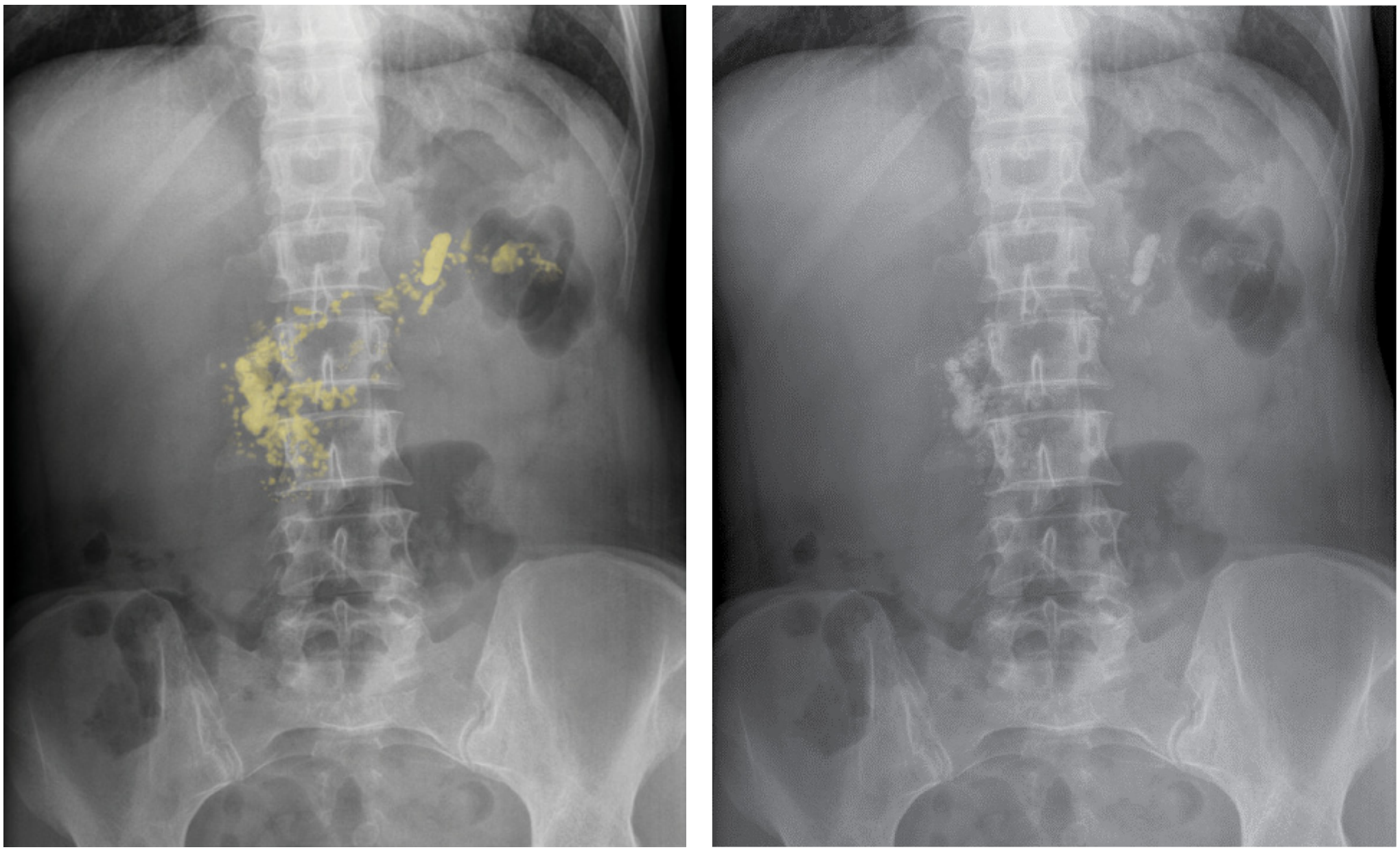

الصورة 83: تظهر الصورتان الشعاعيتان المتطابقتان للبطن تكلس البنكرياس. يوجد بؤر غير منتظمة متعددة متوضعة في الخط الناصف تأخذ شكل البنكرياس تقريباً. تُظهر الصورة الشعاعية اليمنى تكلسات البنكرياس باللون الأصفر.

تكلس الغدة الكظرية

تكلس الغدة الكظرية غير شائع وعادة ما يكتشف بالصدفة. وغالباً ما يرتبط مع نزيف سابق في الغدة الكظرية أو السل (TB).

المظهر الشعاعي المميّز هو منطقة مثلثية الشكل من التكلسات غير المنتظمة المنتشرة في منطقة من القطب العلوي للكلية.

مثال

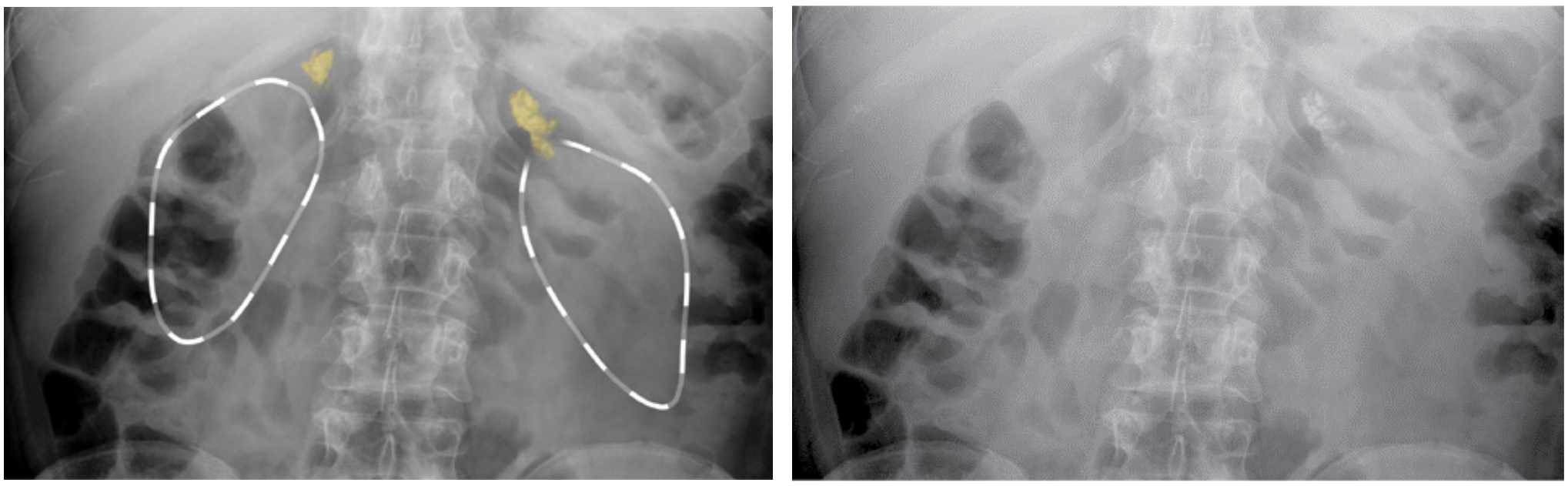

الصورة 84: تظهر الصورتان الشعاعيتان المتطابقتان للبطن تكلس ثنائي في الغدة الكظرية. يوجد منطقة ثنائية الجانب من التكلسات غير المنتظمة المتوضعة على جانبي الخط الناصف على مستوى القطب العلوي للكلية. الصورة الشعاعية اليمنى تظهر تكلس الغدة الكظرية المميز باللون الأصفر والمكان التقريبي للكلية (لا يُرى بوضوح) مميز بخط أبيض متقطع.

C

تكلس أم دم الأبهر البطني (AAA)

أم دم الأبهر البطني، والتي تُلفظ "الثلاثي - أ"، هي توسع غير طبيعي في الأبهر البطني إلى أكثر من 3 سم قطراً. طبيعيّاً يجب أن يبلغ قطر الشريان الأبهر أقل من 2.5 سم.

معظم أمهات الدم غير عرضيّة. حدوث أم دم الأبهر البطني هو 5-10 ٪، وتميل إلى التوسع تدريجياً مع الوقت. بعد فوات الوقت. كلما زاد حجم أم دم الأبهر البطني، كلما زاد خطر التمزق. يرتبط تمزق أم دم الأبهر البطني بمعدل وفيات مرتفع للغاية (> 80٪).

يفوق خطر تمزق أم الدم خطر التدبير الجراحي عندما تنمو أم دم الأبهر البطني إلى أكثر من 5.5 سم، لذا يوصى بالعلاج إما عن طريق الجراحة المفتوحة أو إصلاح أم الدم داخل الأوعية الدموية (EVAR).

تُرى أم دم الأبهر البطني في بعض الأحيان فقط على الصورة الشعاعية للبطن. عندما تُرى، فسيكون لديها الظواهر التالية:

- أم دم الأبهر البطني ستُرى فقط على الصورة الشعاعية للبطن إذا كان هناك تكلس في جدار الأبهر. يظهر تكلس الجدار على شكل خطوط بيضاء متوضعة على الجزء السفلي من البطن، والتي تحدد جدار الأبهر.
- يجب رؤية جانبي جدار الأبهر لتشخيص أم دم الأبهر البطني. لا يمكنك تشخيص أم دم الأبهر البطني إذا ظهر جانب واحد فقط من جدار الأبهر متوسّعاً إلى يسار أو يمين العمود الفقري، لأن الأبهر قد يكون متوسعا دون تكون أم دم.
- معظم أمهات دم الأبهر البطني (> 90٪) توجد تحت الكلية (تحت منشأ الشرايين الكلوية).

ملاحظة: إذا تم العثور على أم دم الأبهر البطني بشكل عرضي على الصورة الشعاعية للبطن، فمن المستحسن إجراء تصوير مقطعي محوسب للتقييم الصحيح لحجم أم الدم، وإذا لزم الأمر يجب التخطيط للجراحة.

مثال 1

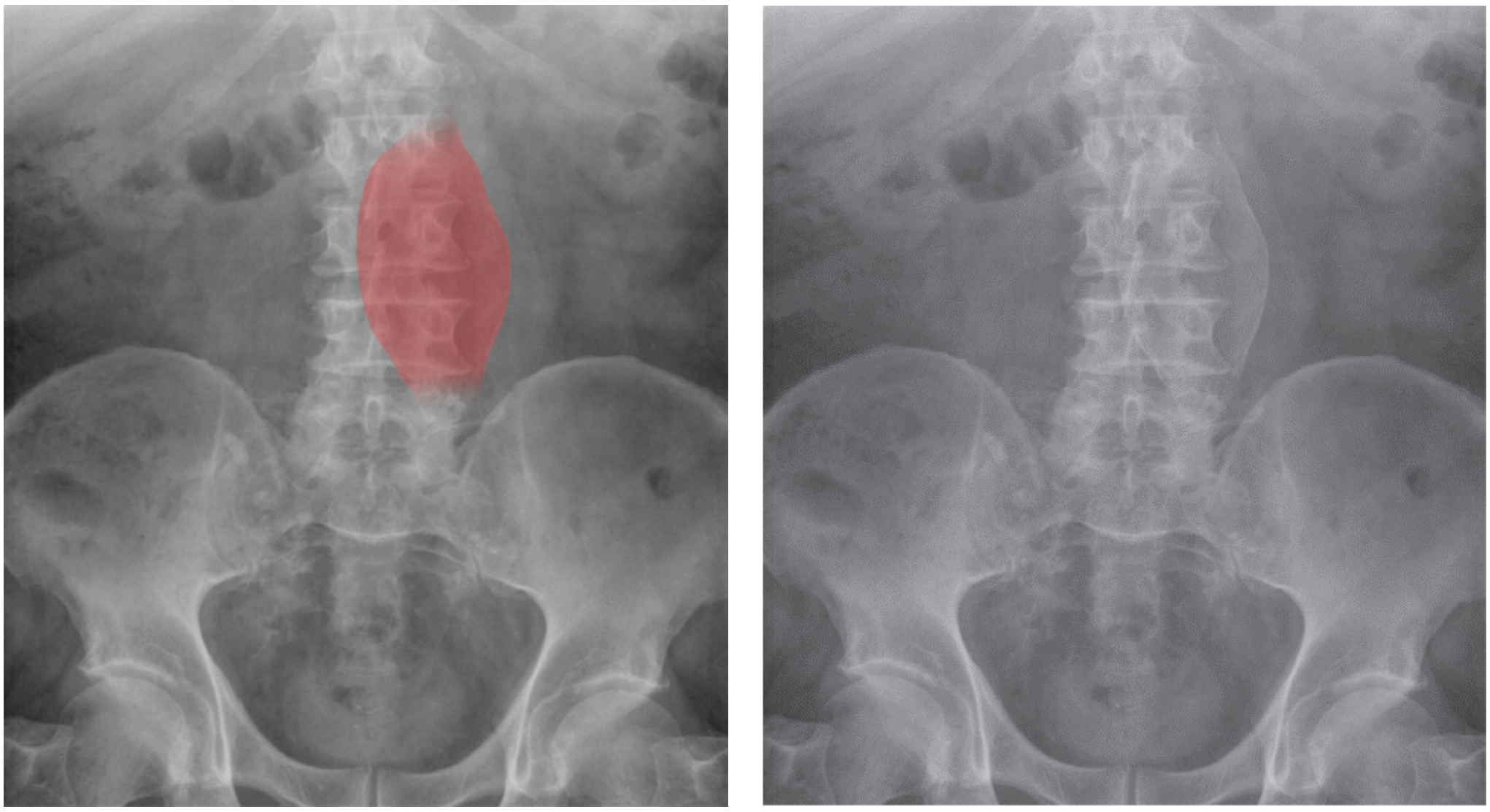

الصورة 85: تظهر الصورتان الشعاعيتان المتطابقتان للبطن تكلس أم دم الأبهر البطني. يوجد بنية وعائيّة كبيرة متوسعة في الخط الناصف مع تكلس الجدار. يظهر الجدار الأيسر بوضوح؛ ومع ذلك، يصعب رؤية الجدار الأيمن بسبب توضعه على العمود الفقري القطني. يبلغ قطرها أكثر من 3 سم. تظهر الصورة الشعاعية اليمنى علامة أم دم الأبهر البطني باللون الأحمر.

مثال 2:

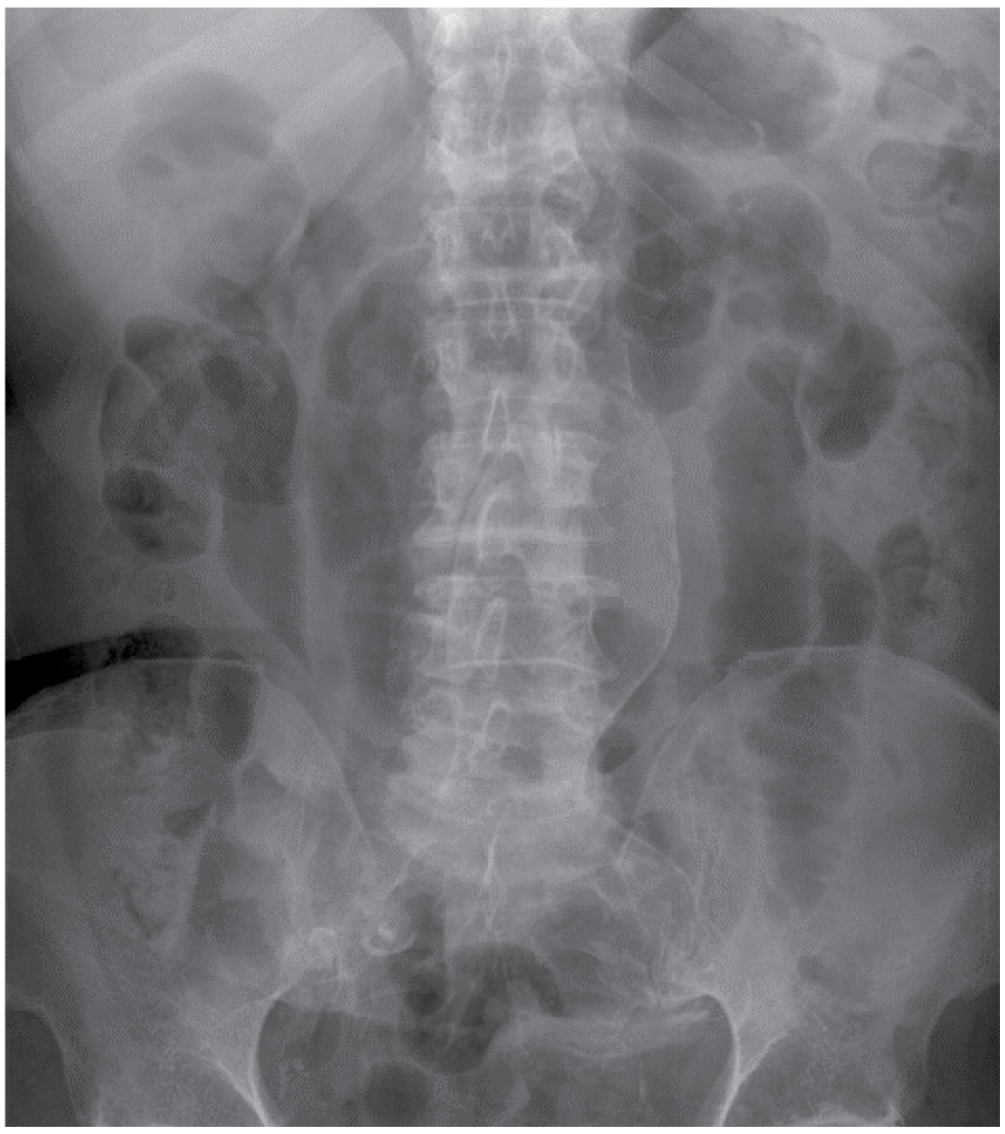

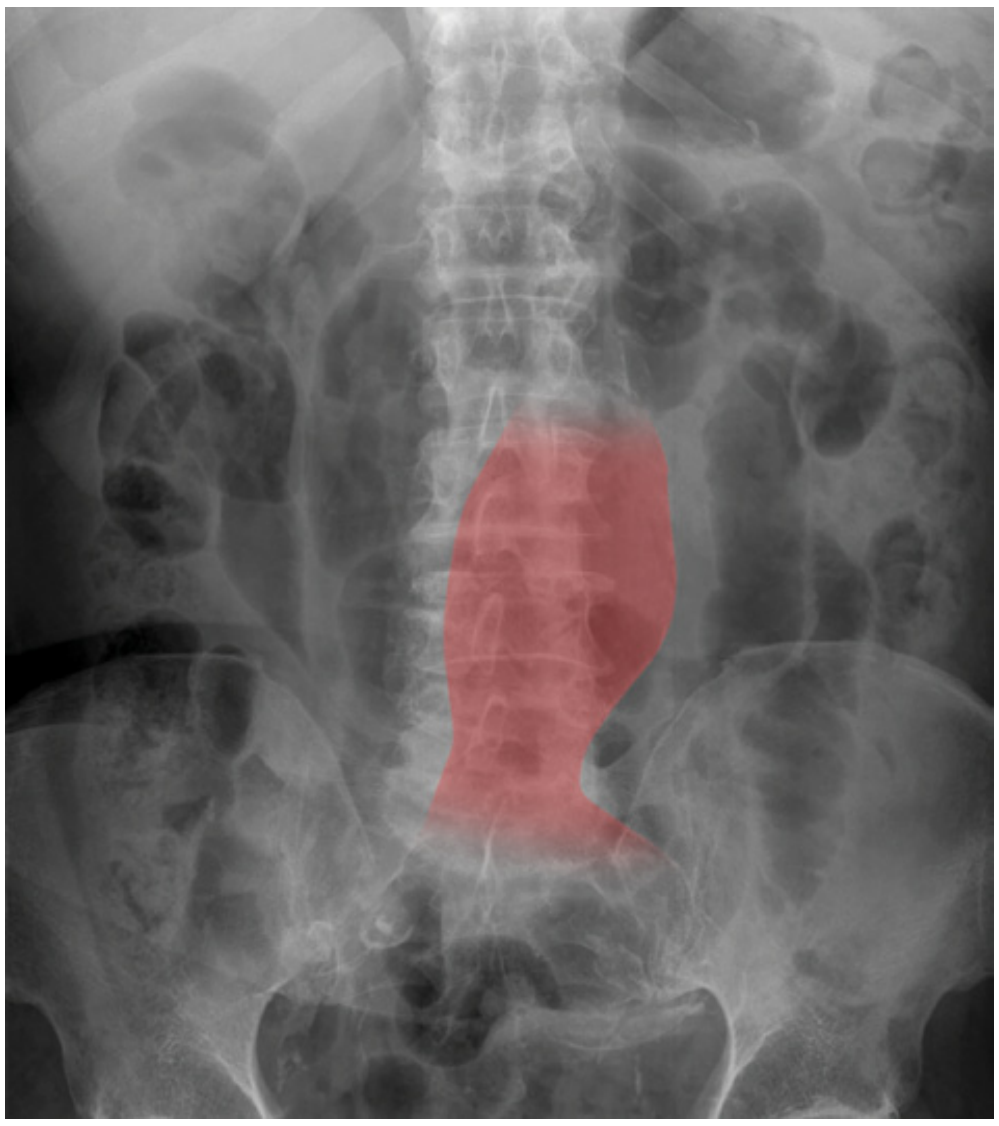

الصورة 86: تظهر الصورتان الشعاعيتان المتطابقتان للبطن تكلس أم دم الأبهر البطني. يوجد بنية وعائيّة كبيرة متوسعة في الخط الناصف مع تكلس الجدار. يظهر الجدار الأيسر بوضوح؛ ومع ذلك، يصعب رؤية الجدار الأيمن بسبب توضعه على العمود الفقري القطني. يبلغ قطرها أكثر من 3 سم. تظهر الصورة الشعاعية اليمنى علامة أم دم الأبهر البطني باللون الأحمر.

مثال 3

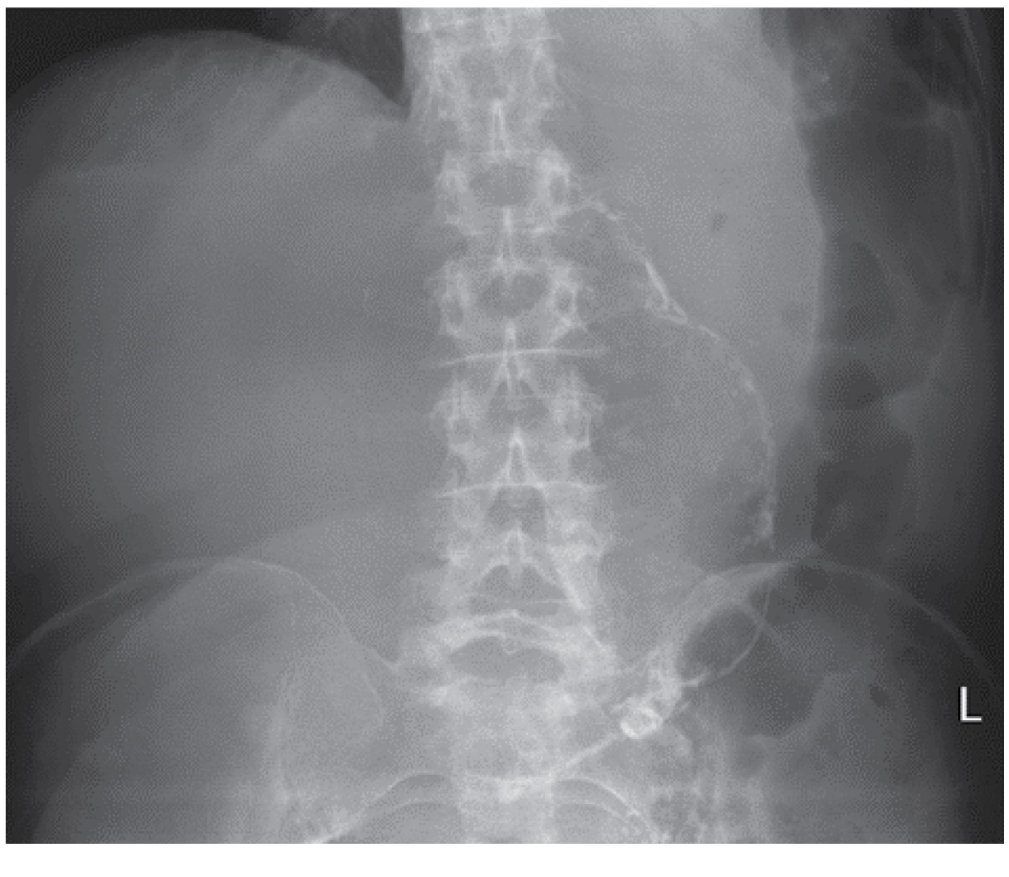

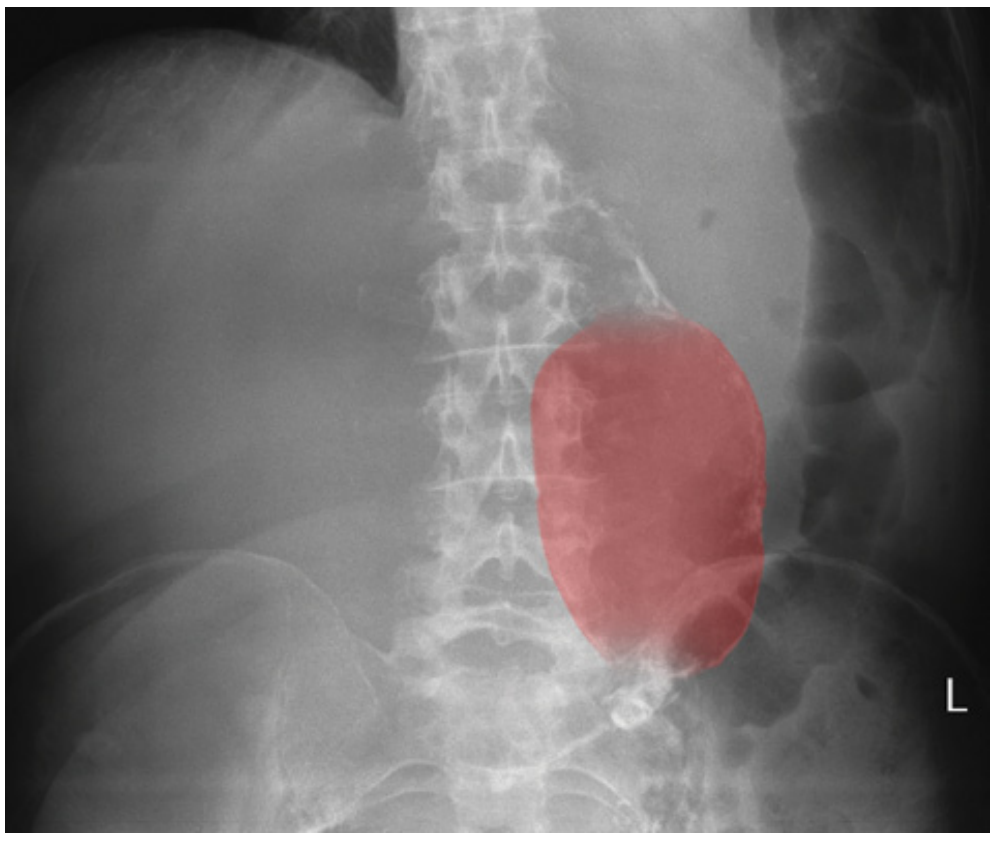

الصورة 87: تظهر الصورتان الشعاعيتان المتطابقتان للبطن تكلس أم دم الأبهر البطني. تكلس أم دم الأبهر البطني. يوجد بنية وعائيّة كبيرة متوسعة في الخط الناصف مع تكلس الجدار. يظهر الجدار الأيسر بوضوح؛ ومع ذلك، يصعب رؤية الجدار الأيمن بسبب توضعه على العمود الفقري القطني. يبلغ قطرها أكثر من 3 سم. تظهر الصورة الشعاعية اليمنى علامة أم دم الأبهر البطني باللون الأحمر.

C

الجنين

يندر رؤية الجنين على الصورة الشعاعية للبطن، كما ينبغي تجنب الإشعاع المؤين في الحمل بسبب زيادة الطفيفة في خطر تمسّخ وتسرطن الجنين. إذا كان التصوير مطلوباً، فحينئذٍ يُنصح عادةً بالاستقصاء البديل مثل الفحص بالموجات فوق الصوتية.

تتم رؤية الجنين في التصوير الشعاعي للبطن بمجرد أن يبدأ الهيكل العظمي بالتكلس. ابحث عن "هيكل عظمي داخل البطن". غالباً ما تكون عتامة دائرية كبيرة (رأس الجنين) مع مجموعة خطية من عتامات أصغر (العمود الفقري الجنيني) قابلة للتحديد.

مثال

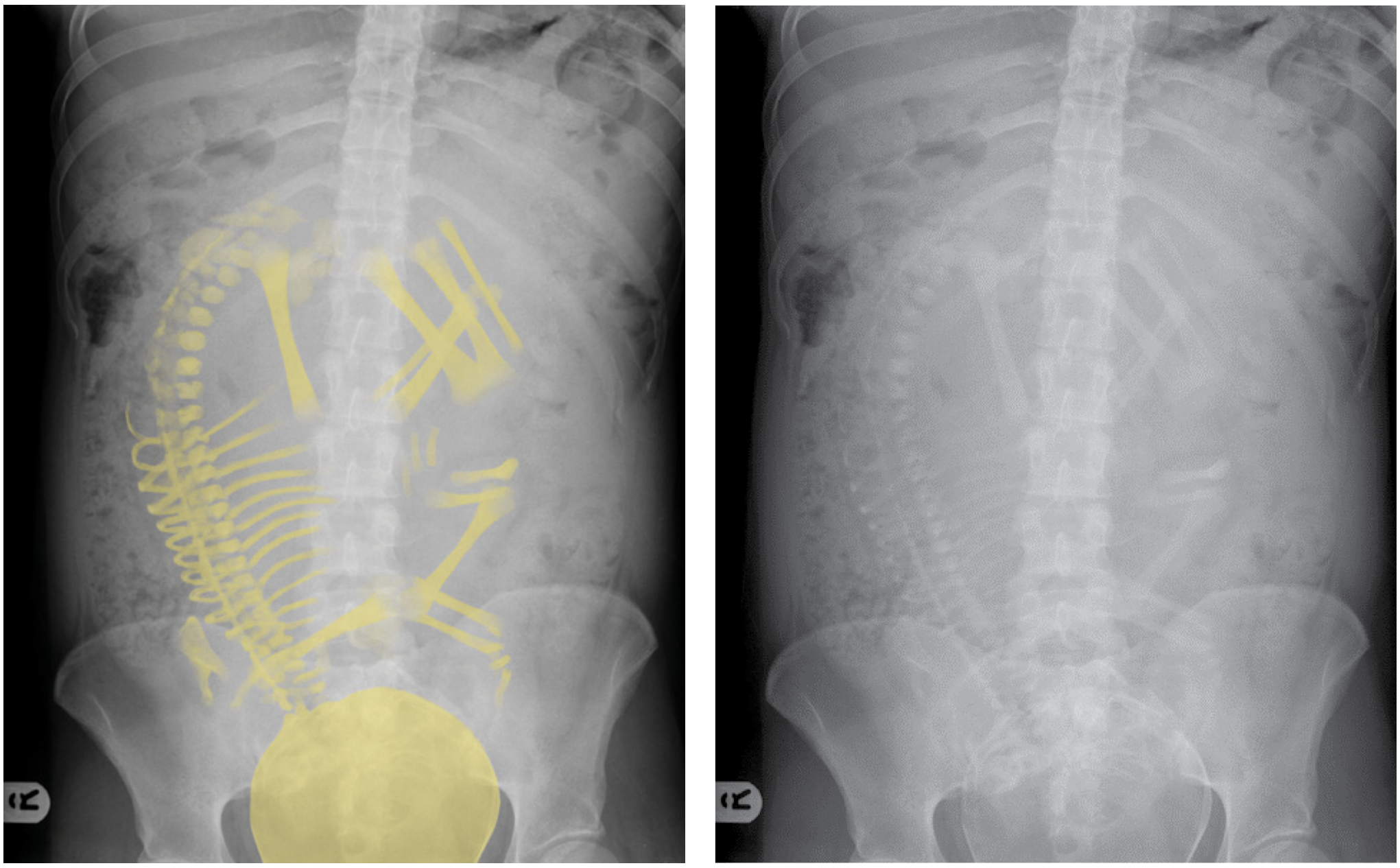

الصورة 88: تظهر الصورتان الشعاعيتان المتطابقتان للبطن الجنين في الموقع. يمكن رؤية العمود الفقري للجنين إلى اليمين من الخط الناصف والأطراف السفلية في الجزء العلوي من البطن والأطراف العلوية في وسط البطن والجمجمة في الحوض. هذا الجنين كبير وقريب اكتمال العمر الحملي. تُظهر الصورة الشعاعية اليُمنى الهيكل العظمي للجنين باللون الأصفر.

ملاحظة حول مخاطر الإشعاع: يجب أن تُسأَل جميع النساء اللواتي تتراوح أعمارهن بين 12 و55 سنة إذا هناك احتمال أن تكون حاملاً قبل التعرض للإشعاع المؤين. يجب اعتبار المريضة حامل حتى يثبت العكس إذا كانت المريضة التي تُجري صورة شعاعيّة للبطن أو الحوض لديها انقطاع طمث. زيادة خطر الإشعاع المطلق على الجنين من الصورة الشعاعية للبطن هي زيادة صغيرة. بوضع هذا في عين الاعتبار، فإنّه من الجيد مقارنة جرعة الجنين من الصورة الشعاعيّة للبطن مع جرعة الإشعاع الطبيعية السابقة التي سيتلقاها الجنين على امتداد فترة حمل تسعة أشهر. باستخدام هذه المقارنة، فإنّ الجرعة من الصورة الشعاعية للبطن تعادل حوالي أربعة أشهر من الإشعاعات السابقة. لمزيد من المعلومات حول الحد من مخاطر الإشعاع، انظر قسم المخاطر والاحتياطات (انظر الصفحة 3)

البنى المتكلسة ذات الأهمية السريرية الضئيلة

يمكن أن نجد تكلسا في العديد من البنى على التصوير الشعاعي الطبيعي للبطن. من المهم أن تكون على دراية بهذه حتى لا تسبب ارتباكًا في التشخيص.

غضروف ضلعي متكلس

لا يتكلس الغضروف الضلعي لدى العديد من المرضى، وبالتالي لا يمكن رؤيته (مثال 1).

ومع ذلك يتكلس الغضروف الضلعي لدى بعض المرضى (كما في المثال 2)، وغالبًا ما يبدو على شكل رقعي (على شكل رقعة) وأكثر كثافة من الأضلاع. يُنظر إليه عادة على أنه استمرار للأضلاع، حيث ينحني للأعلى والأنسي.

على الرغم من أن هذا المظهر أكثر شيوعًا مع التقدم في السن، فقد يتكلس الغضروف لدى المرضى الصغار أيضًا، وهذه موجودات طبيعية.

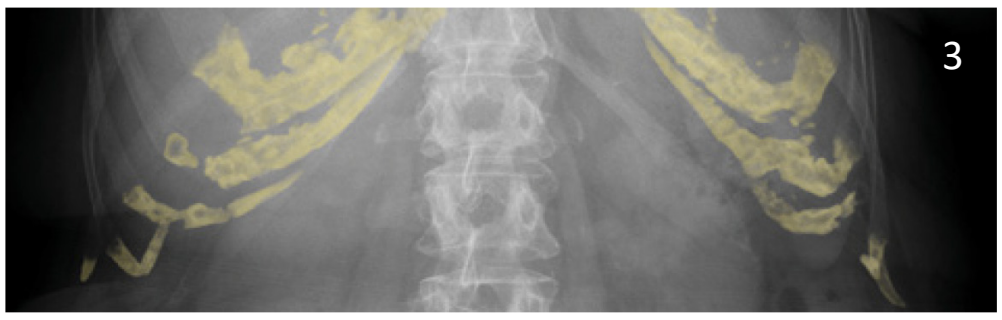

الصورة 89: يظهر التصوير الشعاعي العلوي (1) مريضا بدون تكلس الغضروف الضلعي. يظهر التصوير الشعاعي الأوسط (2) مريضًا يعاني لديه تكلس بالغضروف الضلعي. يظهر التصوير الشعاعي السفلي (3) التكلس المميز باللون الأصفر.

تحصي الأوردة Phleboliths

هي تكلسات بؤرية صغيرة داخل الأوردة. نراها عادة داخل الحوض وليس لها عادة أهمية سريرية.

تظهر كعتامات صغيرة مستديرة، وأحيانًا بمركز شفيف. قد يكون هناك تكلس واحد أو اثنين فقط، أو يكون هناك الكثير منها مبعثرة في جميع أنحاء الحوض في بعض الأحيان.

من المهم التعرف على تحصي الأوردة، حتى لا تخطئ بها على أنها حصيات بولية. إذا تم الاشتباه في حصيات الحالب أو المثانة، فإن القيام بإجراء بديل مثل الأشعة المقطعية بدون حقن يكون أكثر حساسية ونوعية.

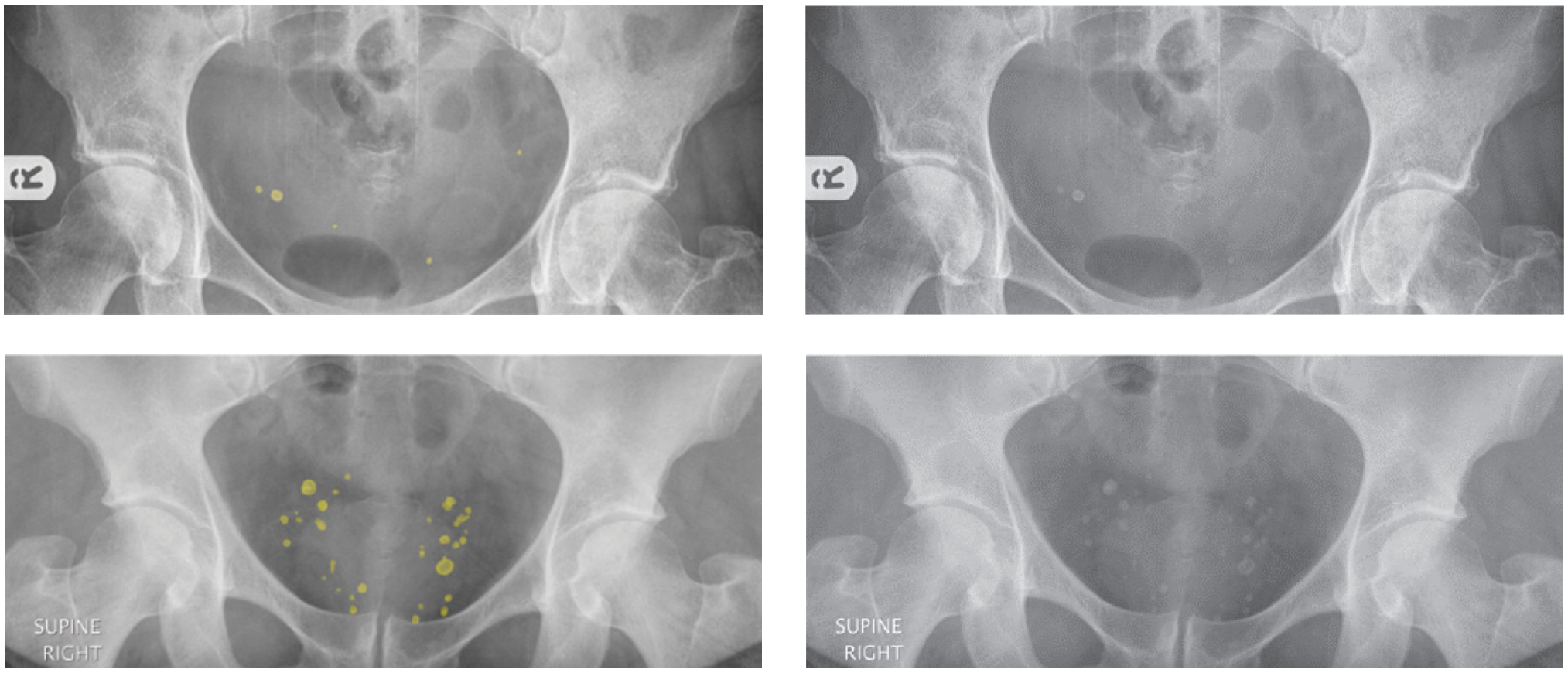

الصورة 90: يظهر زوجا الصور الشعاعية المتطابقة للبطن تحصي الأوردة في الحوض. وهي كثافة كلسية ويظهر عدد قليل منها مع مركز شفيف كلاسيكي. التحصي الوريدي مميز باللون الأصفر.

العقد اللمفاوية المساريقية المتكلسة

تعد من الموجودات العرضية الشائعة. وهي عُقد لمفاوية توجد عادةً في مساريقا الأمعاء التي أصبحت متكلسة، وغالبًا ما تكون ثانوية لإنتان حبيبي سابق مثل السل. عادة ما تظهر لدى المرضى المسنين. وهي تظهر كمناطق تكلسية بيضاوية الشكل مبقعة (منقطة)، عادة بحجم 5-15 مم، تشاهد غالبًا في الربع السفلي الأيمن أو مركز البطن. عادة ما تظهر في عناقيد من اثنين أو أكثر.

ملاحظة: عادة ما تميز العقد اللمفاوية المتكلسة من مظهرها والشكل المبقع عن الحصيات الكلوية. ومع ذلك، فقد يكون من الصعب استبعاد وجود حصاة كلوية إذا كانت منتشرة بمنطقة الكلى أو مسار الحالب. السمة المميزة للعقد اللمفاوية المساريقية المتكلسة هي تغير موقعها بين الصور الشعاعية المختلفة (حيث أن مساريقا الأمعاء متحركة تمامًا داخل التجويف البريتواني)، وبالتالي فإن المقارنة مع الصور الشعاعية السابقة يمكن أن تساعد في تحديدها.

C

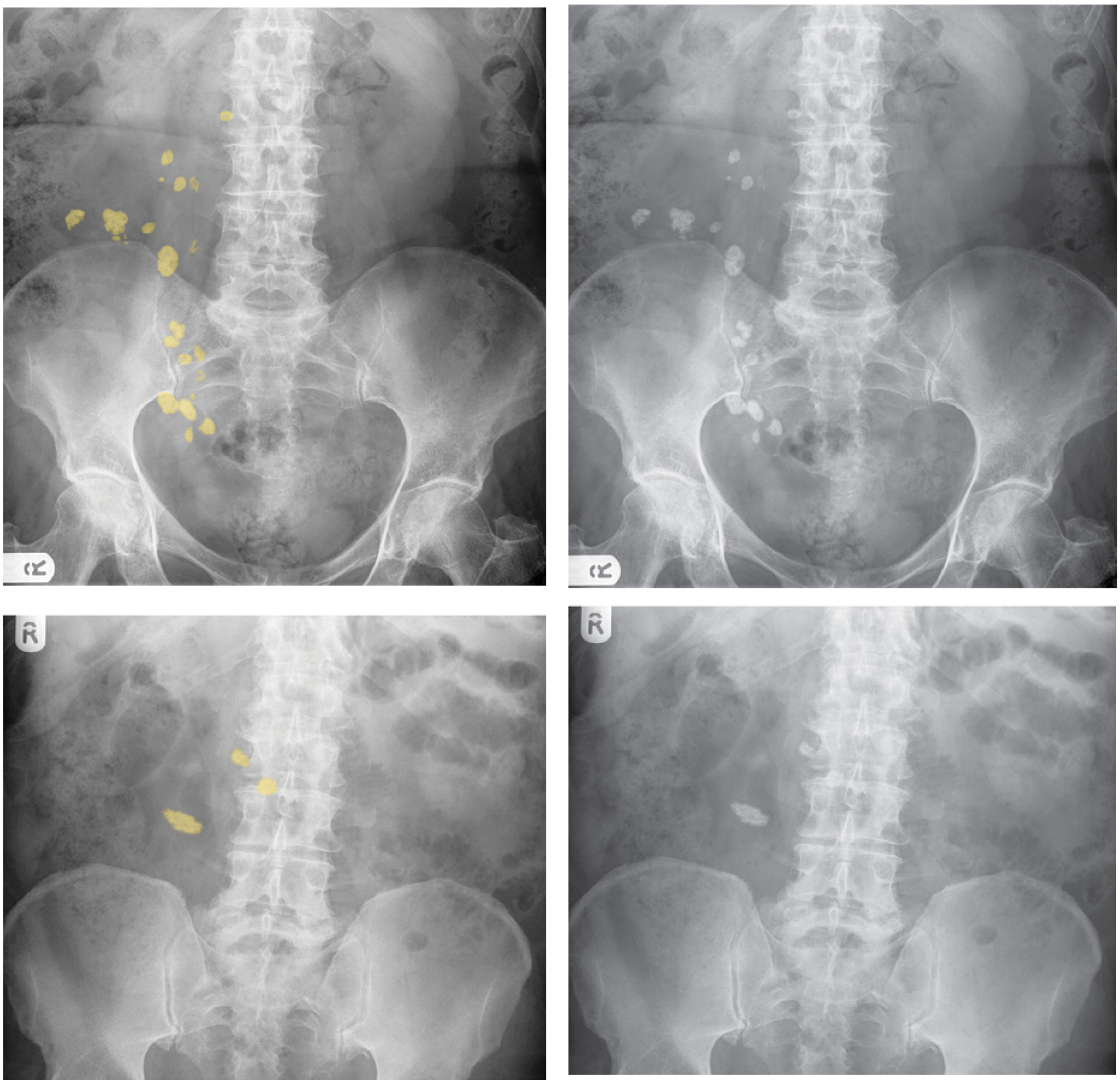

الصورة 91: يظهر زوجا الصور الشعاعية المتطابقة للبطن العقد اللمفاوية المساريقية المتكلسة. هناك العديد من المناطق ذات الشكل البيضاوي المبقعة متكلسة وواقعة في الربع السفلي الأيمن ومركز البطن. العقد اللمفاوية المتكلسة مميزة باللون الأصفر.

أورام ليفية متكلسة بالرحم

هي أورام حميدة من منشأ عضلي. قد تتكلس الأورام الليفية القديمة وتظهر على الصورة الشعاعية البطنية على شكل بنى متكلسة مستديرة داخل الحوض مع مظهر متناثر للتكلسات. قد تشابه حصيات المثانة. غالبًا ما تكتشف بالصدفة.

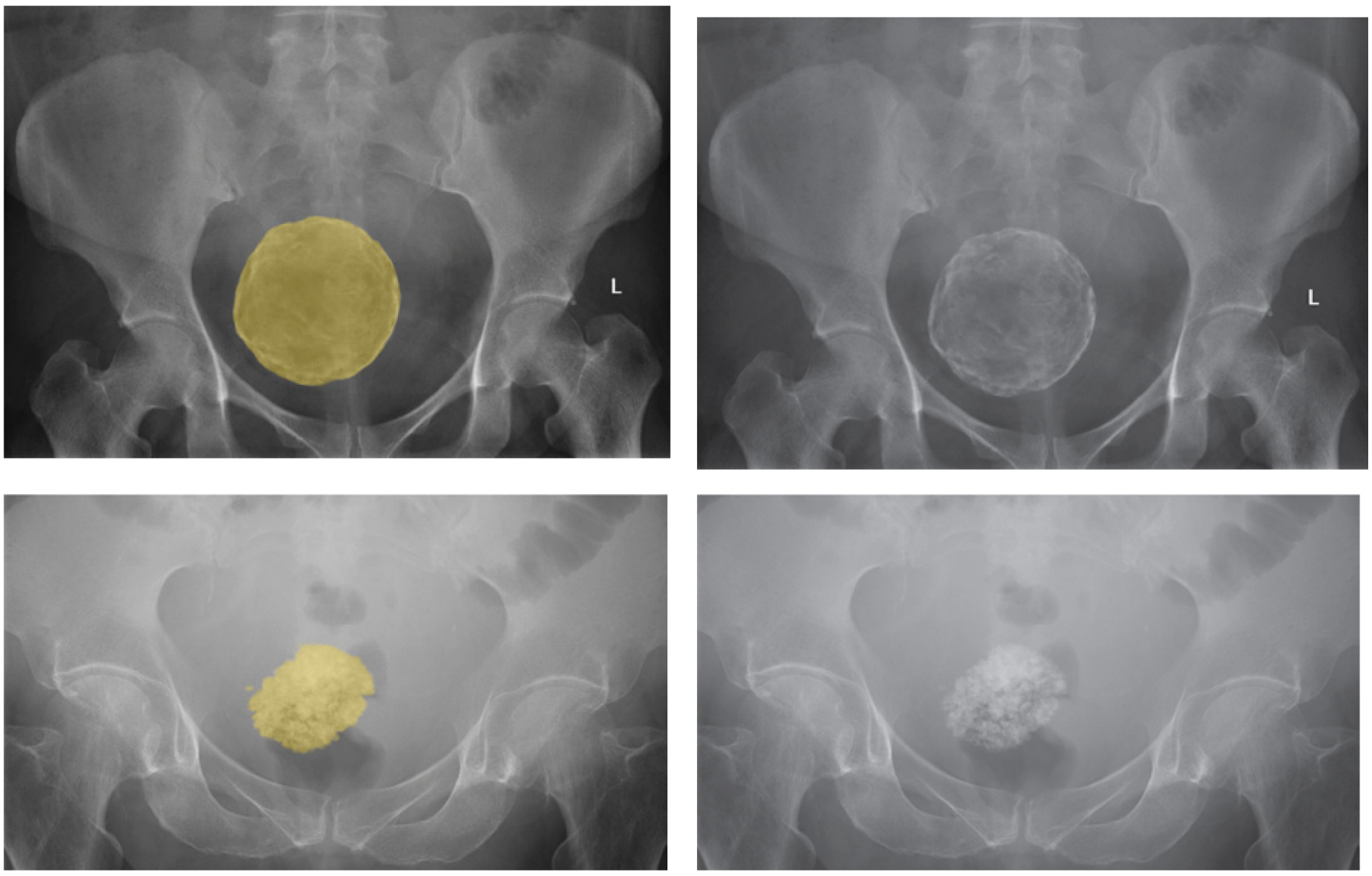

الصورة 92: يظهر زوجا الصور الشعاعية المتطابقة للبطن الأورام الليفية الرحمية المتكلسة. يوجد مناطق مدورة متكلسة واقعة بالحوض مع مناطق متكلسة غير منتظمة ضمنها. الأورام الليفية الرحمية مميزة باللون الأصفر.

تكلس البروستات

قد تتكلس غدة البروستات لدى الرجال كبار السن. يظهر على شكل تكلسات ناعمة أو خشنة في الحوض السفلي أسفل موضع المثانة البولية تماما. يتكلس جزء فقط من الغدة غالبا، وهي من الموجودات التي تشاهد بالصدفة.

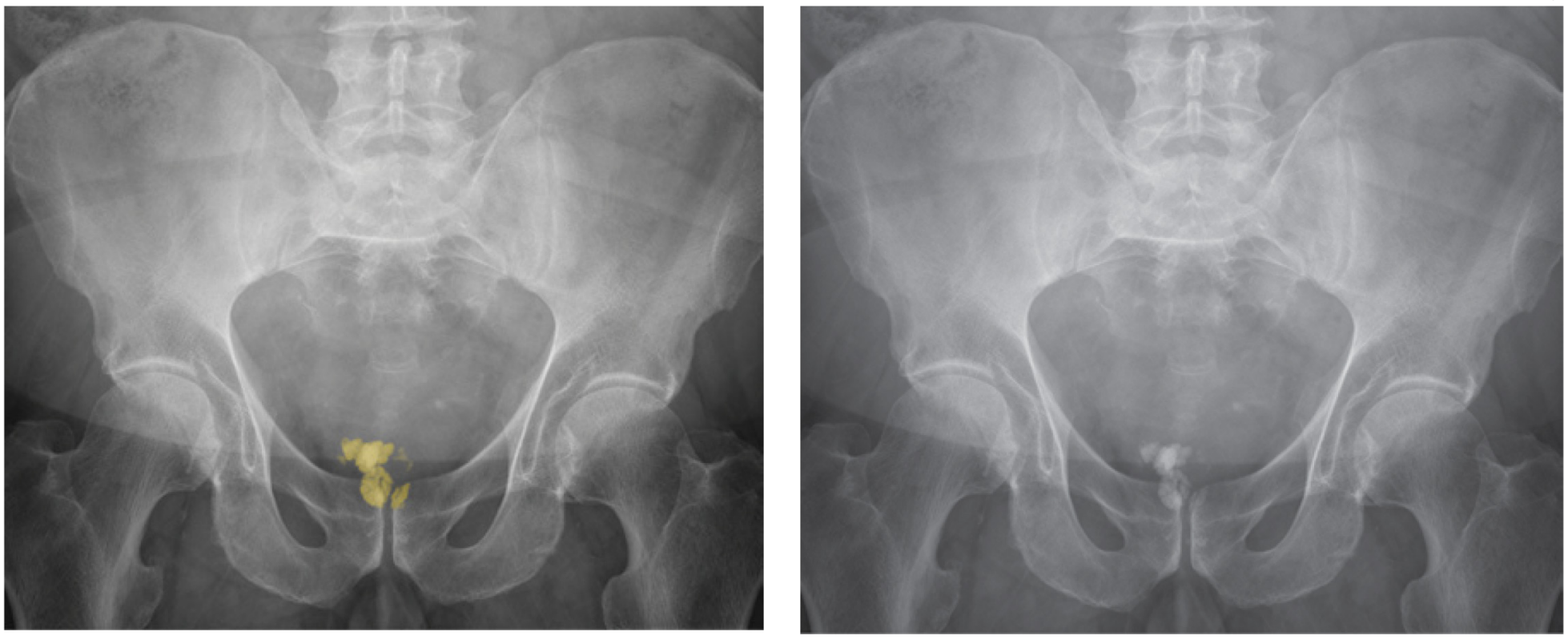

الصورة 93: تظهر الصورتان الشعاعيتان المتطابقتان تكلسا في غدة البروستات. هناك تكلس غير منتظم واقع في الحوض السفلي أسفل موضع المثانة. تظهر الصورة الشعاعية اليمنى التكلس في غدة البروستات مميزا باللون الأصفر.

تكلس الأبهر البطني (ذو القطر الطبيعي)

قد يتكلس جدار الأبهر (والشرايين الرئيسية الأخرى) لدى المرضى المسنين ومرضى السكري. ما يدل على عمليات للتصلب العصيدي الشرياني. ابحث عن المناطق الخطية للتكلس الواقعة على الخط المتوسط.

ملاحظة: قد يأخذ الأبهر البطني مسارًا متعرجا لدى المرضى المسنين.

الصورة 94: تظهر الصورتان الشعاعيتان المتطابقتان للبطن التكلس في جدار الشريان الأبهر البطني. هناك مناطق للتكلس الخطي تحدد الأبهر البطني والشرايين الحرقفية المشتركة والشرايين الحرقفية الخارجية والشرايين الحرقفية الداخلية الدانية. قطر الأبهر أقل من 2.5 سم؛ ولذلك هذه ليست أم دم أبهر بطني. يظهر التصوير الشعاعي الأيمن البنى الوعائية المتكلسة مميزة باللون الأحمر. (يمكنك أيضًا رؤية اثنين من الأورام الليفية الرحمية المتكلسة وتكلس الغضروف الضلعي.

C

تكلس الشريان الطحالي

الشريان الطحالي يعد بنية وعائية أخرى شائعة التكلس. يقع فوق الربع العلوي الأيسر وله شكل مميز مثل "التنين الصيني" الملتوي.

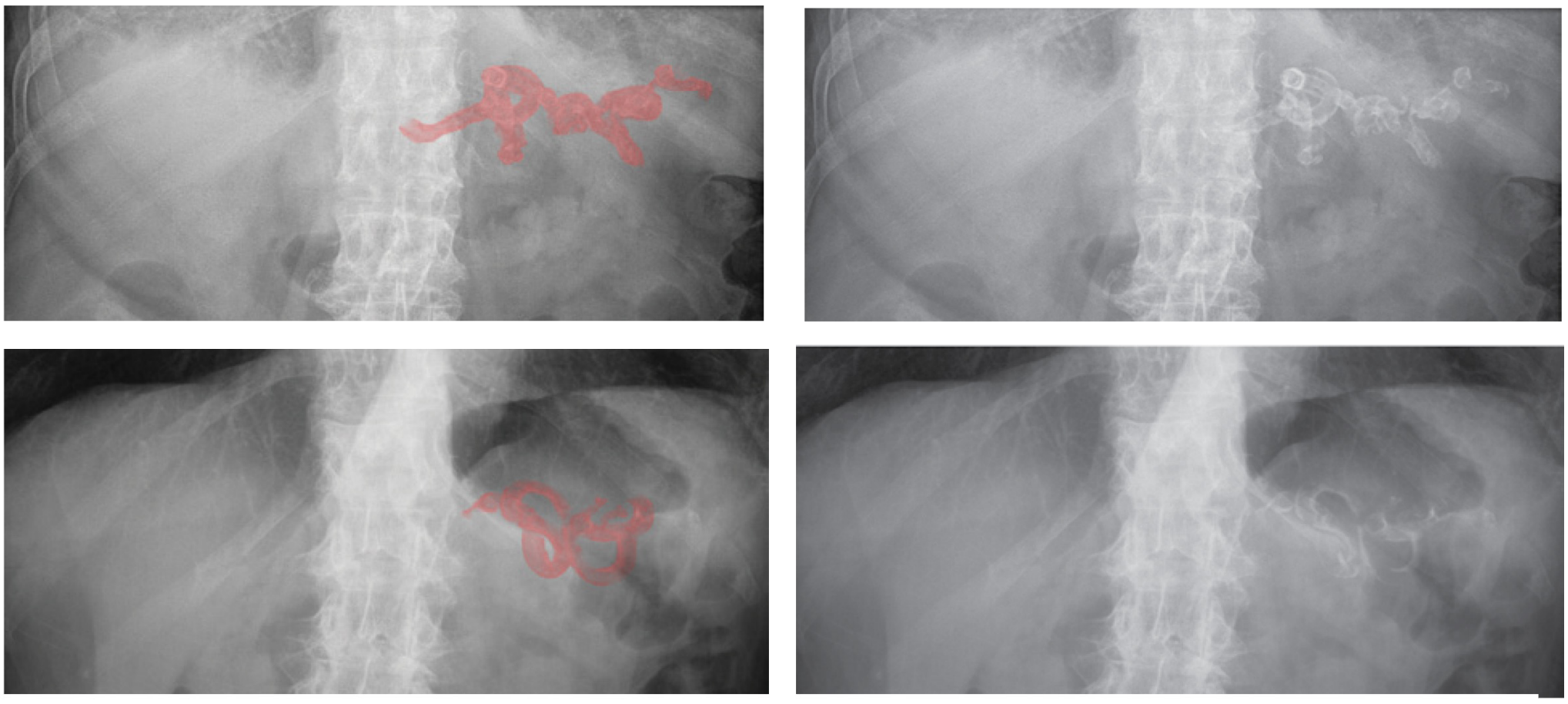

الصورة 95: يظهر زوجا الصور الشعاعية المتطابقة للبطن التكلس في جدار الشريان الطحالي. هناك مساحات من التكلس الخطي الواقعة فوق الربع العلوي الأيسر مع مظهر "التنين صيني" يحدد الشريان الطحالي. تظهر الصورتان الشعاعيتان اليمناوتان الشريان الطحالي المتكلس باللون الأحمر.

كسور الحوض - اختبار حلقات بولو الثلاث

يجب التحقق من الكسور إذا تضمنت الصورة الشعاعية الحوض. تعد أفضل طريقة للبحث عن الكسور هي اعتبار الحوض مكونًا من ثلاث حلقات:

1. حلقة الحوض: ترتبط عظام الحرقفة والاسك والعانة مع العجز بواسطة أربطة صلبة لتشكيل حلقة الحوض كبيرة.
2. حلقة العظام المحيطة بالثقبة السّدادية اليمنى
3. حلقة العظام المحيطة بالثقبة السّدادية اليسرى

الآن تخيل أن هذه الحلقات تعمل مثل ثلاث حلقات نعناع بولو كبيرة. ومن المستحيل كسر نعناع بولو من مكان واحد، حيث يجب أن ينكسر في مكانين على الأقل. لذلك إذا رأيت كسرًا في جزء واحد من الحلقة، فابحث عن الكسر الثاني (أو اختلال بالارتفاق العاني أو بالمفاصل العجزي الحرقفي). يكاد يستحيل وجود كسر كبير في مكان واحد فقط ولا يوجد آخر في مكان مقابل.

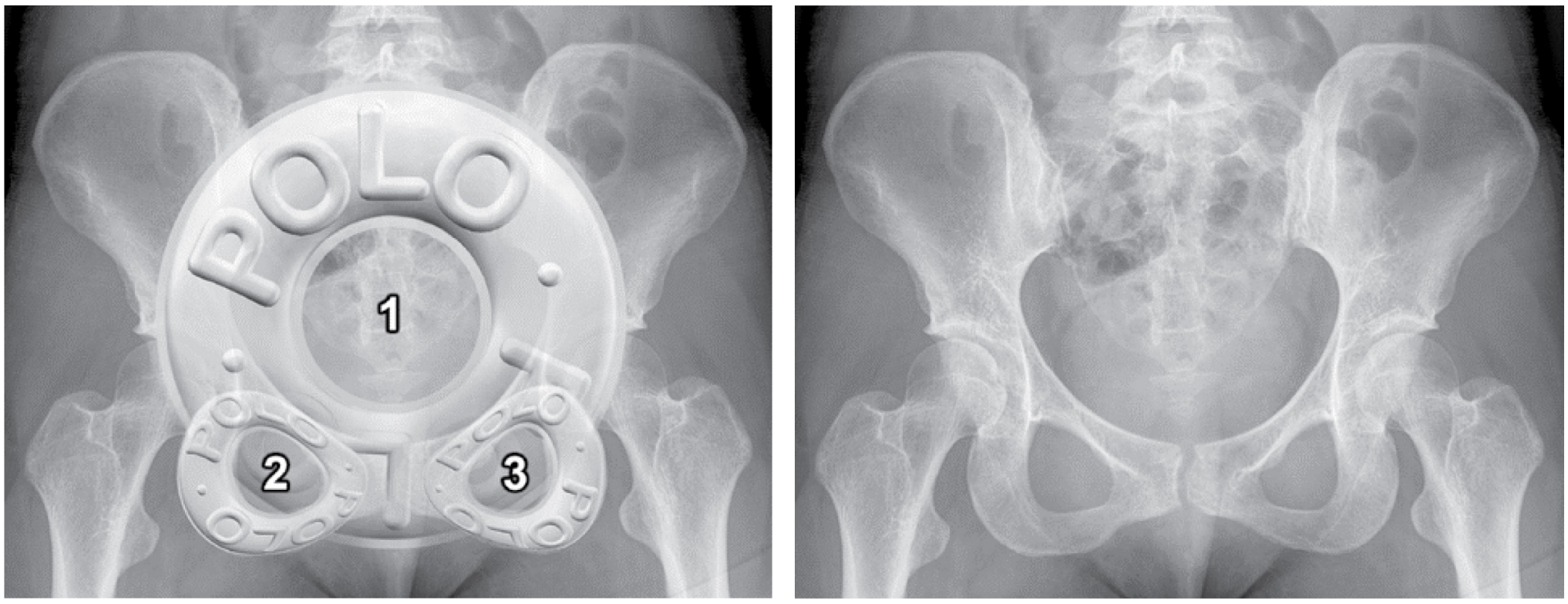

الصورة 96: تظهر الصورتان الشعاعيتان المتطابقتان الحوض الطبيعي المكون من حلقات بولو الثلاث. تظهر الصورة الشعاعية اليسرى حلقة الحوض (1)، وحلقة العظم المحيطة بالثقبة السدادية اليمنى (2) وحلقة العظم المحيطة بالثقبة السدادية اليسرى (3) المميزة بحلقات بولو.

مثال

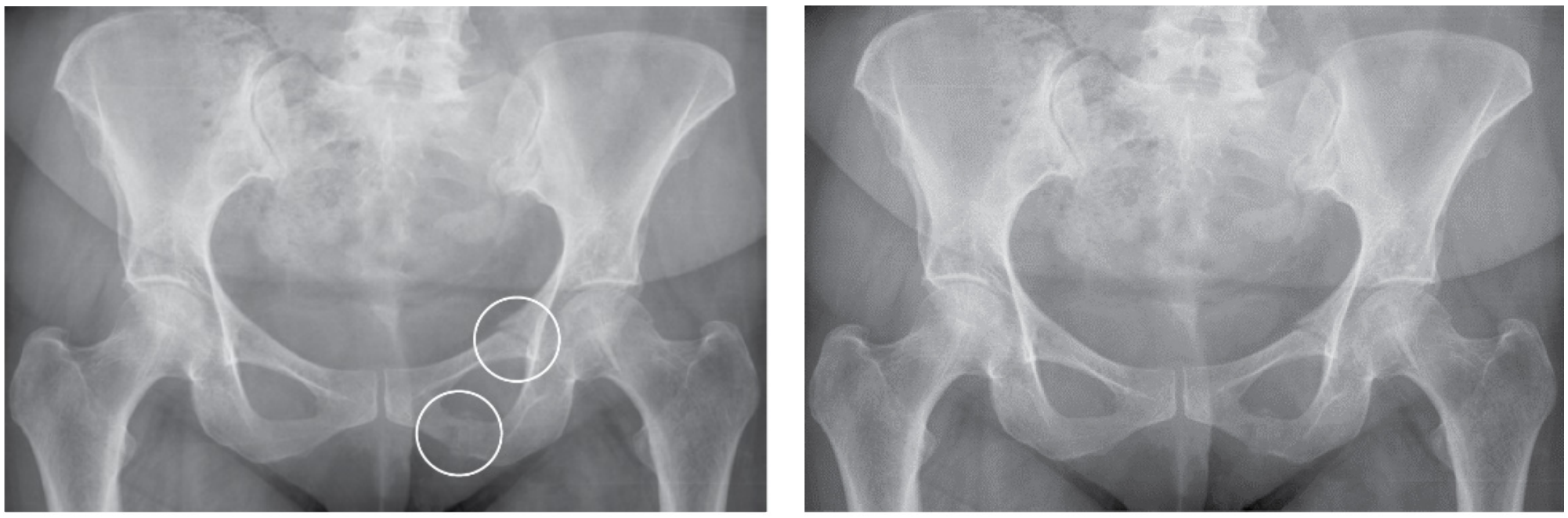

الصورة 97: تظهر الصورتان الشعاعيتان المتطابقتان للحوض كسور في فرعي العانة العلوية والسفلية ، والعظم الحرقفي الأيسر.
انكسرت حلقة العظم المحيطة بالثقبة السدادية اليسرى في مكانين مثل حلقة البولو. تسبب هذان الكسران في انفتاح حلقة الحوض الكبرى.
من المحتمل حدوث كسر آخر في حلقة الحوض الأكبر على الرغم من عدم رؤيته في هذه الصورة الشعاعية.
تظهر الصورة الشعاعية اليمنى الكسور معلمة بدائرة بيضاء.

دار سورية الفتاة
Young Syria Publisher

آفات العظام التصلبية والشفيفة

يمكن أن تحدث في أي مكان داخل الهيكل العظمي (الحوض، العمود الفقري.. إلخ).

الآفة التصلبية: منطقة غير طبيعية ذات **كثافة متزايدة** (بيضاء) داخل العظم. يوجد العديد من الأسباب لآفات العظام التصلبية بما في ذلك الأورام الخبيثة. تعد **نقائل البروستات** هو سبب شائع للآفات التصلبية المتعددة داخل الحوض أو العمود الفقري.

الآفة الشفيفة: منطقة غير طبيعية **منخفضة الكثافة** (سوداء) داخل العظم. يوجد تشخيص تفريقي واسع أيضا للآفة الشفيفة بما في ذلك الأورام الخبيثة.

> ملاحظة: ينصح باستشارة أخصائي الأشعة إذا كان هناك أي شك بشأن التشخيص المحتمل.

مثال على آفة عظام تصلبية

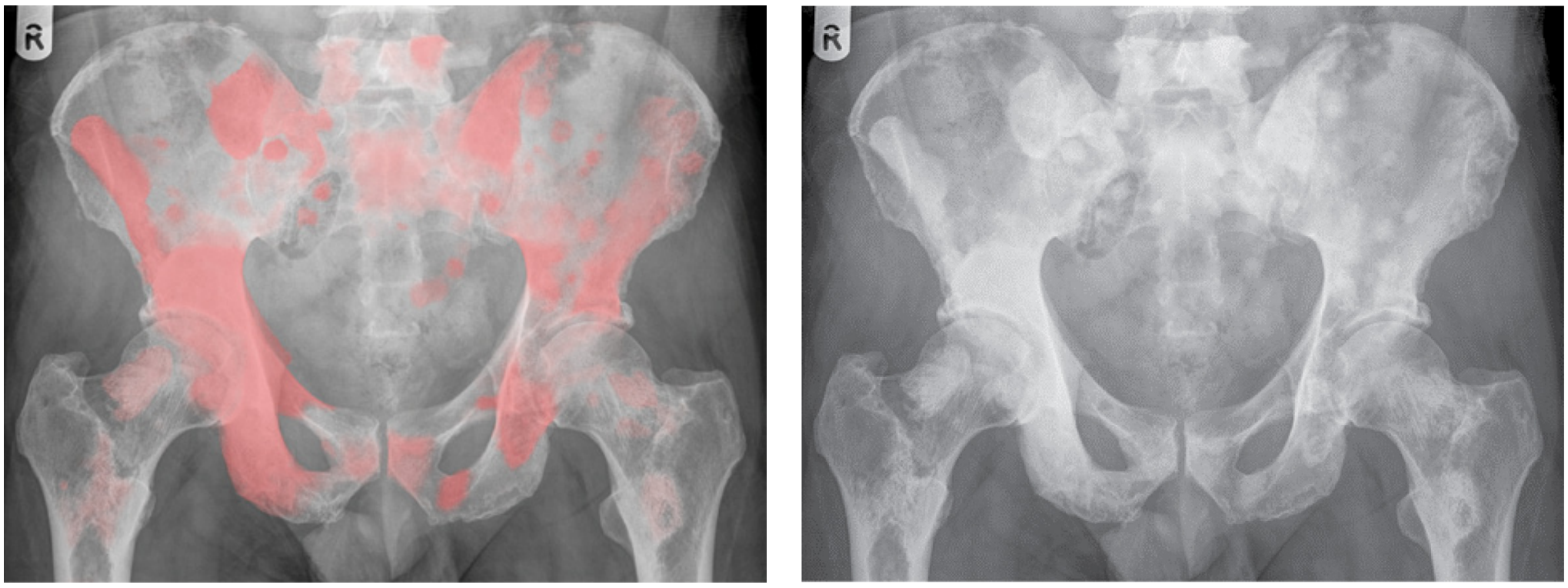

الصورة 98: تظهر الصورتان الشعاعيتان المتطابقتان للحوض العديد من آفات العظام التصلبية. هناك مناطق متعددة ذات كثافة متزايدة في جميع أنحاء الحوض. في هذا المريض المسن ذكر السبب الأكثر احتمالا هو انتقالات من البروستات. تظهر الصورة الشعاعية اليمنى الآفات المتصلبة مميزة باللون الأحمر.

D

مثال على آفة عظمية شفيفة

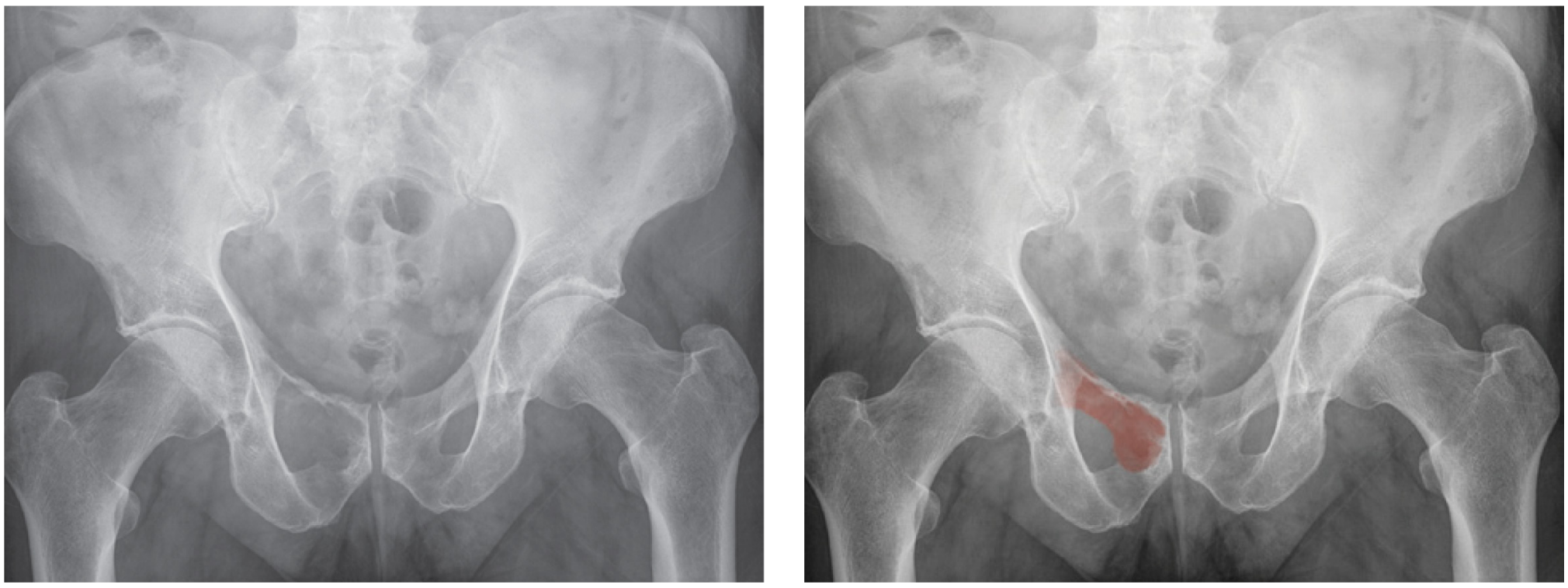

الصورة 99: تظهر الصورتان الشعاعيتان المتطابقتان للحوض آفة عظمية شفيفة. يمكنك أن ترى منطقة شفيفة غير محددة في عظم العانة الأيمن إذا قارنت بين الجانبين الأيسر والأيمن؛ إضافة فقدان المظهر الطبيعي للعظام الكثيفة. في هذه الحالة كانت الآفة الواضحة عبارة انتقالات لورم خبيث. يظهر التصوير الشعاعي الأيمن الآفة الواضحة المميزة باللون الأحمر.

أمراض العمود الفقري

من المهم أن تتذكر التمعن بعناية في العمود الفقري بصورة الأشعة البطنية.

ما الذي يجب البحث عنه بها؟

- **ارتفاع أجسام الفقرات:** يجب أن يكون ارتفاع أجسام الفقرات متماثل تقريبا. ابحث عن جسم فقري يبدو أقصر من أجسام الفقرات الأخرى الموجودة أسفله. قد يشير نقص طول الجسم الفقري إلى وجودكسر انضغاطي في العمود الفقري. لا يمكن معرفة ما إذا كان الكسر حادًا أو مزمنًا باستخدام التصوير الشعاعي العادي غالبا.

أمثلة

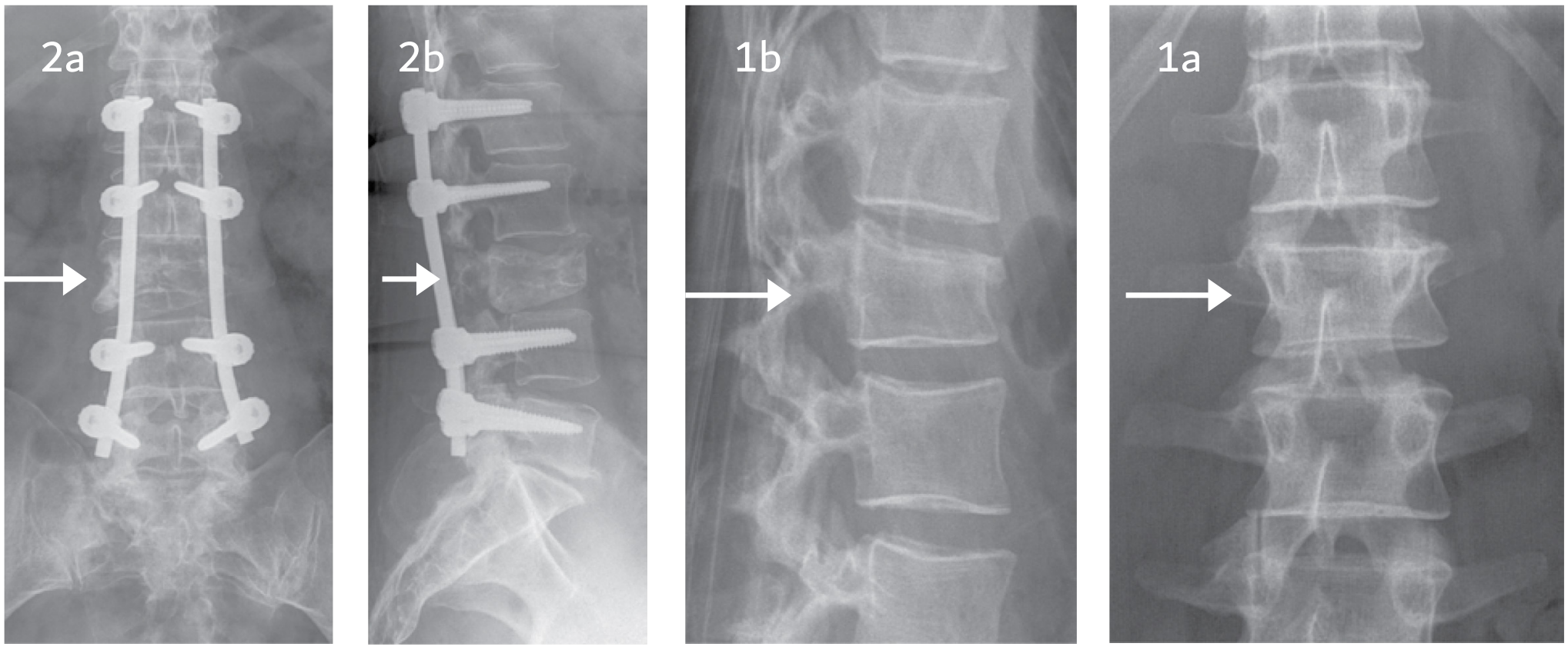

الصورة 100: تظهر الصور الشعاعية 1a (الأمامية الخلفية AP) و 1b (الجانبية L) للعمود الفقري القطني مثالاً لكسر ضغطي إسفيني على جسم الفقرة قطنية الثانية L2 (سهم أبيض) عند مقارنتها بالفقرات أعلاها وأدناها. تظهر الصور الشعاعية 2a (الأمامية الخلفية AP) و 2b (الجانبية L) للعمود الفقري القطني مثالًا لدى نفس المريض لكسر ضغطي في جسم الفقرة L3. لاحظ كيف يكون هناك فقدان لارتفاع في الجسم الفقري L3 (السهم الأبيض) عند مقارنته بالفقرات أعلى وأسفل. هناك أيضًا زرع معدني في العمود الفقري في الموقع لتوفير الدعم الميكانيكي للعمود الفقري القطني على جانبي الكسر.

- **المحاذاة:** يجب أن يبدو العمود الفقري مستقيماً. إذا كان العمود الفقري منحنيًا إلى الجانب الأيسر أو الأيمن، فقد يكون المريض مصابا بالجنف.

الصورة 101: صورة شعاعية لمريض مصاب بالجنف القطني الصدري. ينحني العمود الفقري الصدري القطني مع التقعر باتجاه اليمين.

D

- **السويقات:** تأكد من أن ترى سويقة من كل جهة لجميع الفقرات الموجودة على الصورة. قد يشير عدم رؤية السويقة إلى آفة عظمية مخربة (مثل ورم خبيث) سببت تآكل وعدم رؤية السويقة. قد تشير كثافة السويقة غير الطبيعية إلى آفة عظام تصلبية (مثل ورم خبيث).

الصورة 102: رسم تخطيطي للفقرات كما ترى من الأعلى مع كل من السويقات اليسرى واليمنى باللون الأصفر.

مثال

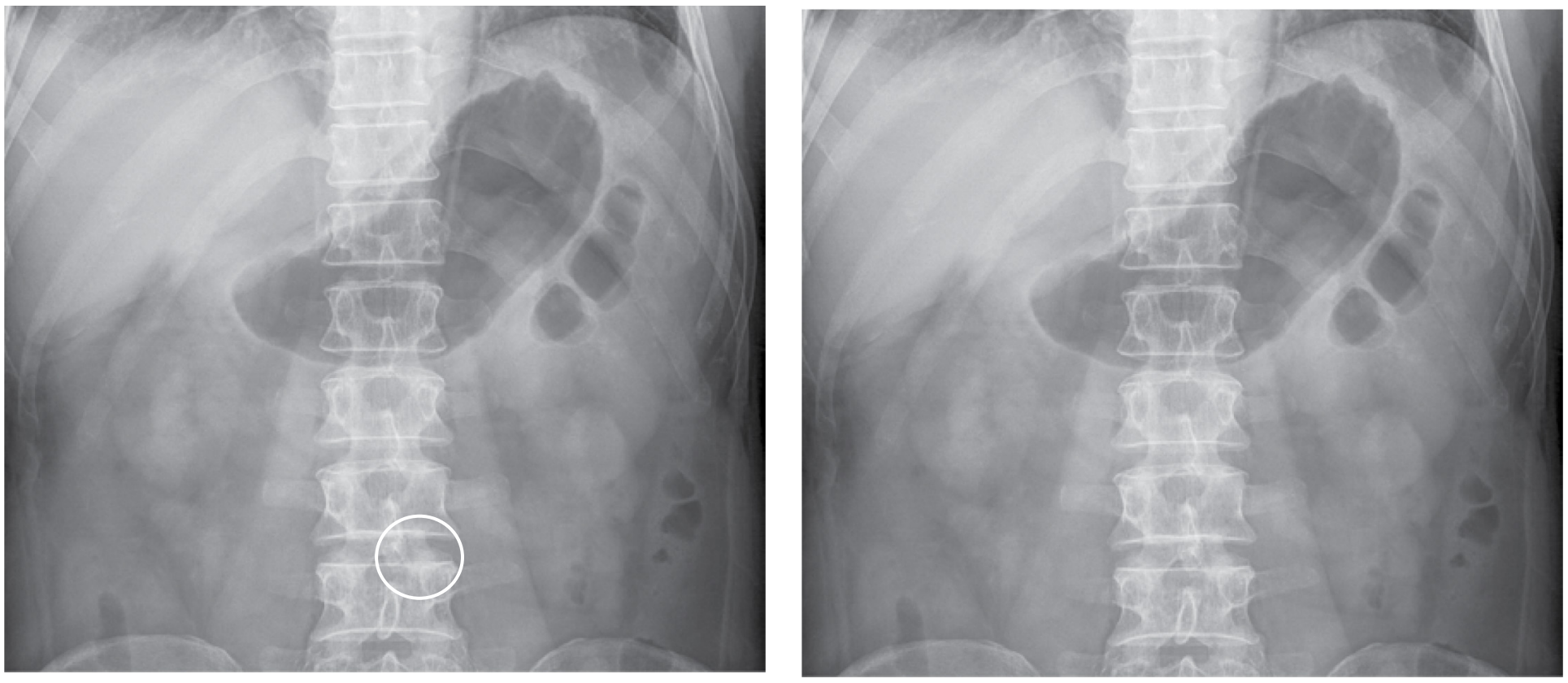

الصورة 103: تظهر الصورتان الشعاعيتان المتطابقتان للبطن غياب سويقة الفقرة القطنية الثالثة L3 اليسرى بسبب التخريب الناتج عن النقائل الشوكية. لم يعد الشكل البيضاوي الطبيعي الكثيف للعنق الأيسر من الفقرة القطنية الثالثة L3 ظاهرا على الصورة. تظهر الصورة الشعاعية اليمنى الشعاعي الأيمن سويقة مفقودة مكان الدائرة البيضاء.

- **الخيزران الفقري Bamboo spine** يظهر لدى مرضى التهاب الفقار اللاصق. يعاني المرضى من تعظم الأربطة بين وفوق الشوك والناتئ العظمي الرباطي الهامشي مسببة اندماج (التصاق) في الفقرات. يشار إلى المظهر الناتج باسم " الخيزران الفقري ".

مثال

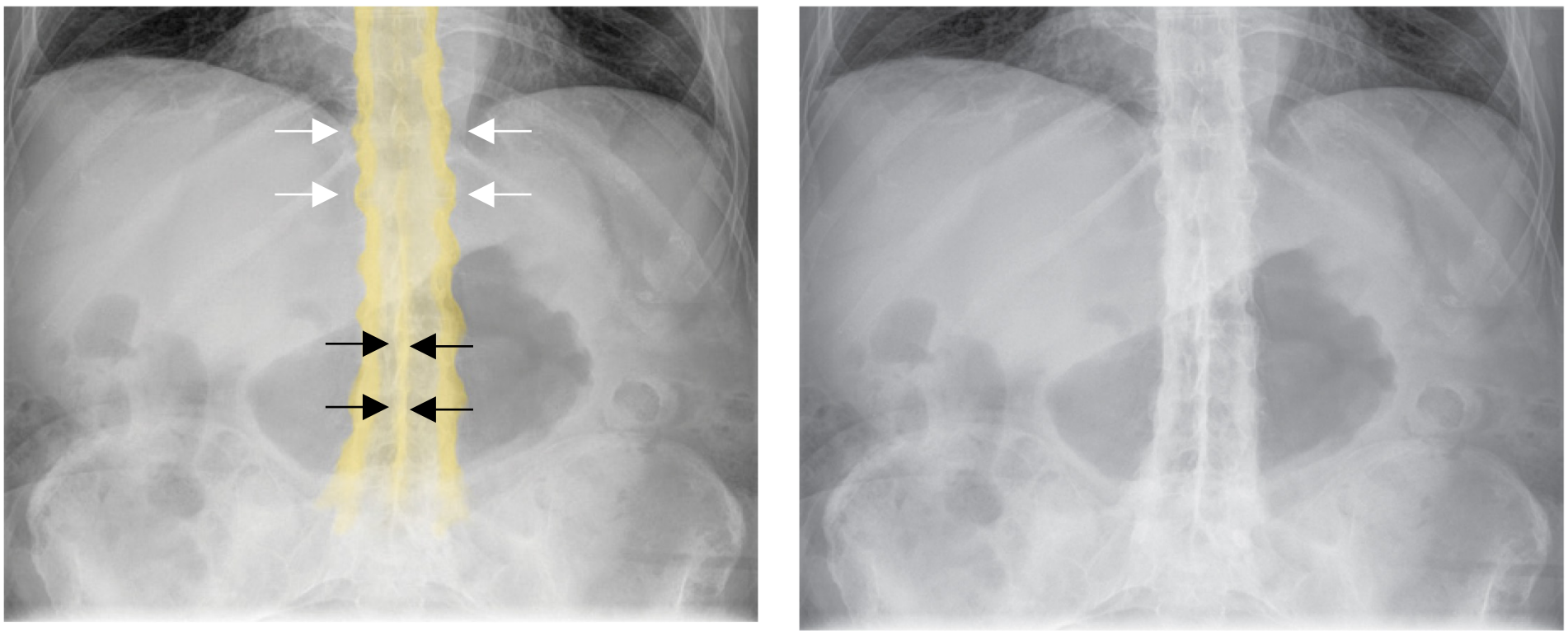

الصورة 104: تظهر الصورتان الشعاعيتان المتطابقتان للبطن " الخيزران الفقري" في مريض مصاب بالتهاب الفقار اللاصق. هناك خط عمودي كثيف في الخط المتوسط ناجم عن تعظم الأربطة بين وفوق الشوك (السهام السوداء)، وهناك انصهار (التصاق) للفقرات عن طريق الناتئ الرباطي الهامشي (السهام البيضاء). وهذا يعطي المظهر العام للعمود الفقري الذي يشبه إلى حد ما عصا الخيزران. تُظهر الصورة الشعاعية اليمنى "عمود الخيزران الفقري" باللون الأصفر.

ضخامة الأعضاء الصلبة (المصمتة)

قد ينتج عن زيادة الحجم الكلي لأحد الأعضاء الصلبة أو بسبب وجود ورم كبير في البطن. عادة يكتشف صدفة في التصوير الشعاعي للبطن حيث يعتبر التصوير بالأمواج فوق الصوتية الفحص الأولي لكتل البطن. يمكن أن تزيد الأشعة السينية في البطن احتمال تضخم الأعضاء الصلبة، ولكن لا يمكن تمييزها. الأسباب الشائعة لتضخم الأعضاء الصلبة هي كما يلي:

- الأعضاء الصلبة
  - ضخامة الكبد
    - فص ريدل: تبارز سفلي للفص الأيمن للكبد شبيه باللسان. وهو اختلاف تشريحي طبيعي يظهر لدى حوالي 17 ٪ من السكان.
  - ضخامة الطحال
- ورم:
  - كتلة كلوية (مثل كيسة كلوية كبيرة أو خباثة كلوية)
  - كتلة حوضية (مثل كيس المبيض كبيرة أو خباثة بالمبيض)

العلامات الإشعاعية:

- كثافة الأنسجة الرخوة الكبيرة (رمادي فاتح)
- انزياح عرى الأمعاء بسبب الكتلة
- يعطي الموقع في كثير من الأحيان فكرة عن الأصل:
  - الربع العلوي الأيمن: الكبد والكلية اليمنى
  - الربع العلوي الأيسر: الطحال، الكلية اليسرى، المعدة مليئة بالسوائل
  - أسفل البطن: المبايض، الرحم، المثانة المتوسعة

مثال 1

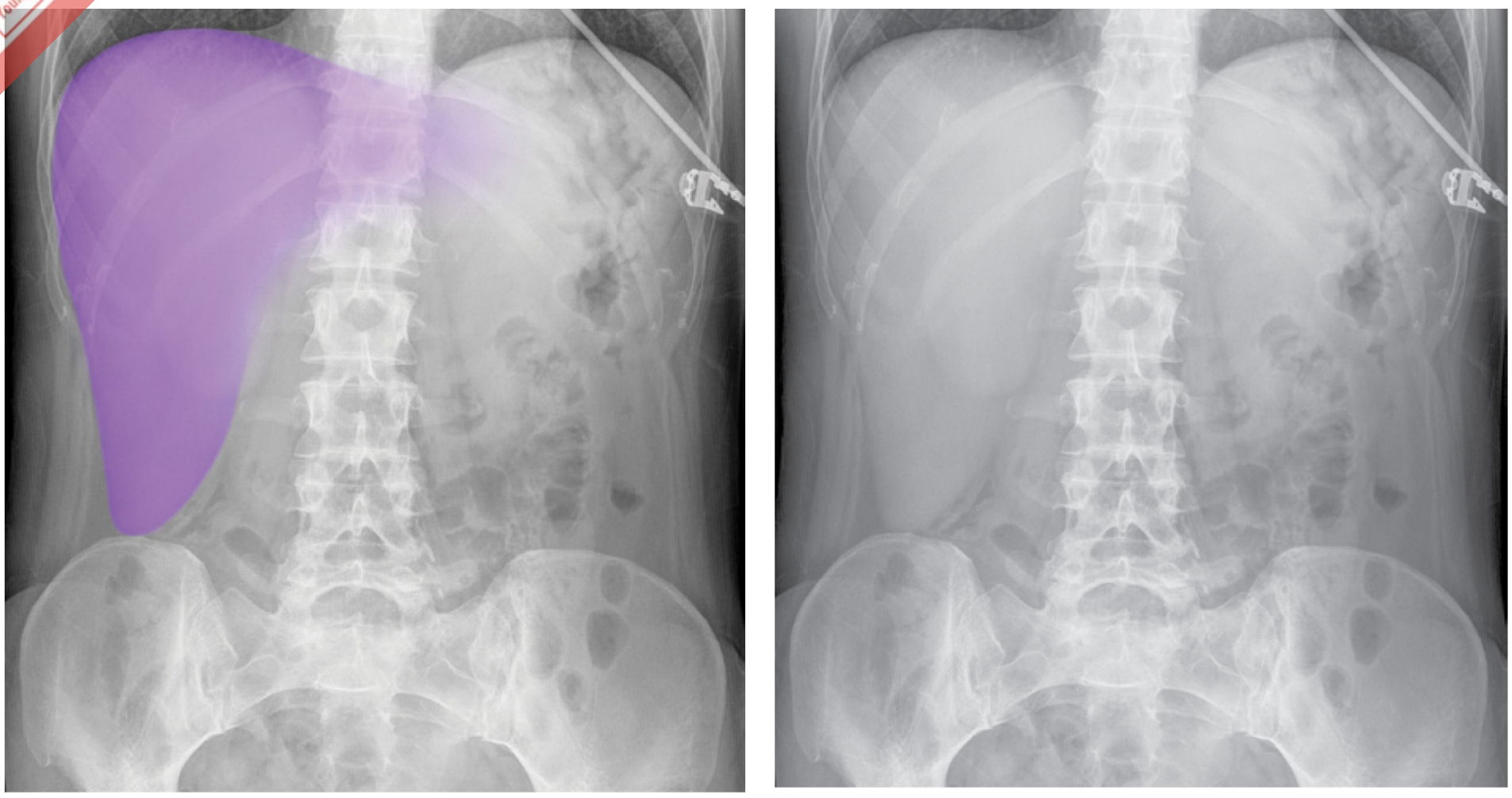

الصورة 105: تظهر الصورتان الشعاعيتان المتطابقتان للبطن فص ريدل (تفاوت طبيعي). يتضخم الفص الأيمن للكبد ويمتد للأسفل. تظهر الصورة الشعاعية اليمنى الكبد المتضخم مميزا باللون الأرجواني. (يمكنك أيضًا رؤية مسرى ال ECG أو Lead في الربع العلوي الأيسر).

D

دار سورية الفتاة Young Syria Publisher

مثال 2

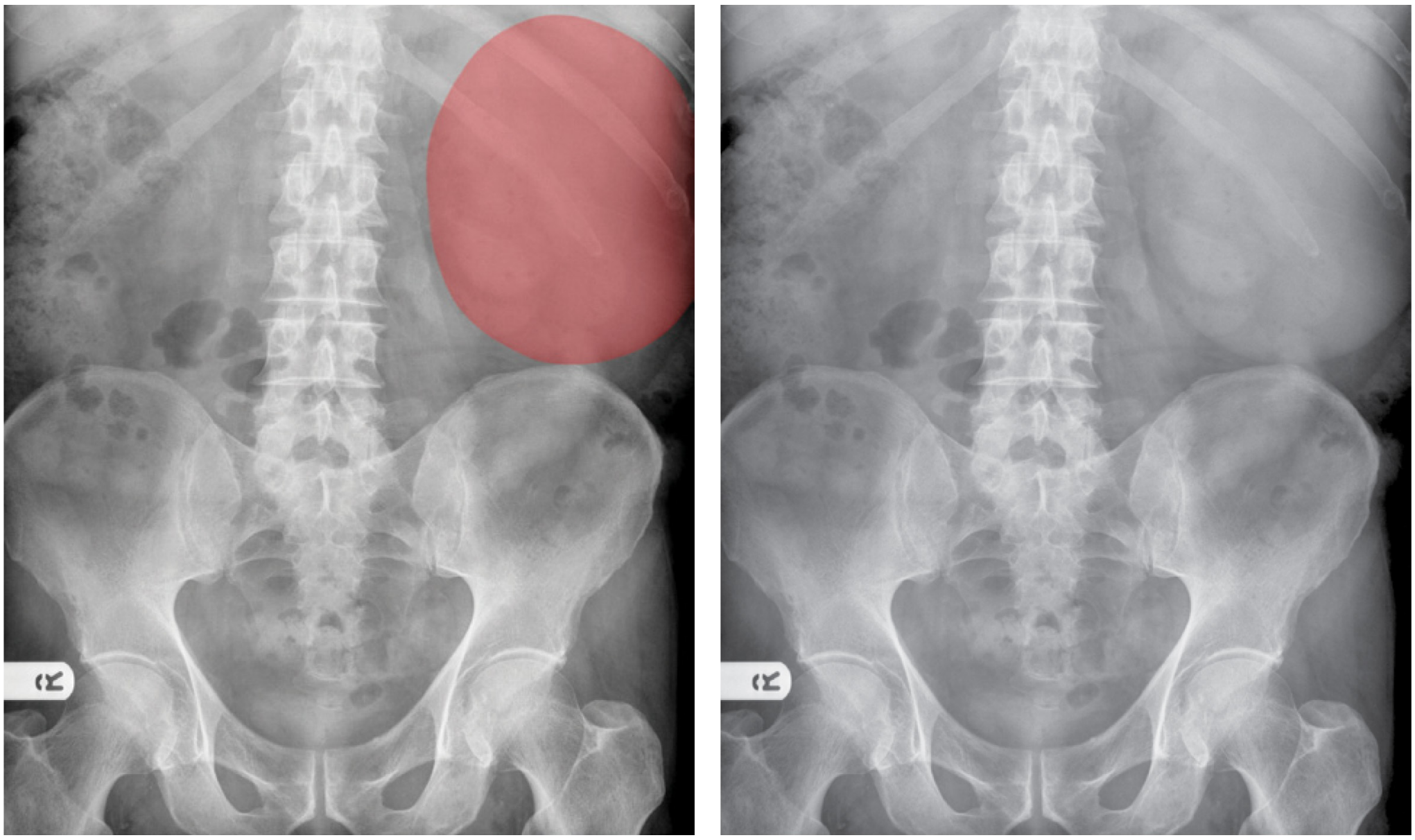

الصورة 106: تظهر الصورتان الشعاعيتان المتطابقتان للبطن كتلة كبيرة من الأنسجة الرخوة في المنطقة القطنية اليسرى. هناك كثافة نسيج رخو دائرية في منطقة الكلية اليسرى. في هذه الحالة كان السبب المستبطن هو كيسة كلوية كبيرة. يظهر التصوير الشعاعي الأيمن كتلة الأنسجة الرخوة مميزة باللون الأحمر.

مثال 3

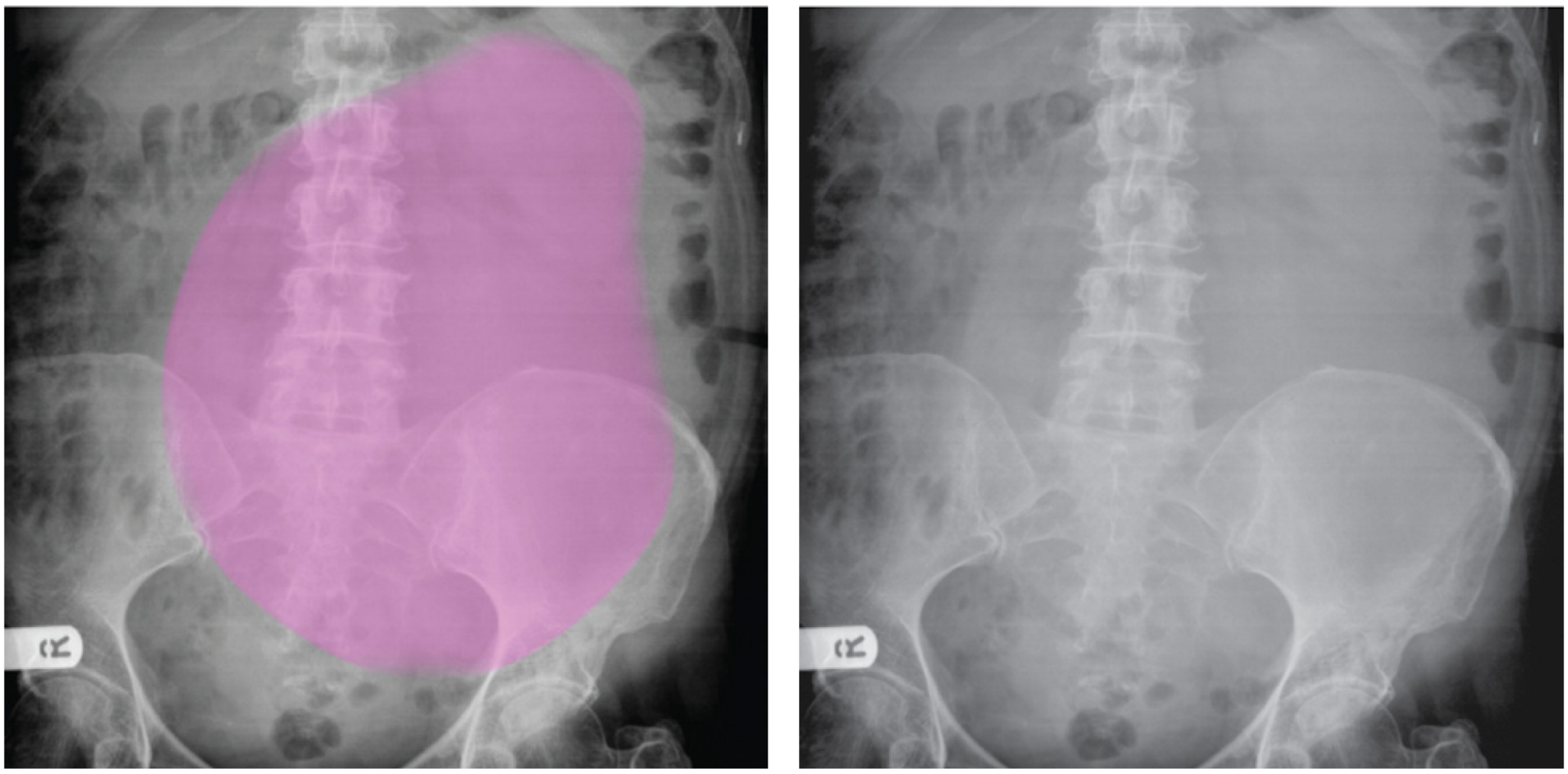

الصورة 107: تظهر الصورتان الشعاعيتان المتطابقتان للبطن كتلة كبيرة من نسيج رخو في الحوض/ مركز البطن. هناك كثافة كبيرة من الأنسجة الرخوة تنشأ من الحوض وتمتد إلى الربع العلوي الأيسر، وتقوم بإزاحة عرى الأمعاء المحيطة بها إلى حافة الصورة الشعاعية. في هذه الحالة فإن السبب المستبطن هو كيسة مبيض كبيرة. تظهر الصورة الشعاعية اليمنى كتلة البطن الكبيرة بالحوض ومركز البطن مميزة باللون الوردي.

الأدوات الجراحية والطبية (علاجية المنشأ):

يمكن رؤية الأدوات والأنابيب المعدنية وغيرها من الأدوات المستخدمة بالجراحة ضمن البطن بشكل شائع. ويعتبر تمييز هذه الأشياء ضروري لمساعدتك على اكتشاف مشكلة المريض.

المشابك Clips/ الغرز Staples/القطب الجراحية:

تعتبر المشابك والمفاغرات الجراحية من الموجودات الشائعة على الصورة الشعاعية للبطن، ومن الهام تمييز الاختلافات فيما بينها:

أمثلة عن مشابك استئصال مرارة

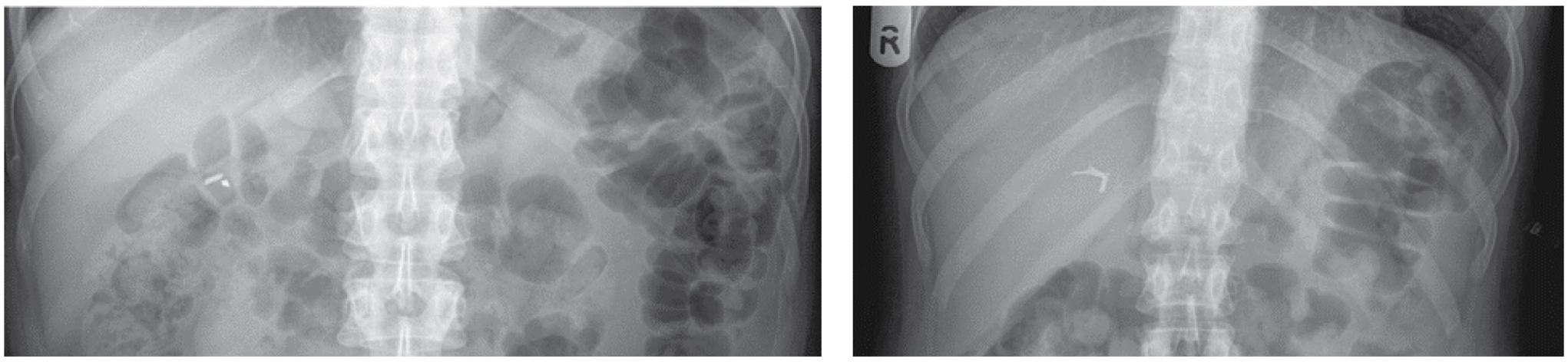

الصورة 108: تظهر الصورتان الشعاعيتان المختلفتان مشابك من عملية استئصال مرارة متوضعة في الربع العلوي الأيمن في منطقة المرارة، وهذه حالة شائعة جدا نظرا لشيوع عمليات استئصال المرارة. عادة نلاحظ 3 مشابك لكن يمكن رؤية عدد أكبر من ذلك.

أمثلة عن مشابك تعقيم البوقين

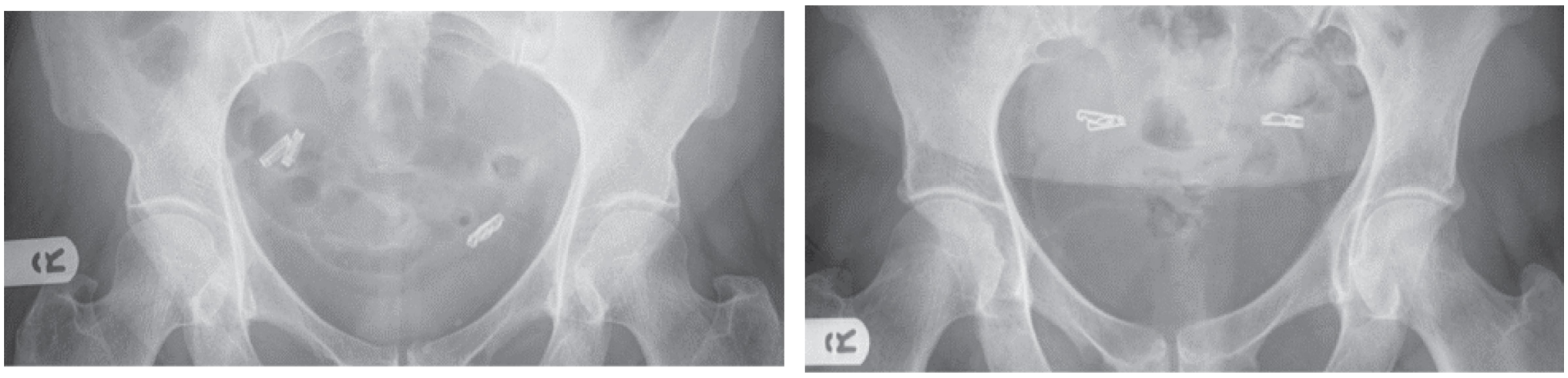

الصورة 109: تُظهر الصورتان الشعاعيتين المختلفتين مشابك تعقيم أنثوية متوضعة في الحوض. تبدو هذه المشابك على الصورة بمظهر مميز. عادة نلاحظ مشبك واحد أو اثنين (واحد لكل بوق). تهاجر غالبا هذه المشابك مع مرور الوقت؛ إذ يمكن رؤيتها في مكان آخر ضمن البطن (تحت الكبد مثلا) ولا نعتبر ذلك بمشكلة.

مثال عن مشابك استئصال كبد

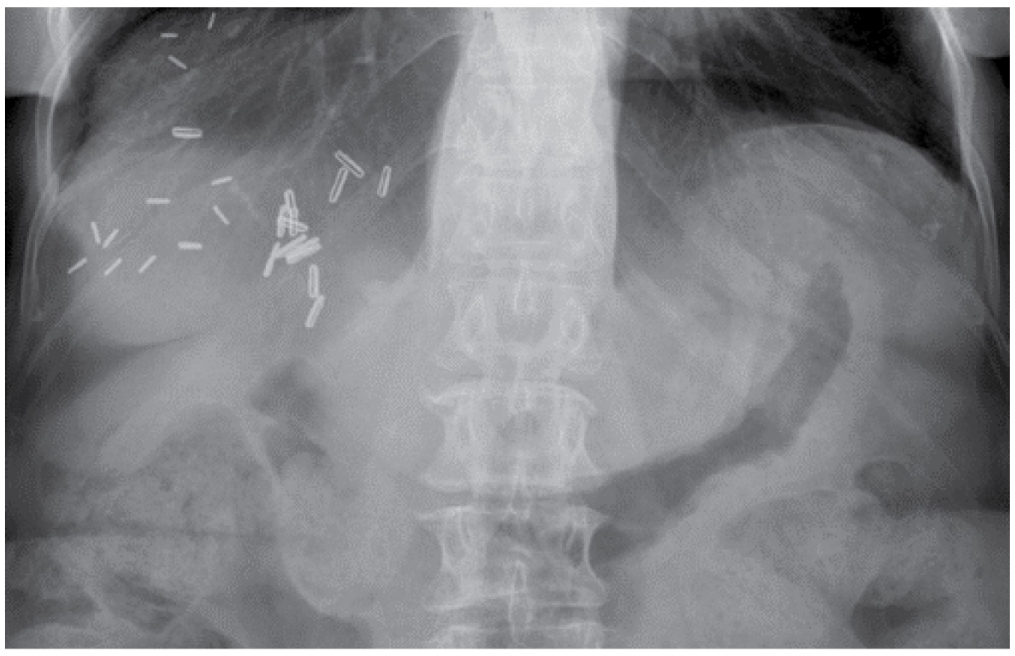

مثال عن الغرز الجراحية

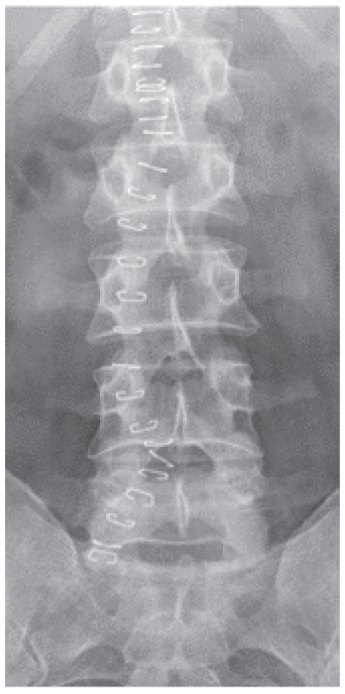

الصورة 110: تُظهر الصورة الشعاعية غرز جراحية متوضعة على الخط الناصف بعد عملية حديثة لفتح البطن على الخط الناصف بجدار البطن الخارجي.

الصورة 111: تظهر الصورة الشعاعية عدة مشابك جراحية متوضعة في الربع العلوي الأيمن

مثال عن مشابك فتق

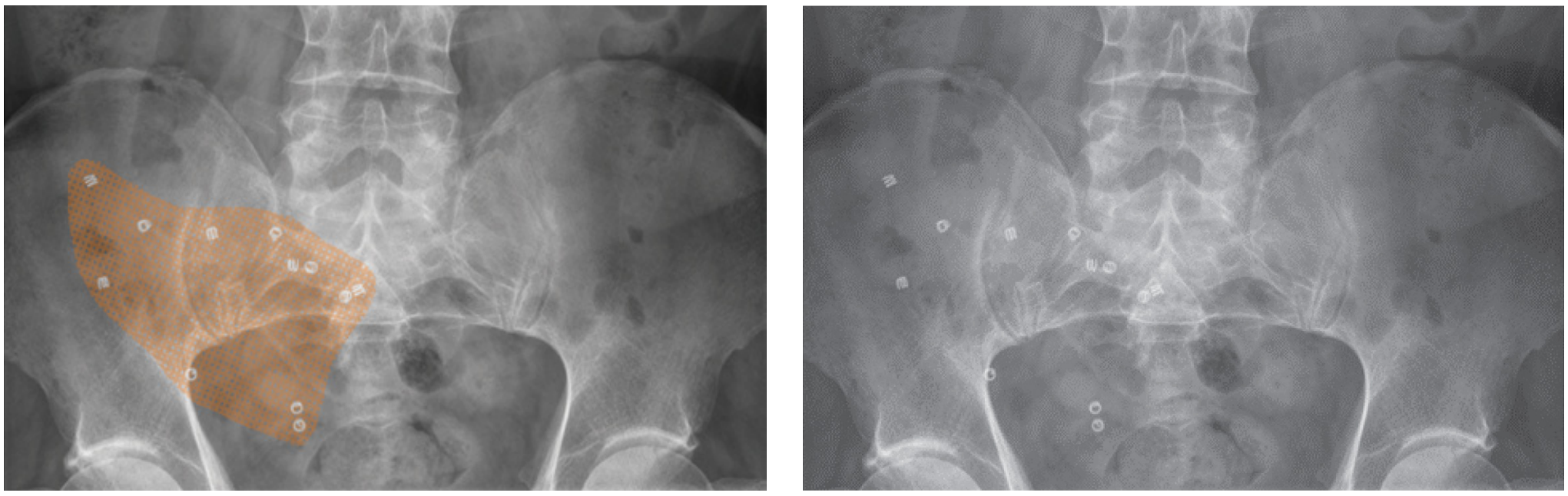

الصورة 112: تظهر الصورتان المتطابقتان الشعاعيتان دليل على إصلاح فتق إربي أيمن. نلاحظ عدة مشابك ملتفة حلزونية متوضعة في الحفرة الحرقفية اليمنى. يشير مظهر هذه المشابك الصغيرة إلى مكان إصلاح فتق سابق. تثبت هذه المشابك شبكة جراحية على الوجه الداخلي لجدار البطن لتغطي مناطق الضعف وتمنع حدوث فتق. لا تظهر الشبكة عادة على الصورة الشعاعية البطنية. يشير اللون البرتقالي في الصورة الشعاعية اليمنى إلى الموقع التقريبي لشبكة إصلاح الفتق.

أمثلة عن مفاغرات أمعاء جراحية

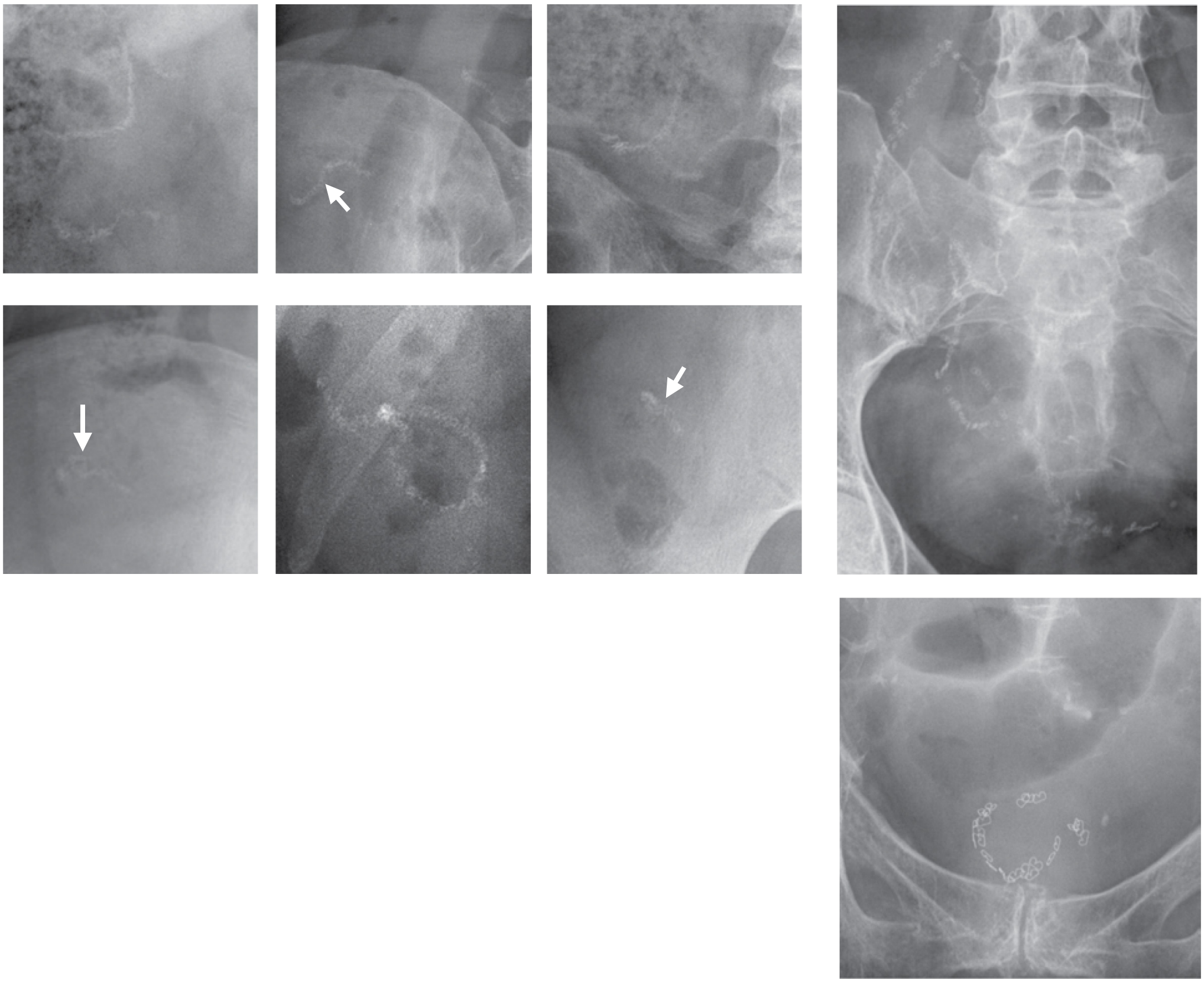

الصورة 113: تظهر لدينا 8 صور شعاعية مختلفة لمفاغرات معوية. يعتبر تمييزها صعباً لكونها صغيرة جدا ومنخفضة الكثافة. وتظهر كخط مجعد مؤلف من عدة مشابك صغيرة يشير إلى موقع المفاغرة المعوية. تمت الإشارة إلى المفاغرات المعوية بأسهم بيضاء في بعض الصور لصعوبة تمييزها.

قثطرة بولية:

هي **أنبوب مرن مجوف** نقوم بإدخاله إلى المثانة عبر الإحليل ليصرف البول من المثانة. يشيع ويسهل تمييزها لموقعها التقليدي في الحوض السفلي وذروتها الموجهة لموقع المثانة البولية. يوجد عادة خط ظليل للأشعة على طول أنبوب القثطرة ، فتصبح بذلك قابلة للرؤية بالأشعة السينية. لا يمكن تمييز بالون القثطرة البولية المنفوخ لأنه يمتلئ بالماء الذي يتميز بكثافة مماثلة لكثافة البول.

مثال:

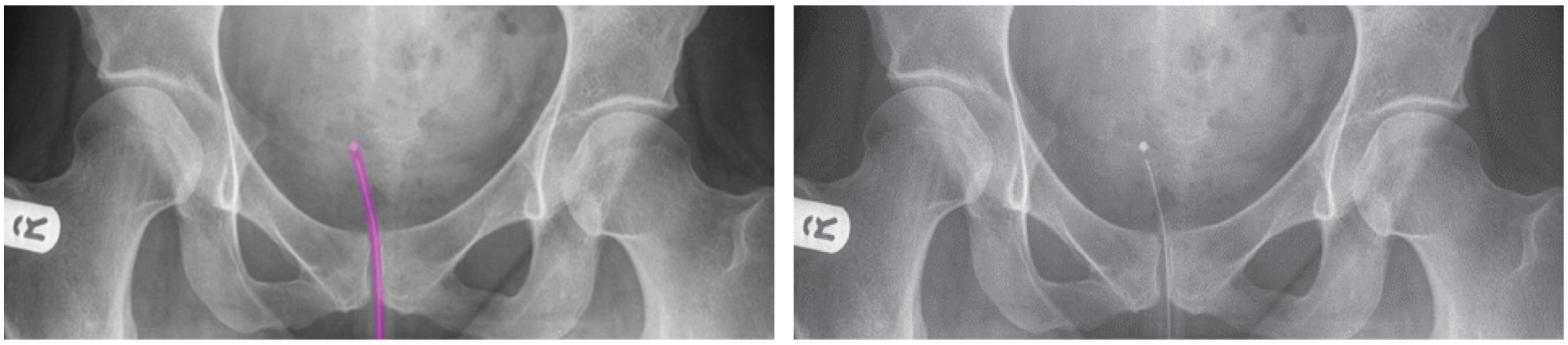

الصورة 114: تظهر الصورتان الشعاعيتان المتطابقتان للبطن قثطرة بولية بالموقع. نلاحظ أنبوب ضمن الحوض السفلي مع ذروته الموجهة نحو موقع المثانة البولية. يشير اللون البنفسجي في الصورة الشعاعية اليمنى إلى القثطرة البولية.

قثطرة فوق عانية:

هي أنبوب مرن مجوف نقوم بإدخاله إلى المثانة عبر شق على جدار البطن الأمامي. مظهرها الشعاعي يشبه المظهر الشعاعي للقثطرة البولية الطبيعية. لكن نميز بينهما برؤية القثطرة فوق العانية عندما تدخل المثانة من الأعلى عكس القثطرة الطبيعية التي تدخلها من الأسفل.

مثال

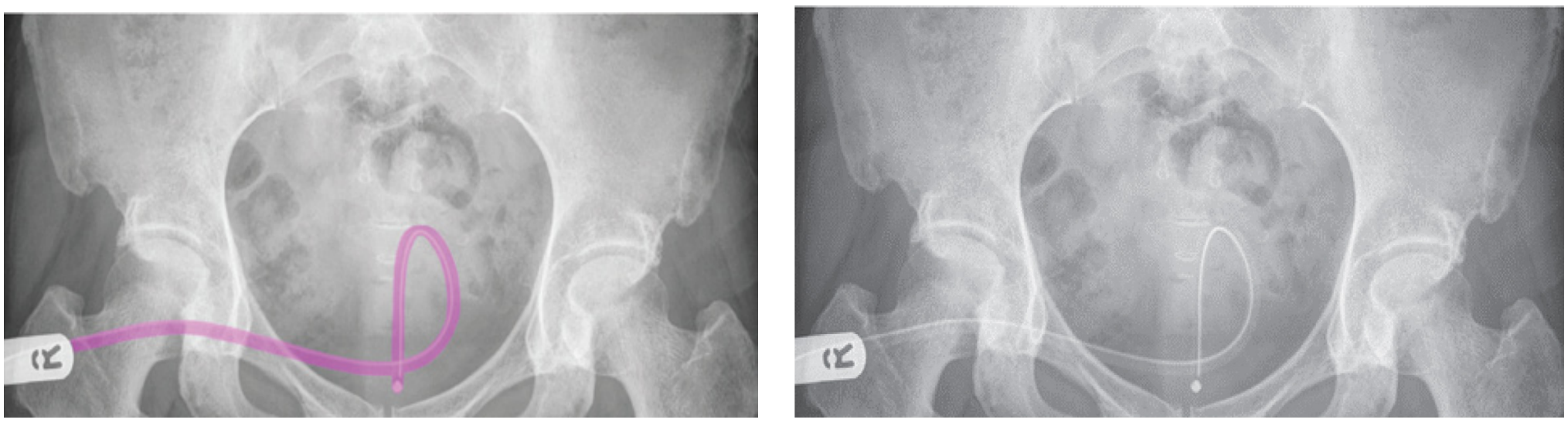

الصورة 115: تظهر الصورتان الشعاعيتان المتطابقتان للبطن قثطرة فوق عانية. نلاحظ وجود أنبوب أعلى الحوض السفلي، ذروته متجهة للأسفل. يشير اللون البنفسجي في الصورة الشعاعية اليمنى إلى القثطرة فوق العانية.

الأنبوب الأنفي المعدي (NG) والأنبوب الأنفي الصائمي (NJ):

الأنبوب الأنفي المعدي (NG tube) هو أنبوب بلاستيكي ندخله من الأنف إلى المريء ليصل إلى داخل المعدة في النهاية يستخدم الأنبوب الأنفي المعدي في التغذية قصيرة الأمد وإعطاء الأدوية وشفط محتويات المعدة (مثال: تخفيف ضغط الانسداد المعوي).

مثال:

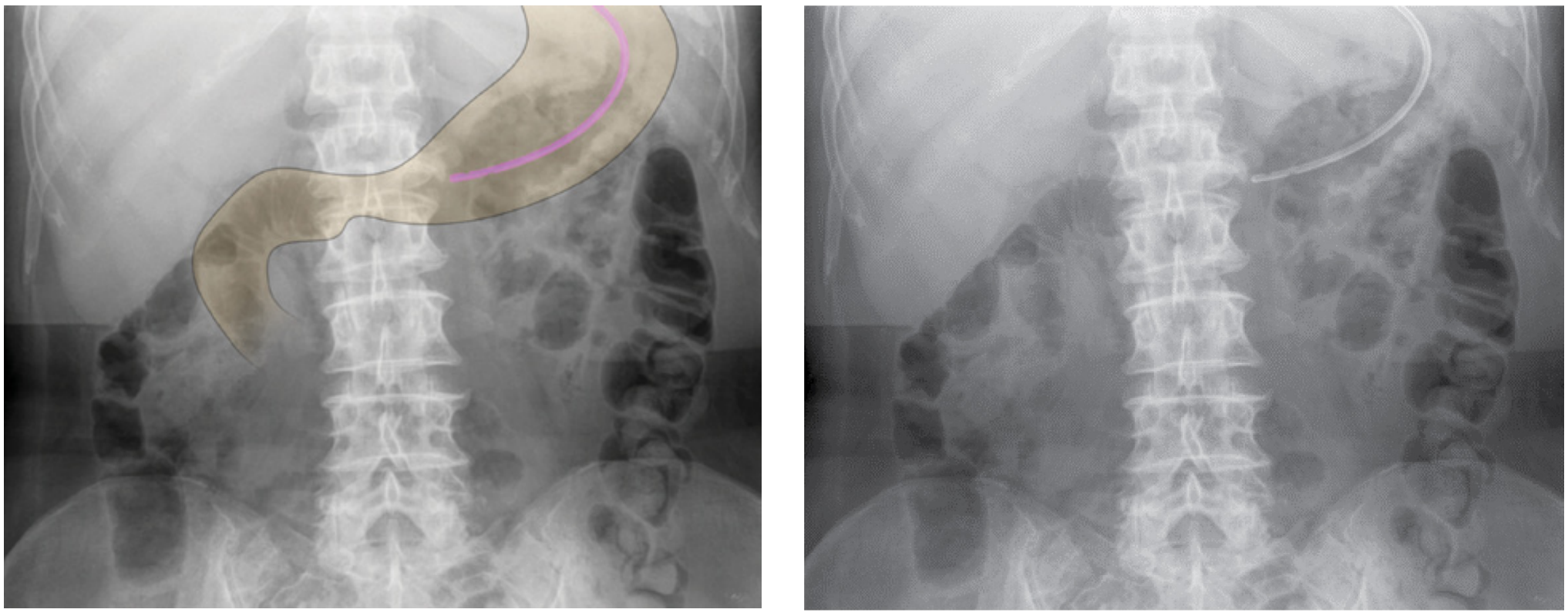

الصورة 116: تظهر الصورتان المتطابقتان الشعاعيتان للبطن أنبوب أنفي معدي في الموقع. نلاحظ أنبوب ضمن البطن العلوي في منطقة المعدة. يشير اللون البنفسجي في الصورة الشعاعية اليمنى إلى الأنبوب الأنفي المعدي، واللون البني إلى منطقة المعدة المحيطة.

الأنبوب الأنفي الصائمي (NJ tube) هو أنبوب بلاستيكي مشابه للأنبوب الأنفي المعدي عدا أنه يمر من المعدة والاثني عشر ليصل إلى الصائم في النهاية. يستخدم عند المرضى الذين لا يتحملون التغذية المعدية.

مثال:

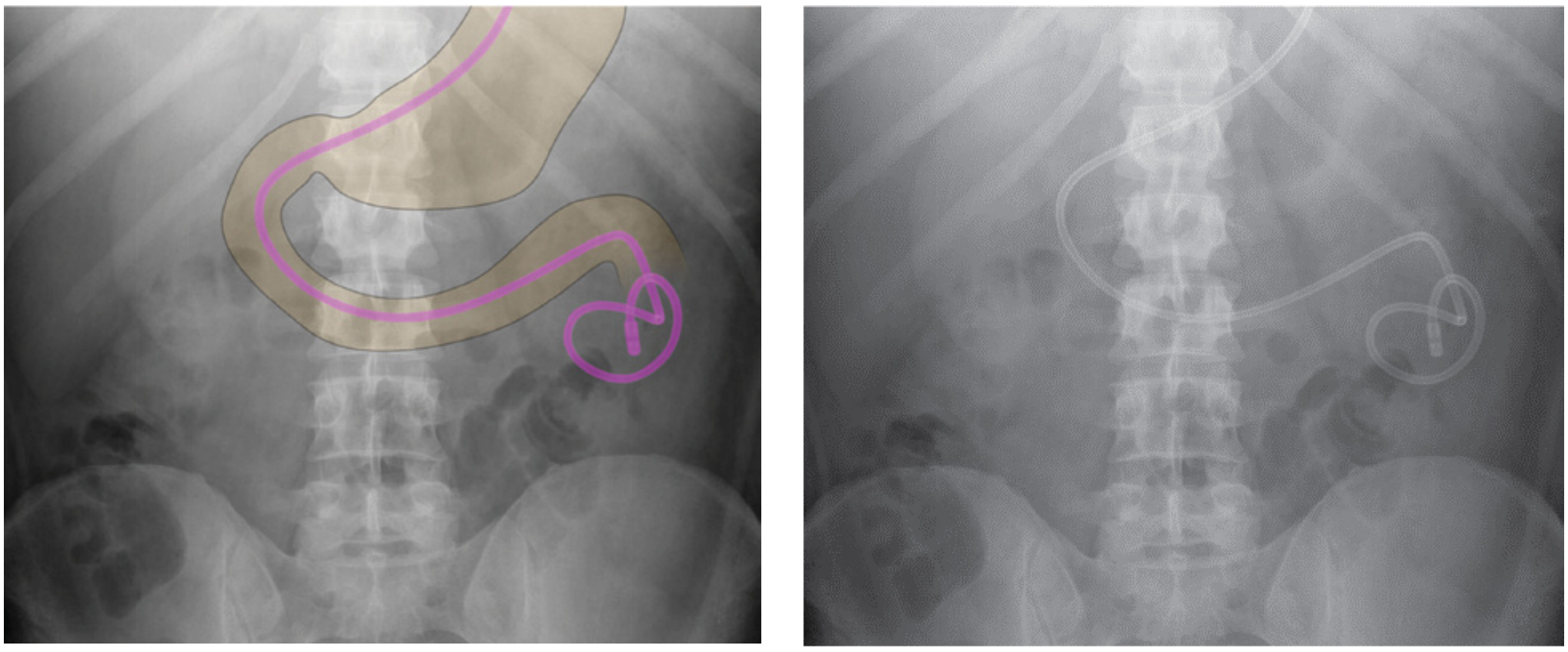

الصورة 117: تظهر الصورتان الشعاعيتان المتطابقتان للبطن أنبوب أنفي صائمي نلاحظ أنبوب متوضع أعلى ومنتصف البطن متبعاً لمنحنى الاثني عشر، ونلاحظ ذروته إلى يسار الخط الناصف في المنطقة الدانية الصائم. يشير اللون البنفسجي في الصورة الشعاعية اليمنى إلى الأنبوب الأنفي الصائمي، واللون البني إلى منطقة المعدة المحيطة.

E

أنبوب ريح الأمعاء

هو أنبوب لين طويل نقوم بإدخاله عادة في القولون السيني بواسطة المنظار السيني الصلب أو المرن. يستخدم لتخفيف ضغط الانفتال السيني.

مثال:

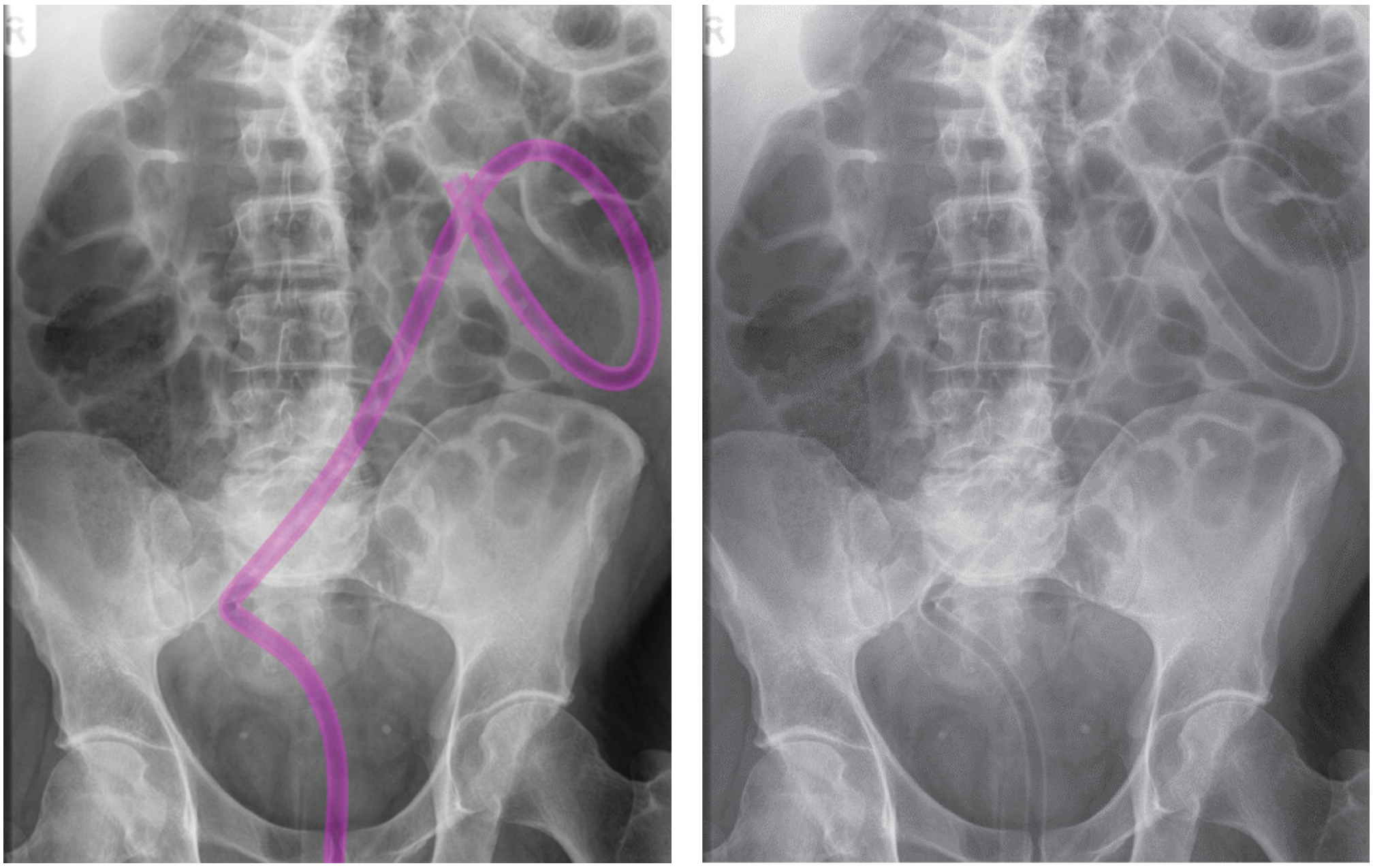

الصورة 118: تظهر الصورتان الشعاعيتان المتطابقتان للبطن أنبوب لريح الأمعاء. نلاحظ أنبوب ضخم متوضع في الحوض و البطن السفلي متبعا لمسار المستقيم والقولون السيني. يشير اللون البنفسجي في الصورة الشعاعية اليمنى إلى أنبوب ريح الأمعاء (كما يظهر بالصورة عرى الأمعاء الغليظة المتوسعة).

E

المفجرات الجراحية

هناك عدة أشكال وأحجام لأدوات التفجير الجراحية. وهي تستخدم عادة لنزح أو منع تجمع السوائل/ الدم/ القيح من منطقة الجراحة.

مثال

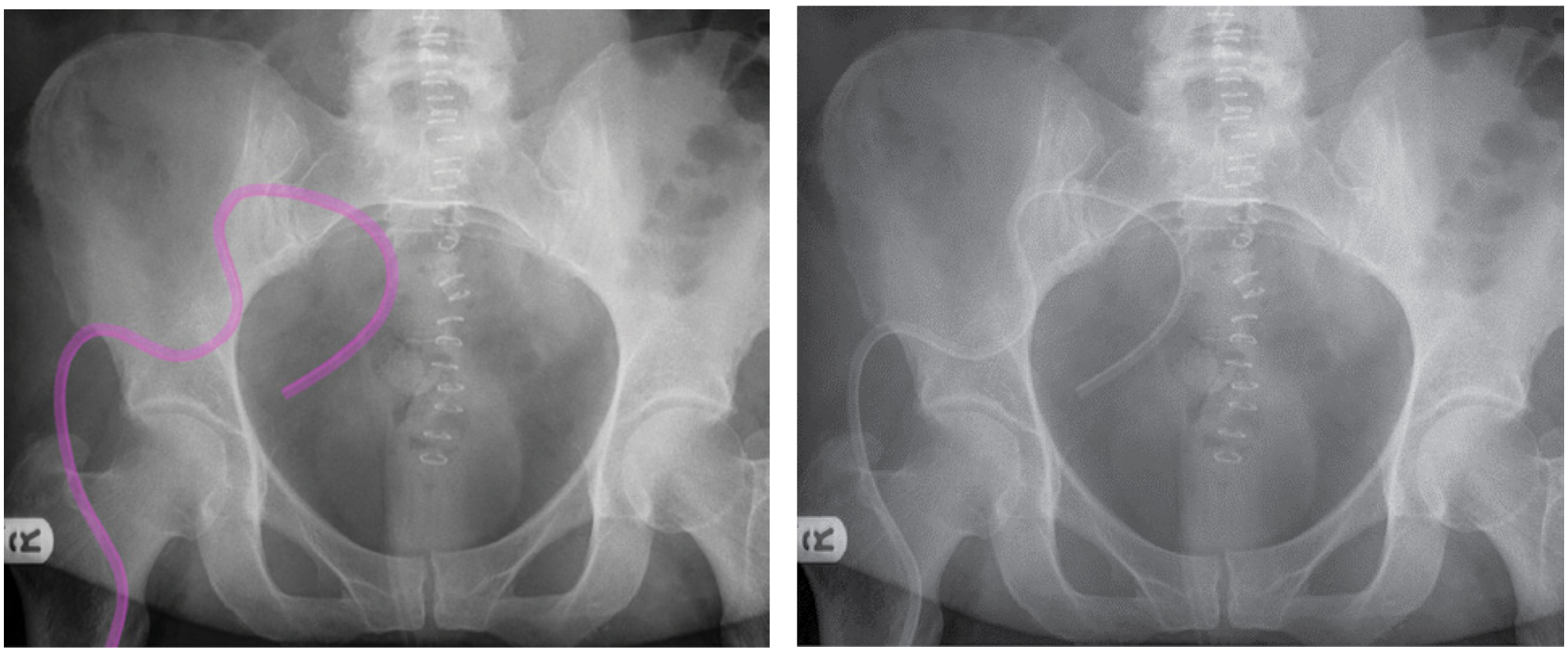

الصورة 119: تظهر الصورتان الشعاعيتان المتطابقتان للبطن صارفة جراحية بسيطة في الحوض. يتوضع في الحوض الأيمن أنبوب متصل بصارفة حوضية. يشير اللون البنفسجي في الصورة الشعاعية اليمنى إلى الصارفة الجراحية (نلاحظ أيضا مشابك جراحية على الخط الناصف من جراحة حديثة).

قثطرة لفغر الكلية

قثطرة فغر الكلية هي اتصال صنعي بين الجلد وحويضة الكلية، يتم حفظها عادة بصارفة ليقوم بنزح البول من الكلية مباشرة.

مثال

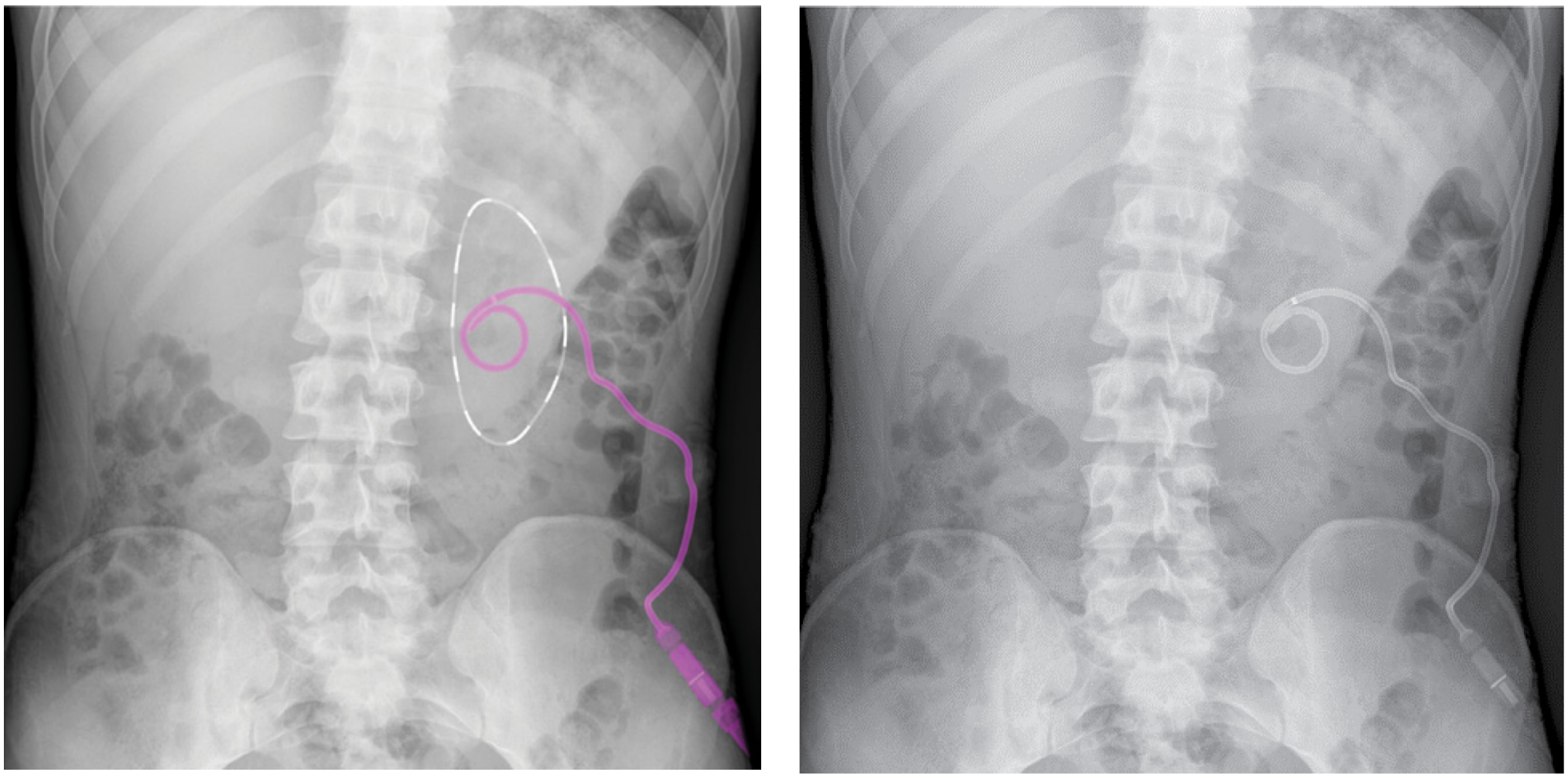

الصورة 120: تظهر الصورتان الشعاعيتان المتطابقتان للبطن قثطرة لفغر كلية يسرى. نلاحظ في منطقة الكلية اليسرى "سلك توصيل" لقثطرة لفغر الكلية في الجهة اليسرى مع ذروة ملفوفة (مثل ذيل الخنزير). يشير اللون البنفسجي في الصورة الشعاعية اليمنى إلى قثطرة لفغر كلية يسرى والخط الأبيض المتقطع يحدد موقع الكلية اليسرى التقريبي (ليست واضحة كثيرا).

قثطرة الديال بريتواني (PD)

توضع قثطرة الديال البريتواني في الجوف البريتواني، وتستخدم لتزويد وإزالة سوائل الديالة عند المرضى الذين **يخضعون لديال بريتواني**. يمكن تمييزها بسهولة عبر ذروتها الكبيرة الملفوفة.

مثال

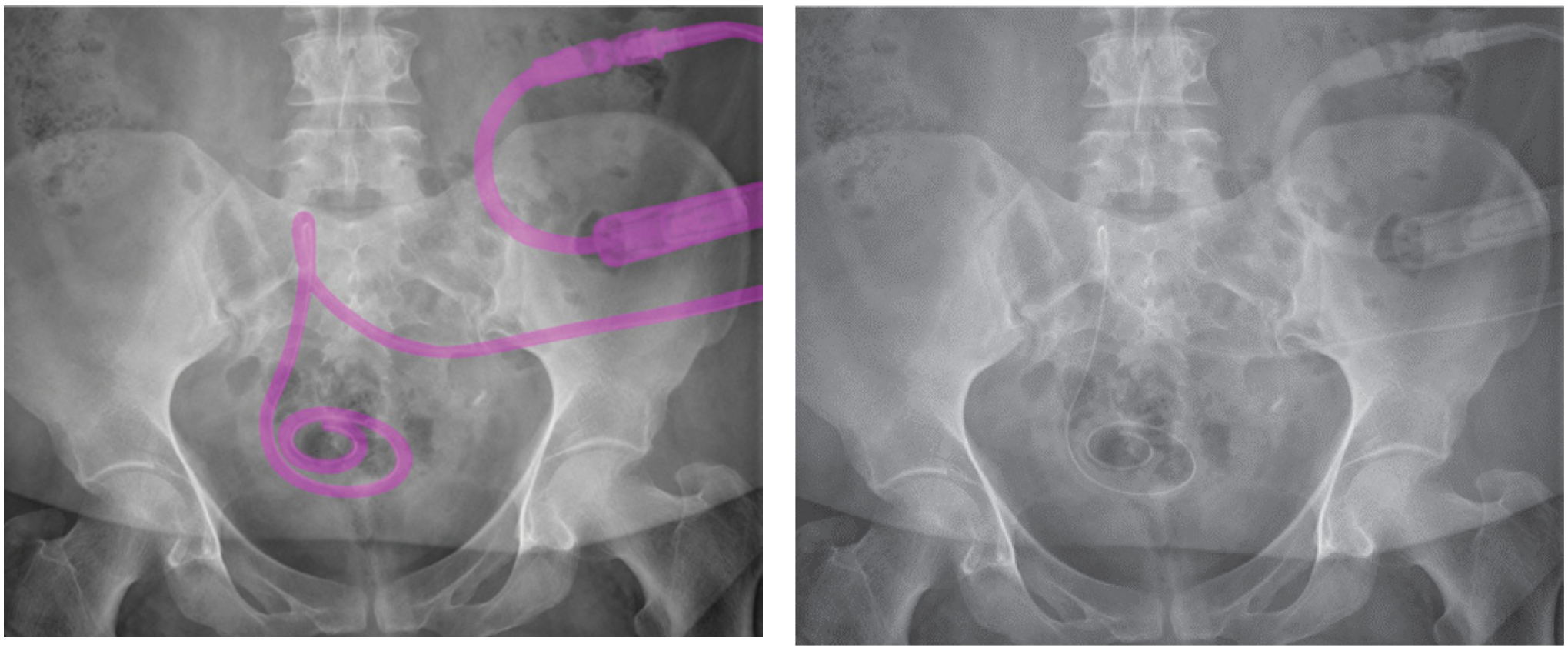

الصورة 121: تظهر الصورتان المتطابقتان الشعاعيتان للبطن قثطرة ديال بريتواني. نلاحظ ذروتها الملفوفة ضمن الحوض. يشير اللون البنفسجي في الصورة الشعاعية اليمنى إلى قثطرة الديال البريتواني.

جهاز ربط المعدة:

جهاز ربط المعدة هو حلقة قابلة للنفخ يتم إدخالها جراحيا حول الجزء القمي من المعدة. يستخدم لعلاج البدانة عبر خلق جيب معدي أصغر للحد من كمية الطعام التي يمكن استهلاكها في وجبة واحدة. تربط الحلقة القابلة للنفخ ببوابة نافذة صغيرة توضع تحت الجلد مباشرة لإعادة تنظيم حجم الجهاز مع مرور الوقت.

مثال

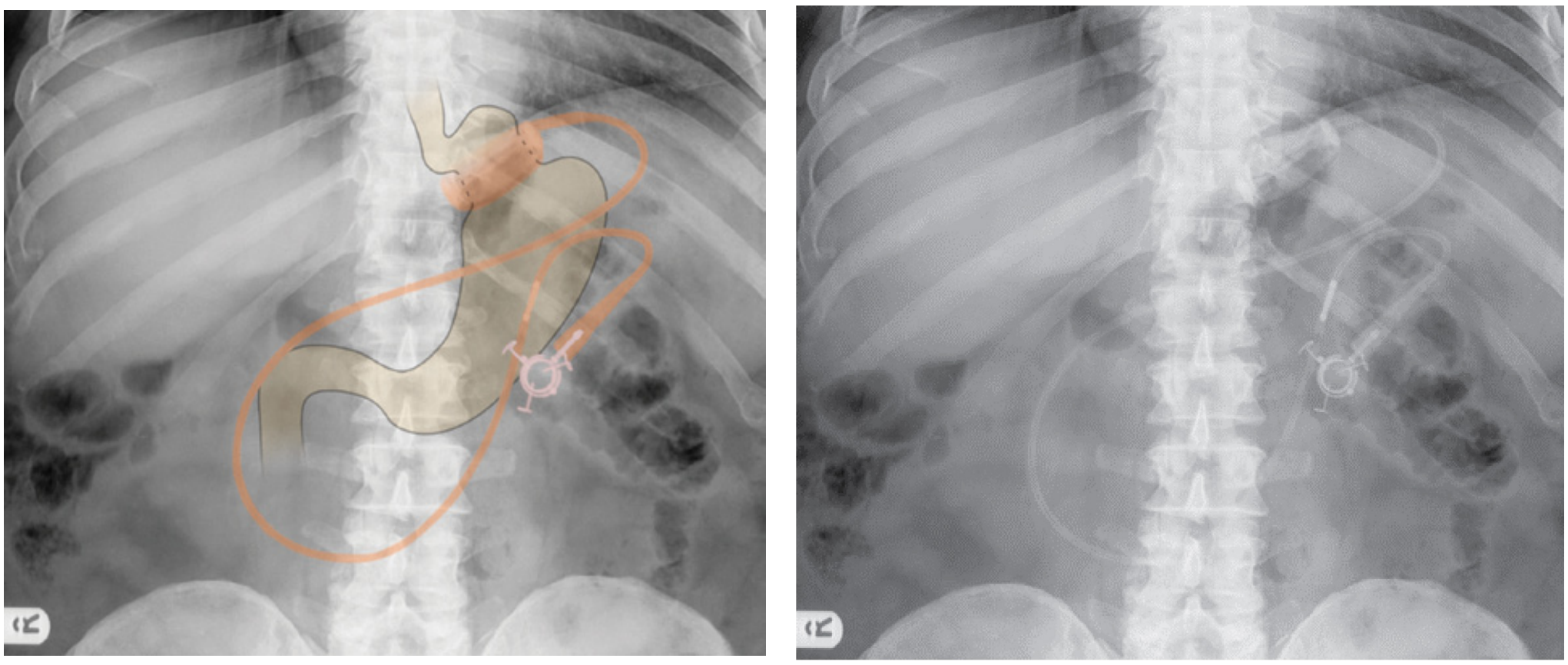

الصورة 122: تظهر الصورتان المتطابقتان الشعاعيتان للبطن جهاز ربط في الموقع. نلاحظ الحلقة القابلة للنفخ في المنطقة الشرسوفية (عند التوجه الصحيح) ونلاحظ أنبوب يصل الحلقة القابلة للنفخ مع بوابة النفوذ. يشير اللون البرتقالي إلى الحلقة القابلة للنفخ و الأنبوب، واللون الوردي إلى بوابة النفوذ، واللون البني إلى منطقة المعدة المحيطة.

E

فغر المعدة بالتنظير عبر الجلد (PEG) /فغر المعدة الموجه شعاعيا (RIG)

فغر المعدة هو إدخال أنبوب إلى معدة المريض عبر جدار البطن. يستخدم لتقديم الغذاء عندما تكون التغذية الفموية غير كافية أو غير آمنة للمريض. فغر المعدة بالتنظير عبر الجلد (PEG) يتم توجيهه تنظيرياً. أما فغر المعدة الموجه شعاعيا (RIG) يتم توجيهه شعاعياً (التنظير التألقي بالفلوروسين).

مثال

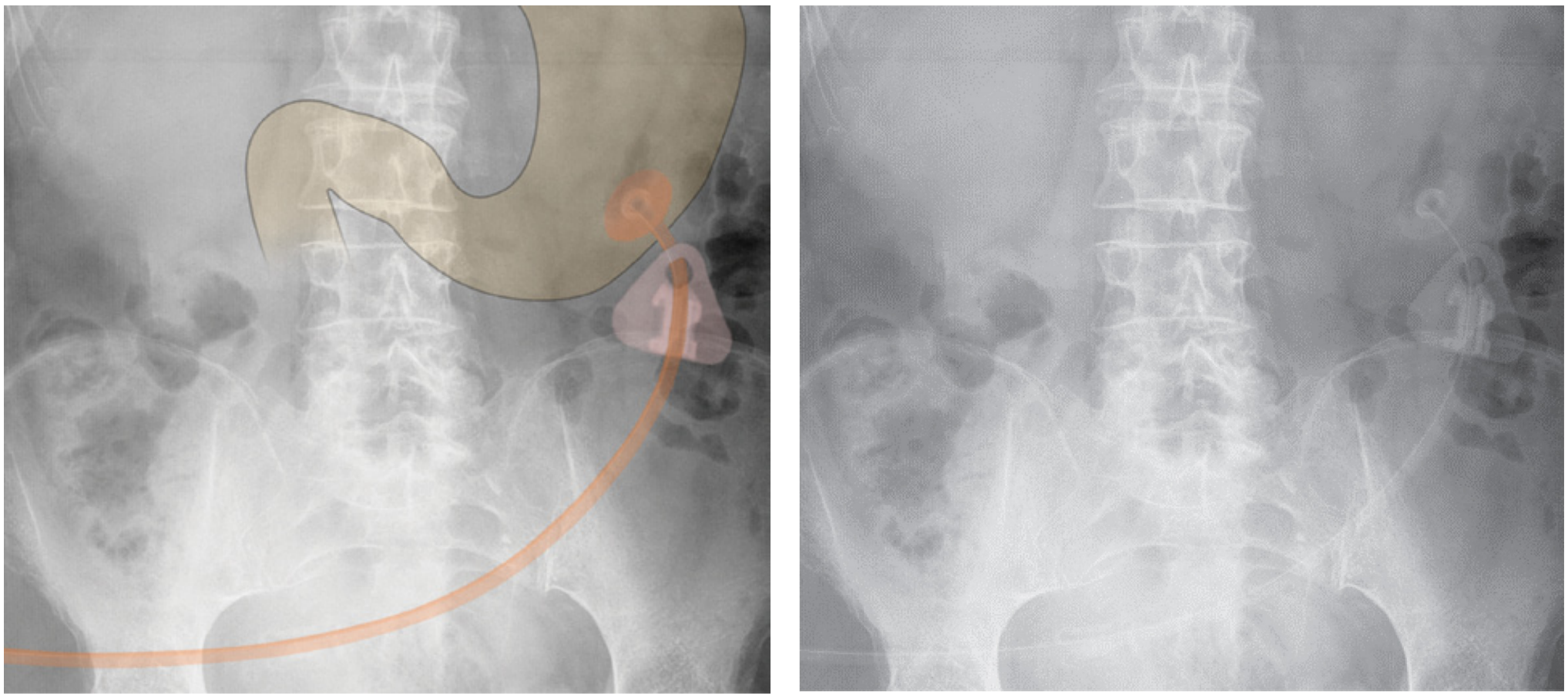

الصورة 123: تظهر الصورتان الشعاعيتان المتطابقتان للبطن أنبوب فغر معدة. يقع الأنبوب في القسم السفلي من الصورة الشعاعية خارج جسم المريض. تظهر الصورة الشعاعية اليمنى فغر المعدة مميزا باللون البرتقالي وجهاز التثبيت الجلدي المثلثي يظهر بلون وردي والقسم المحيط من المعدة باللون البني.

كيس الفُغْرَة Stoma Bag

الفُغْرَة هي فتحة مصنوعة جراحيا في البطن لوصل الأمعاء مع الوسط الخارجي. لها 3 أنواع رئيسية هي فغر اللفائفي (أمعاء دقيقة) وفغر القولون (أمعاء غليظة) وفغر بولي (البول عبر قسم منفصل من اللفائفي). يتم جمع البراز أو البول في كيس الفُغْرَة المتصل بالوسط الخارجي عبر الفُغْرَة. يمكن رؤية حلقة كثيفة على الصورة الشعاعية والتي تشير إلى مكان اتصال كيس الفُغْرَة بالجلد المحيط بها.

مثال

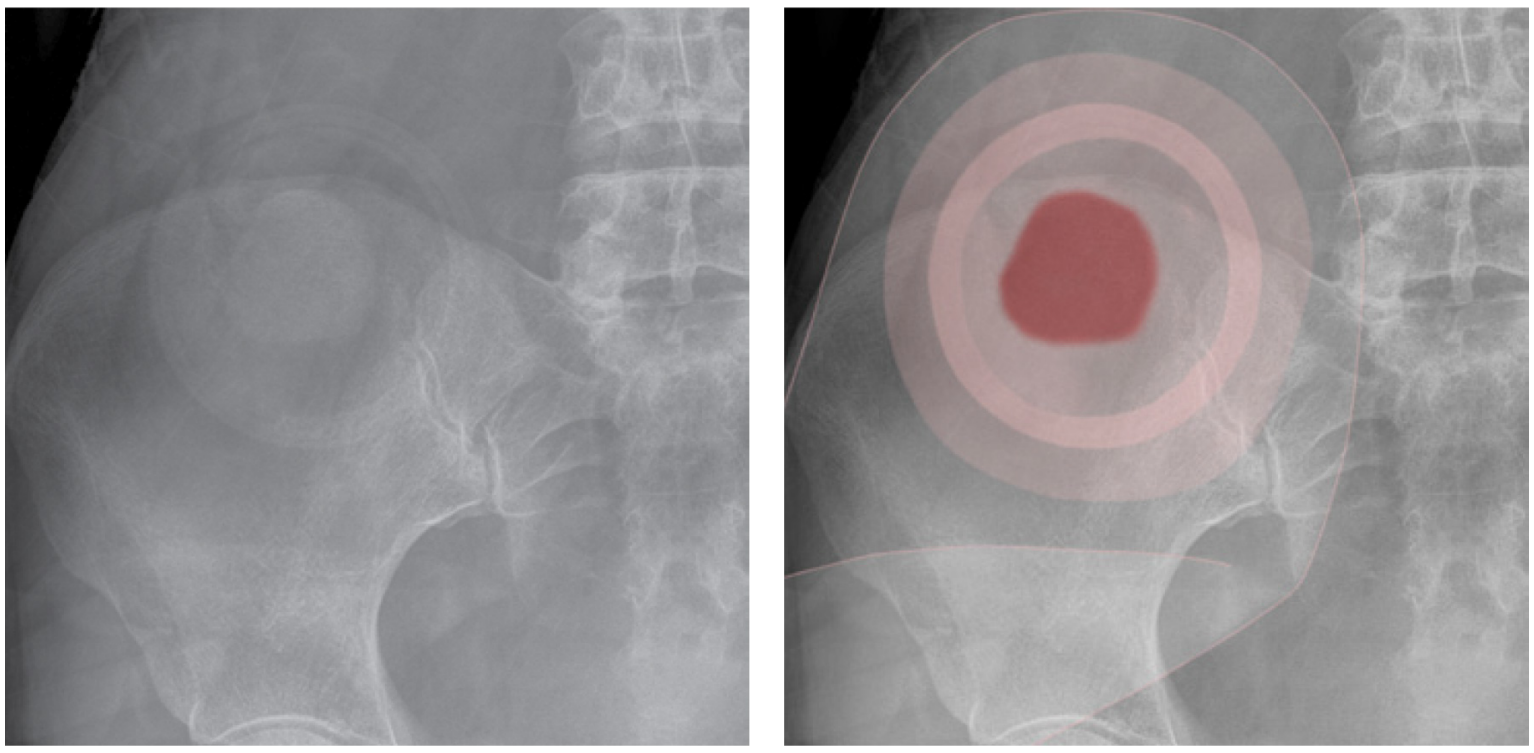

الصورة 124: تظهر الصورتان المتطابقتان الشعاعيتان لربع الدائرة السفلي الأيمن من البطن كيس الفُغْرَة. نلاحظ حلقة كثيفة في ربع الدائرة السفلي الأيمن يتصل مع المرتكز الجلدي لكيس الفُغْرَة. تبدو الفُغْرَة بمظهر عتامة ضمن حلقة كيس الفُغْرَة. يشير اللون الوردي إلى كيس الفُغْرَة واللون الأحمر إلى الفُغْرَة

E

دعامة Stents

الدعامة هي أنبوب يتم إدخاله ضمن ممر passage في الجسم لتحسين الجريان أو منع الانسداد. نلاحظ في الأسفل عدة أمثلة عن دعامات شائعة الاستخدام.

- **دعامة صفراوية**

أمثلة

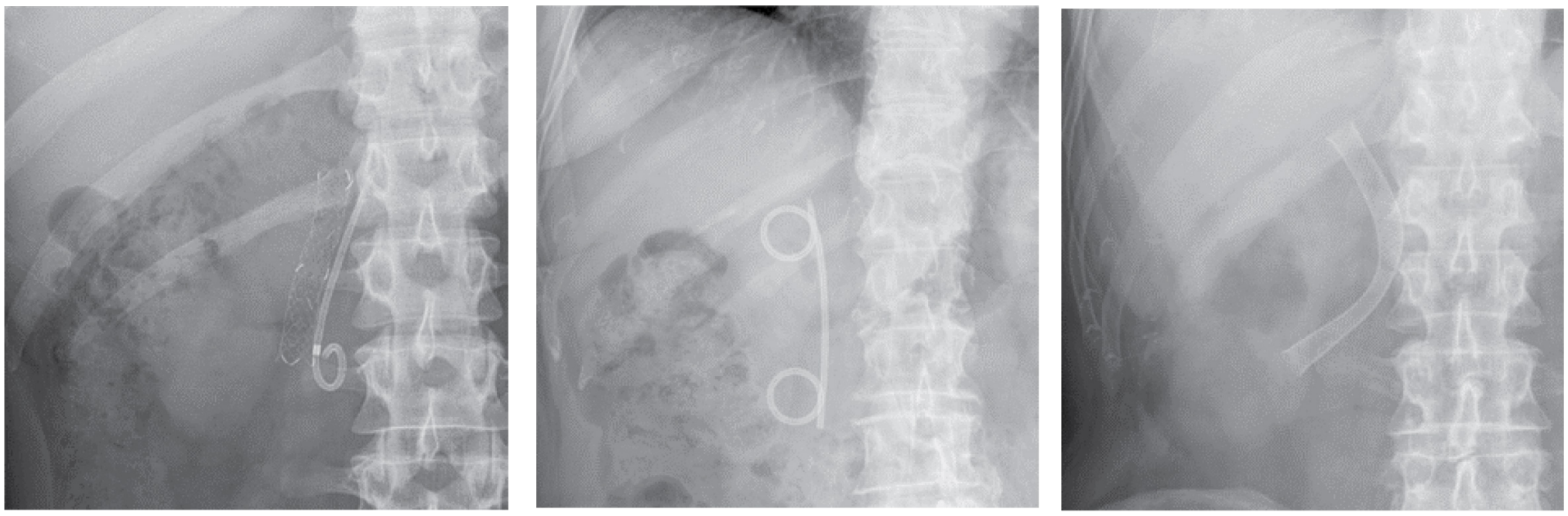

الصورة 125: نلاحظ ثلاث صور شعاعية مختلفة لربع البطن العلوي الأيمن تُظهِر أمثلة عن دعامات صفراوية موضوعة ضمن القناة الجامعة و/أو الأقنية الكبدية، نراها منتشرة عادة إلى يمين الخط الناصف في البطن العلوي. تظهر الصورة الشعاعية اليمنى دعامة معدنية، وتظهر الوسطى دعامة بلاستيكية، أما اليسرى فتظهر دعامتين بلاستيكية ومعدنية في الموقع.

- **دعامة JJ الحالبية**

مثال

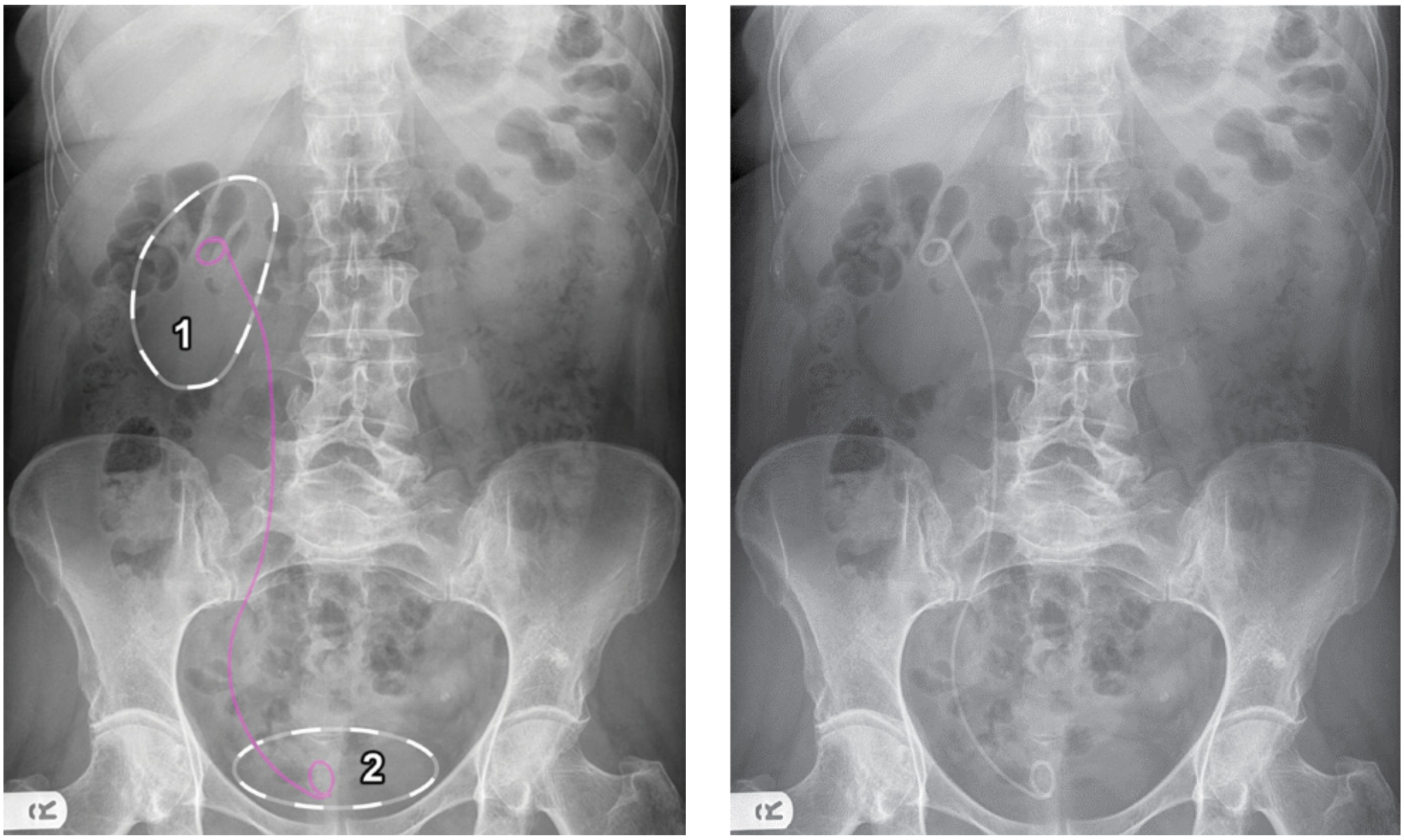

الصورة 126: تظهر الصورتان الشعاعيتان المتطابقتان للبطن دعامة JJ في الحالب الأيمن. نلاحظ النهاية القريبة ملفوفة بشكل عروة في حويضة الكلية والنهاية البعيدة ملفوفة بشكل عروة في المثانة البولية. وقد تم تسميتها ب "JJ" للدلالة على وجود الالتفاف الصغير في كل نهاية . يشير اللون البنفسجي في الصورة الشعاعية اليمنى إلى دعامة JJ. كما نلاحظ كل من حواف الكلية اليمنى (1) وحواف المثانة البولية المجاورة (2) مميزة بخط أبيض متقطع.

دار سورية الفتاة
Young Syria Publisher

مثال

- **دعامة الاثني عشري**

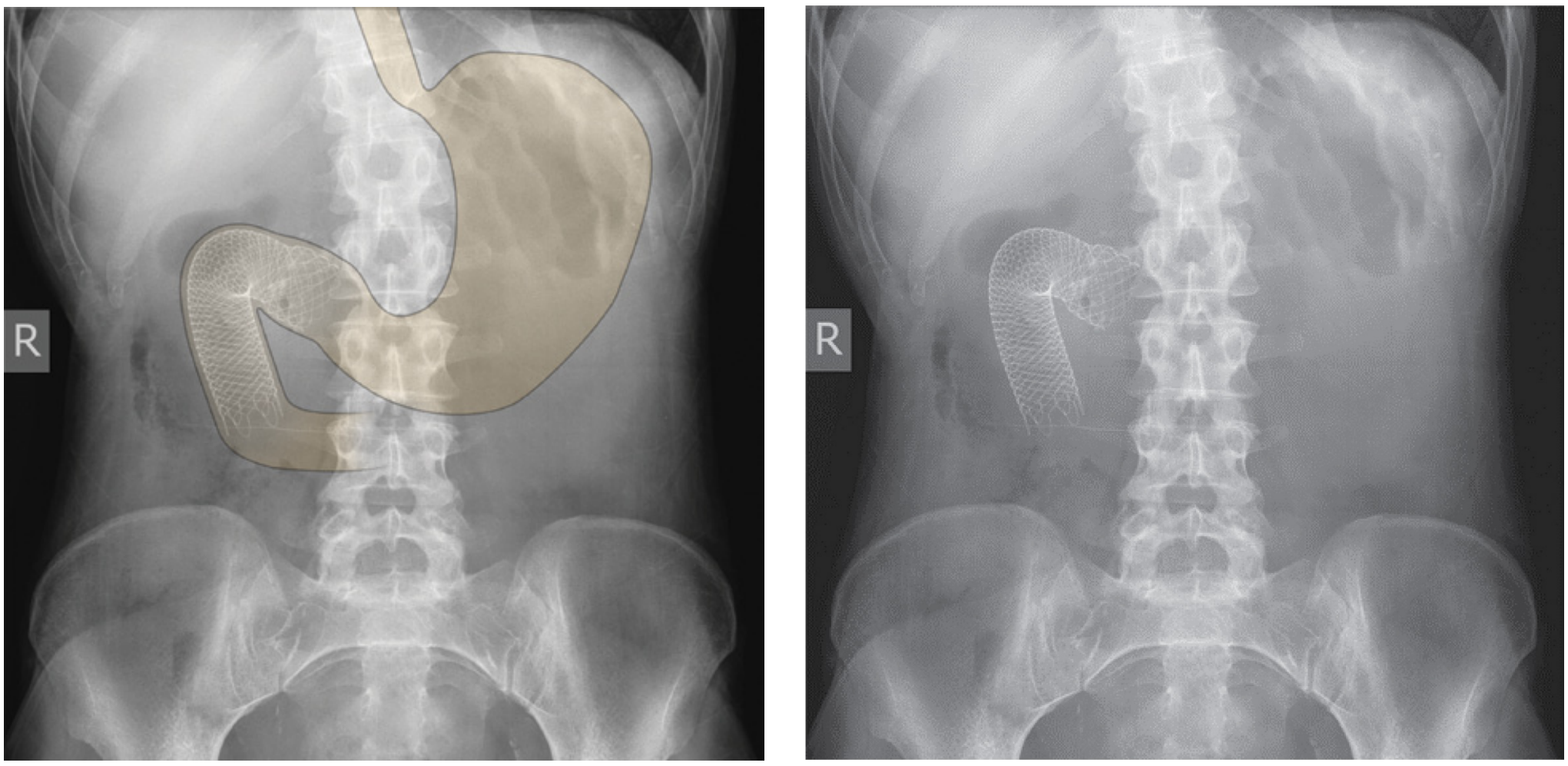

الصورة 127: تظهر الصورتان الشعاعيتان المتطابقتان للبطن دعامة للاثني عشر في الموقع. نلاحظ دعامة أنبوبية معدنية على الجانب الأيمن من البطن في موقع الاثني عشر. بملاحظة شكلها تبدو متوضعة في الأجزاء الأول والثاني من الاثني عشر. من المحتمل أنه تم إدخالها لمنع التضيق بورم ساد. قد تعطي دعامة قولونية في الثنية الكبدية مظهر مشابه جدا لهذا المظهر. يشير اللون البني في الصورة الشعاعية اليمنى إلى المعدة والاثني عشر.

مثال

- **دعامة قولونية**

مثال

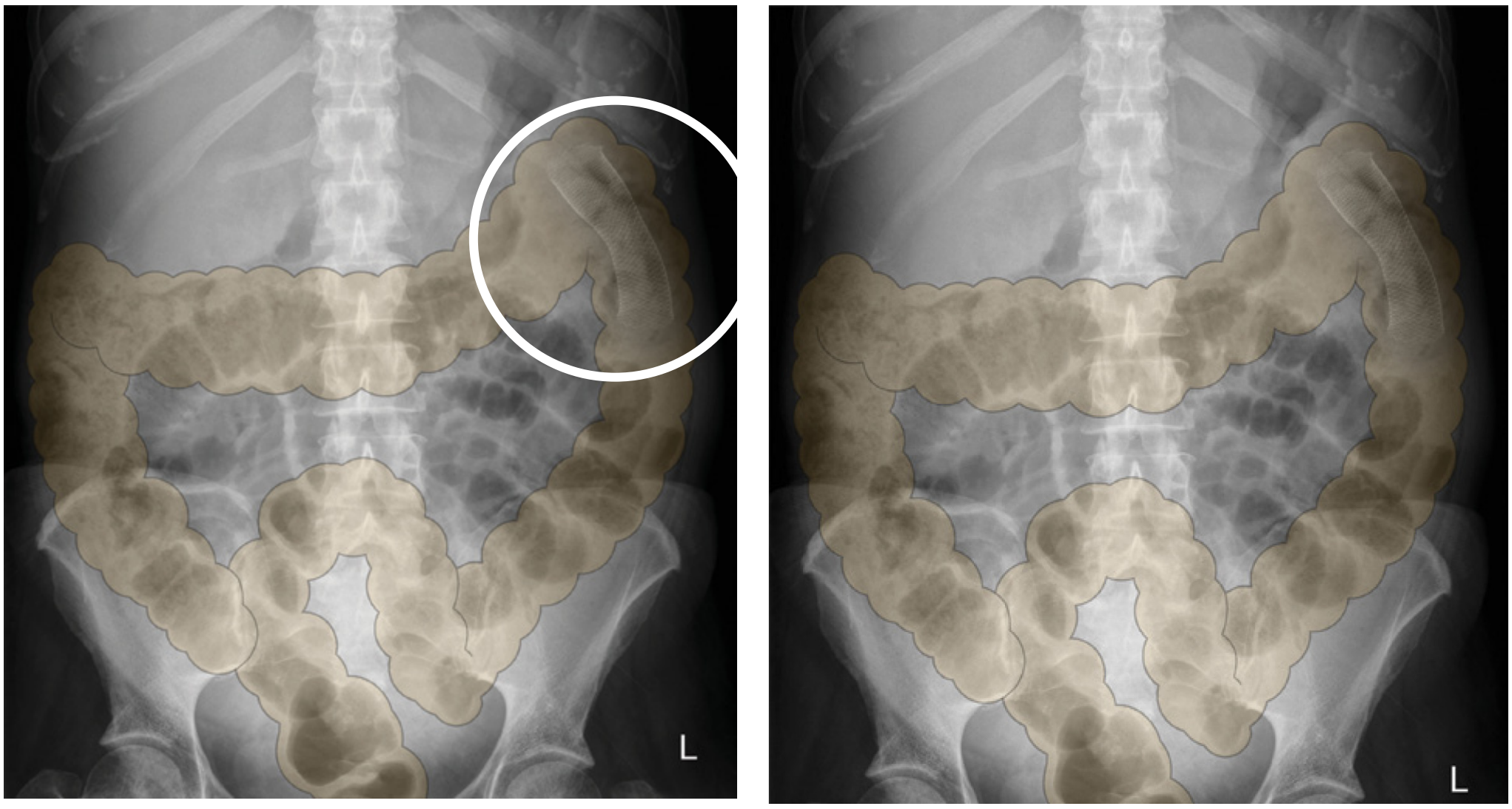

الصورة 128: تظهر الصورتان لمتطابقتان الشعاعيتان للبطن دعامة قولونية في الموقع. نلاحظ دعامة معدنية على الجانب الأيسر من البطن في منطقة الثنية الطحالية. من المحتمل أنه تم إدخالها لمنع التضيق بورم ساد. يشير اللون البني في الصورة الشعاعية اليمنى إلى القولون ويظهر موقع الدعامة مميزا بدائرة بيضاء.

E

دعامة إصلاح أم الدم الداخل الوعائية

إصلاح ام الدم الداخل الوعائية (EVAR) هو نوع من **الجراحة الوعائية** التي تستخدم لمعالجة أمهات الدم في الأبهر البطني (**AAAs**). يسمح وضع الصارفة في لمعة الابهر بتدفق الدم عبرها وإنقاص الضغط في أم الدم مما يؤدي إلى منع التمزق (الذي يرتبط بمعدلات عالية من الوفيات).

مثال

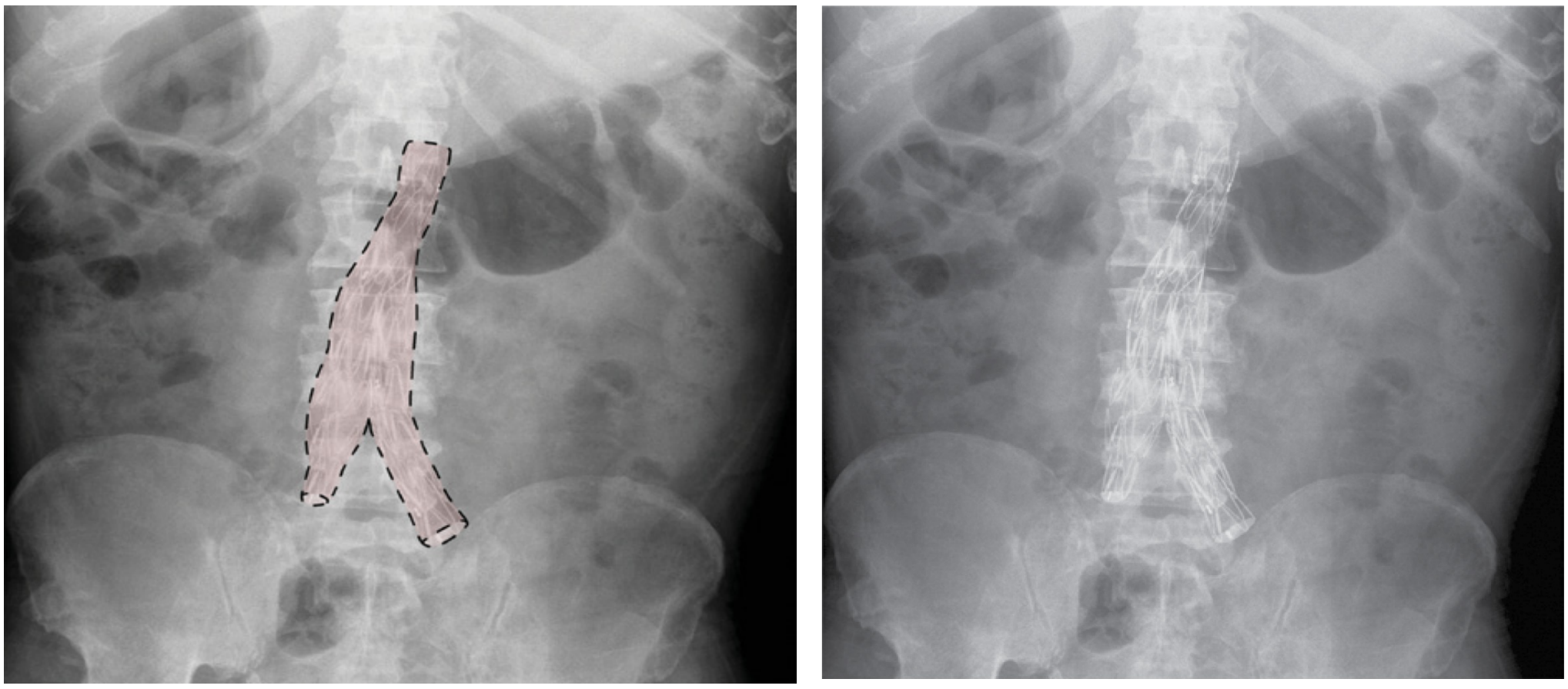

الصورة 129: تُظهر الصورتان الشعاعيتين المتطابقتان للبطن دعامة إصلاح أم الدم الداخل الوعائية (EVAR) في موضع من الأبهر البطني. في هذه الحالة تقسم الصارفة إلى قسمين ممتدة إلى الشريانين الحرقفيين المشتركين الأيمن والأيسر. تُظهر الصورة الشعاعية اليمنى ال EVAR ويشير الخط الأحمر إلى الصارفة.

مثال 2

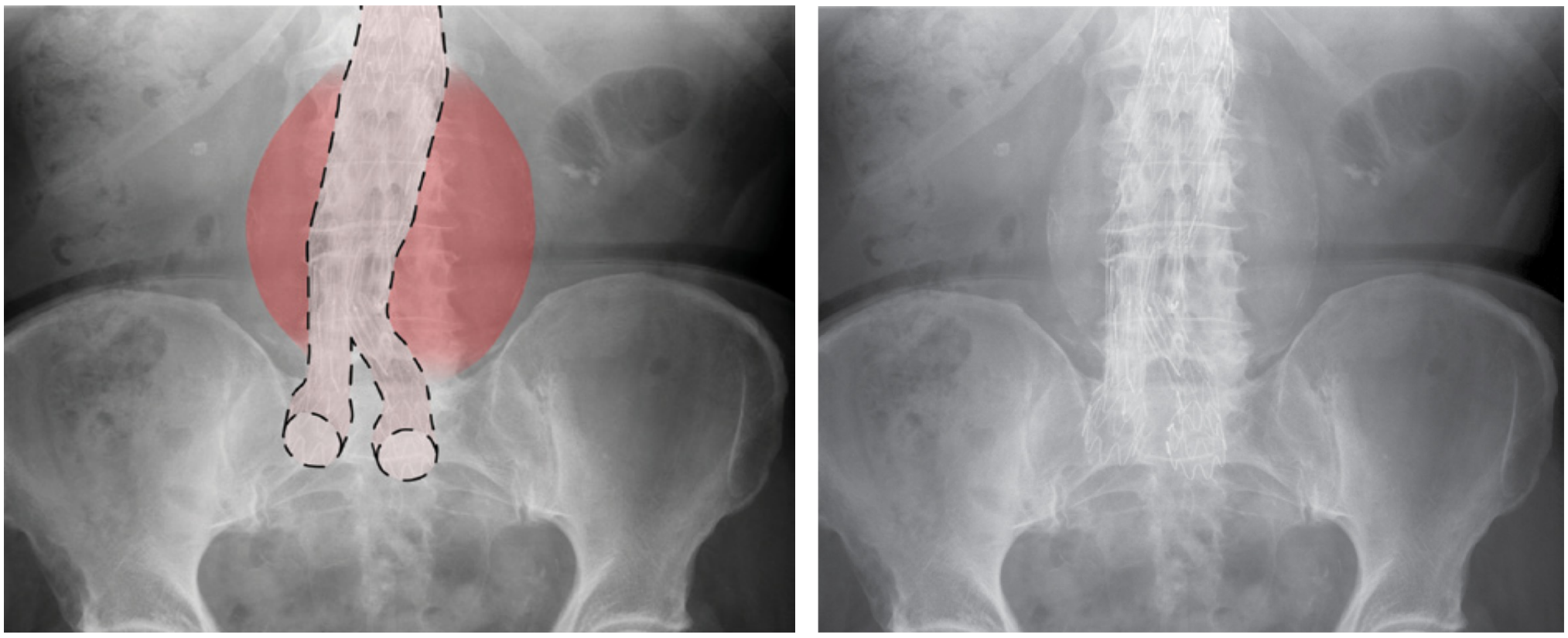

الصورة 130: تُظهر الصورتان الشعاعيتان المتطابقتان للبطن دعامة إصلاح أم الدم الداخل الوعائية (EVAR) في موضع من الأبهر البطني. في هذه الحالة تقسم الدعامة إلى قسمين ممتدة إلى الشريانين الحرقفيين المشتركين الأيمن والأيسر. يمكنك أيضاً ملاحظة الحافة الخارجية لأم الدم الأبهرية البطنية (AAA) المتكلسة جزئياً. تُظهر الصورة الشعاعية اليمنى دعامة ال EVAR ويشير الخط الأحمر الفاتح إلى الدعامة واللون الأحمر إلى أم الدم الأبهرية البطنية AAA.

فلتر الوريد الأجوف السفلي (IVC)

عبارة عن **جهاز سلكي شبيه بالمظلة** عندما يوضع في الوريد الأجوف السفلي يقلل خطر الإصابة **بالصمات الرئوية** الكبيرة والتي من المحتمل ان تكون مهددة للحياة. تسمح أسلاك هذا الجهاز بتدفق الدم (والجلطات الصغيرة) إلى ما بعده، بينما تمنع الجلطات الكبيرة من العبور إلى الشرايين الرئوية. يستخدم فلتر ال IVC غالبا عند وجود مضاد استطباب لاستعمال مضادات التخثر.

مثال1

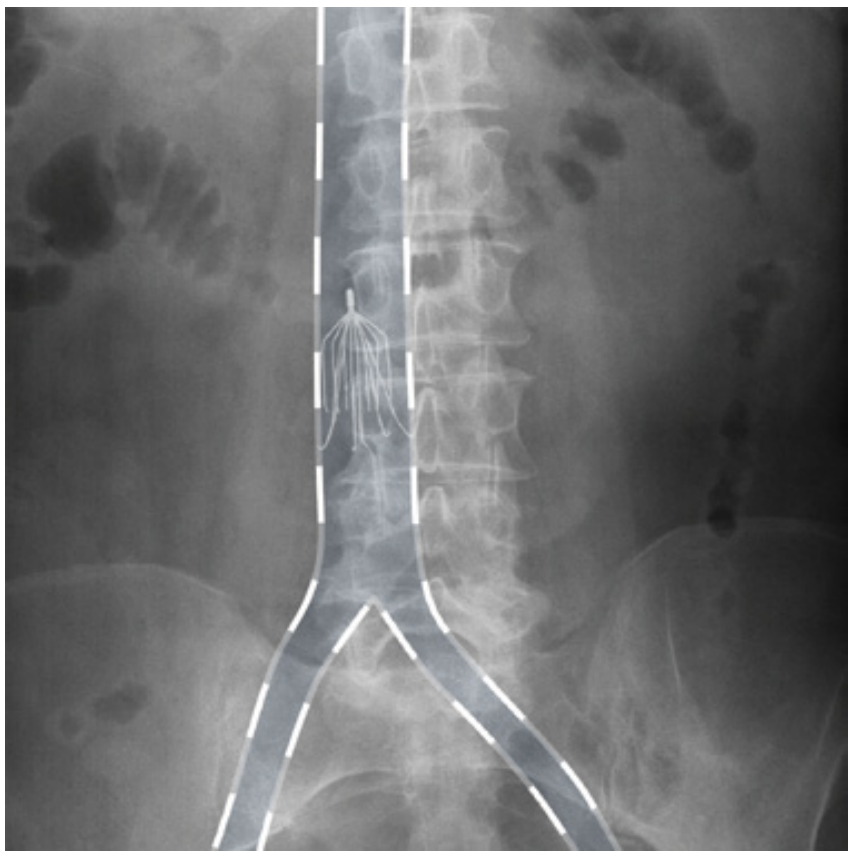

الصورة 131: تظهر الصورتان الشعاعيتان المتطابقتان للبطن فلتر متوضع في الوريد الأجوف السفلي IVC. وكما نلاحظ هو عبارة عن جهاز سلكي يشبه المظلة متوضع على يمين الخط المتوسط للIVC . في الصورة الشعاعية اليمنى يشير اللون الأزرق المحاط بخط ابيض إلى وضعية الوريد الأجوف السفلي IVC (غير مرئي عادة).

مثال2

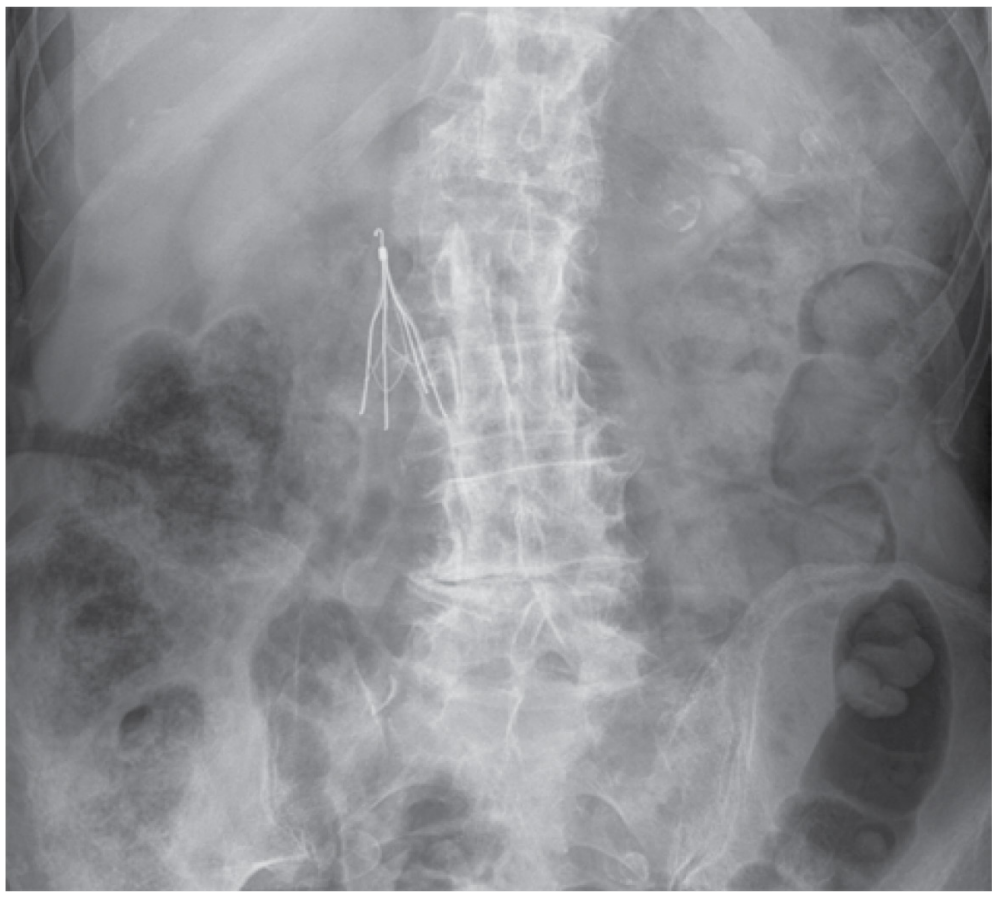

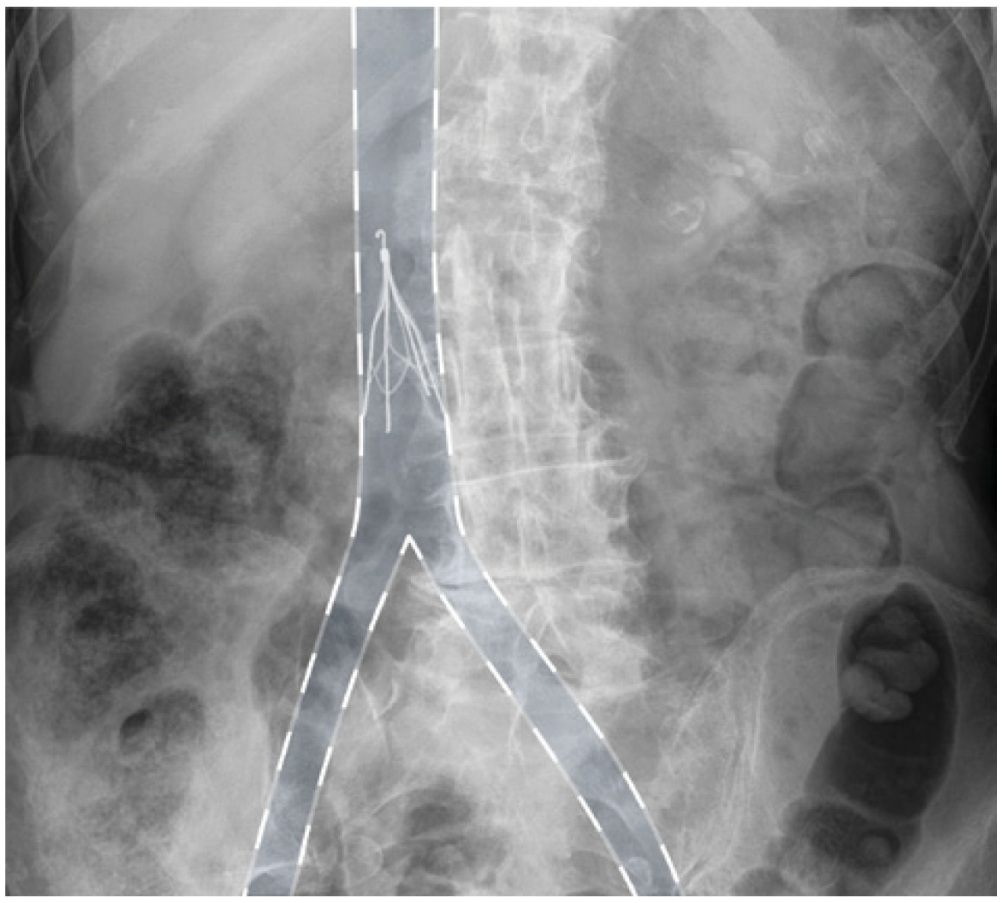

الصورة 132: تظهر الصورتان الشعاعيتان المتطابقتان للبطن مثال آخر لفلتر متوضع في الوريد الأجوف السفلي IVC. كما نلاحظ هو عبارة عن جهاز سلكي يشبه المظلة متوضع على يمين الخط المتوسط للوريد الأجوف السفلي IVC. يشير اللون الأزرق المحاط بخط ابيض في الصورة الشعاعية اليمنى إلى الوريد الأجوف السفلي IVC (غير مرئي عادة).

E

الجهاز داخل الرحم (IUD)

جهاز داخل الرحم هو عبارة عن جهاز صغير يأخذ عادة **شكل حرف T**، يتم إدخاله في الرحم. يحتوي عادة إما على النحاس أو الليفينوجستريل levonorgestrel. يستخدم كوسيلة من **وسائل منع الحمل الطويلة الأمد**.

أمثلة

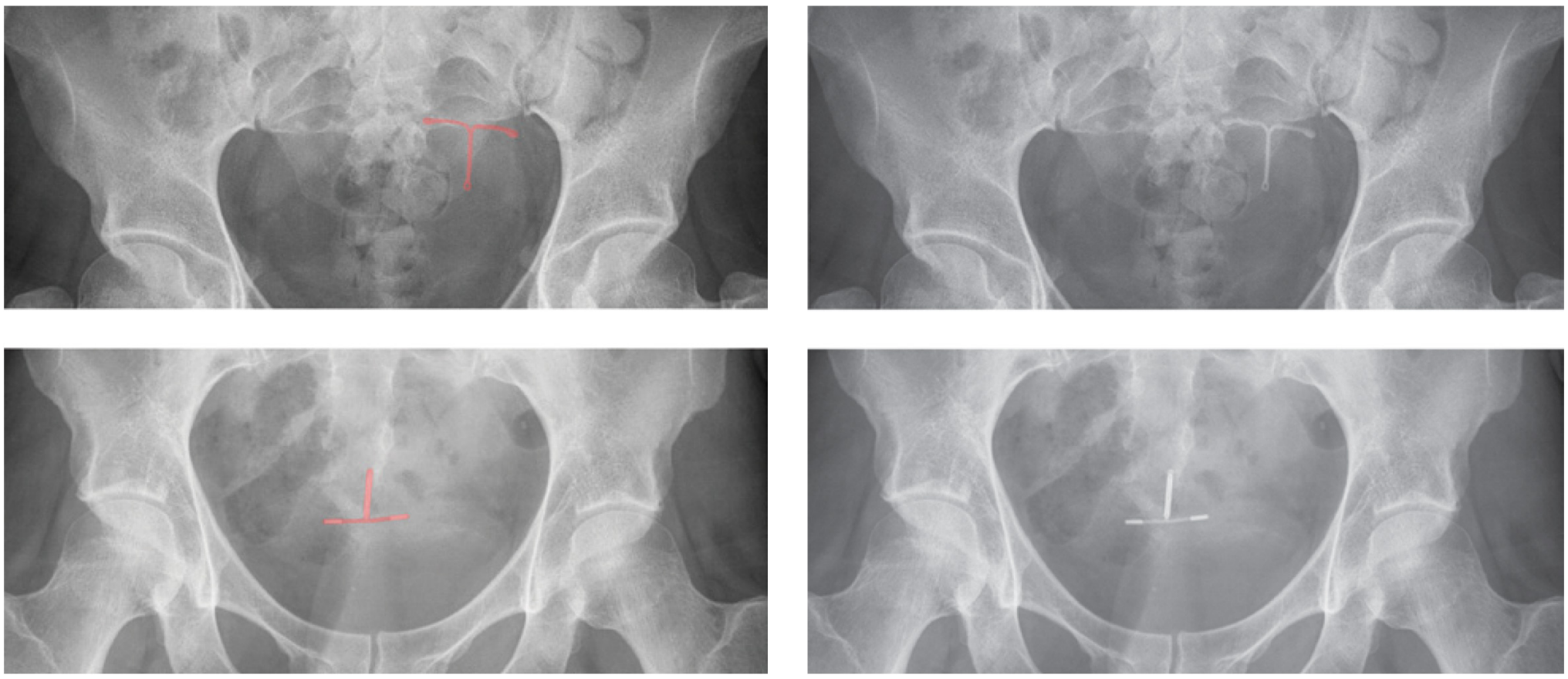

الصورة 133: تظهر مجموعتي الصور الشعاعية المتطابقة البطنية الجهاز داخل الرحم IUD متوضعاً في أعلى المنطقة الحوضية. يبدو هنا بشكل حرف T نموذجي. يشير اللون الأحمر في الصورة الشعاعية اليمنى إلى الجهاز داخل الرحم IUD.

الكعكة

الكعكة هي عبارة عن جهاز طبي يتم إدخاله في **المهبل** ليدعم البنى الموجودة أو ليؤمن الدواء لهذه المنطقة. تتوفر في جميع الأشكال والأحجام لكن تعد **الكعكة الحلقية** الشكل الأكثر شيوعاً، والتي تظهر كحلقة متوضعة أعلى الحوض.

مثال

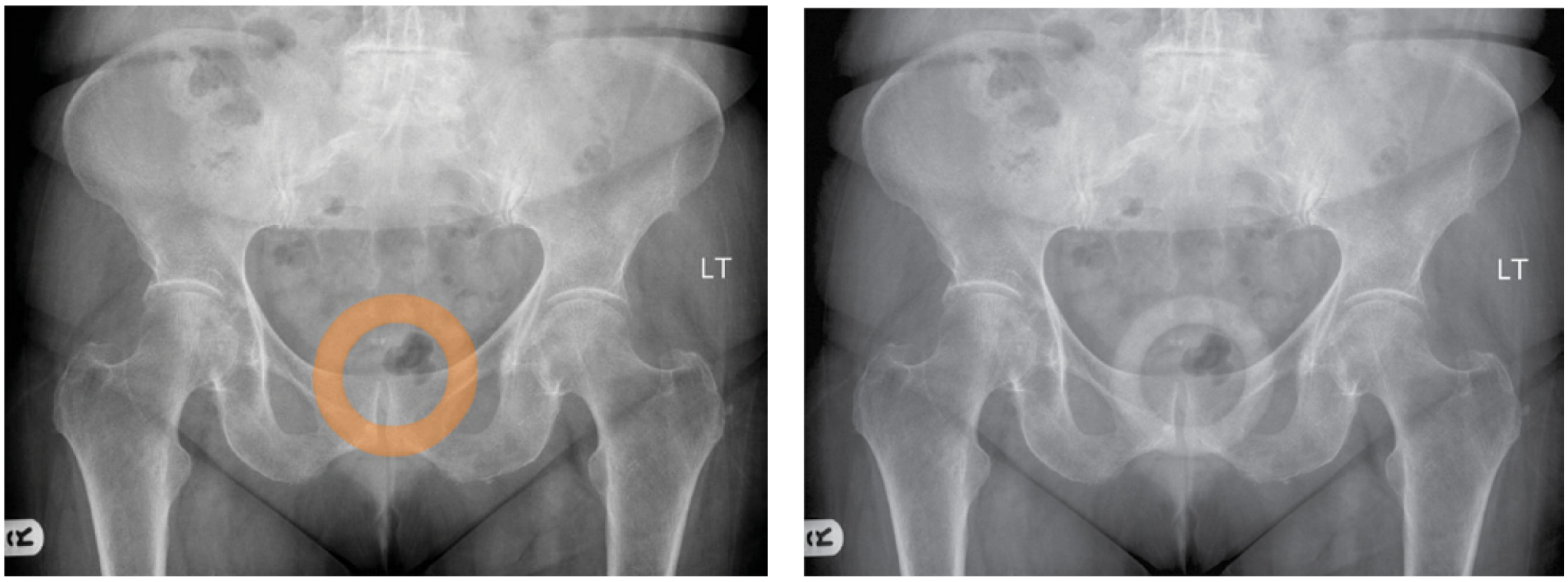

الصورة134: تظهر الصورتان الشعاعيتان المتطابقتان البطنيتان كعكة حلقية. تبدو كحلقة دائرية عاتمة أعلى الحوض. يشير اللون البرتقالي في الصورة الشعاعية اليمنى إلى الكعكة.

الأجسام الأجنبية

إن معدل وعدد العناصر المختلفة التي قد تتواجد في صورة البطن الشعاعية غير محدود. سنورد هنا عدة نقاط أساسية حولها:

- تظهر في صورة البطن الشعاعية أحيانا أشياء خادعة تكون خارج الجسم أساساً مثل (معادن على ثياب المريض أو أشياء في جيبه).
- يعد ملاحظة البطاريات مهما إذ إنها آكلة وتعمل على إيذاء مخاطية جدار الأمعاء. لكن لحسن الحظ فهي كثيفة ومرئية على الأشعة بسهولة.
- يشكل المغناطيس خطراً، خصوصاً إذا تم ابتلاع عدة مغانط في وقت واحد أو تم ابتلاعه مع جسم معدني آخر، مما يؤدي إلى انضغاط حلقات الأمعاء على بعضها وحدوث انثقاب الأمعاء.
- الزجاج عادة مرئي على الصورة الشعاعية البسيطة.
- يُدخل المرضى أنواع مختلفة من الأجسام الغريبة في فوهات أجسامهم بتفسيرات مختلفة. لذلك لا تنصدم بما يفعله بعض الناس.

الرفادة الجراحية الباقية (قماش أو شاش معقم لتجفيف الدم)

مثال

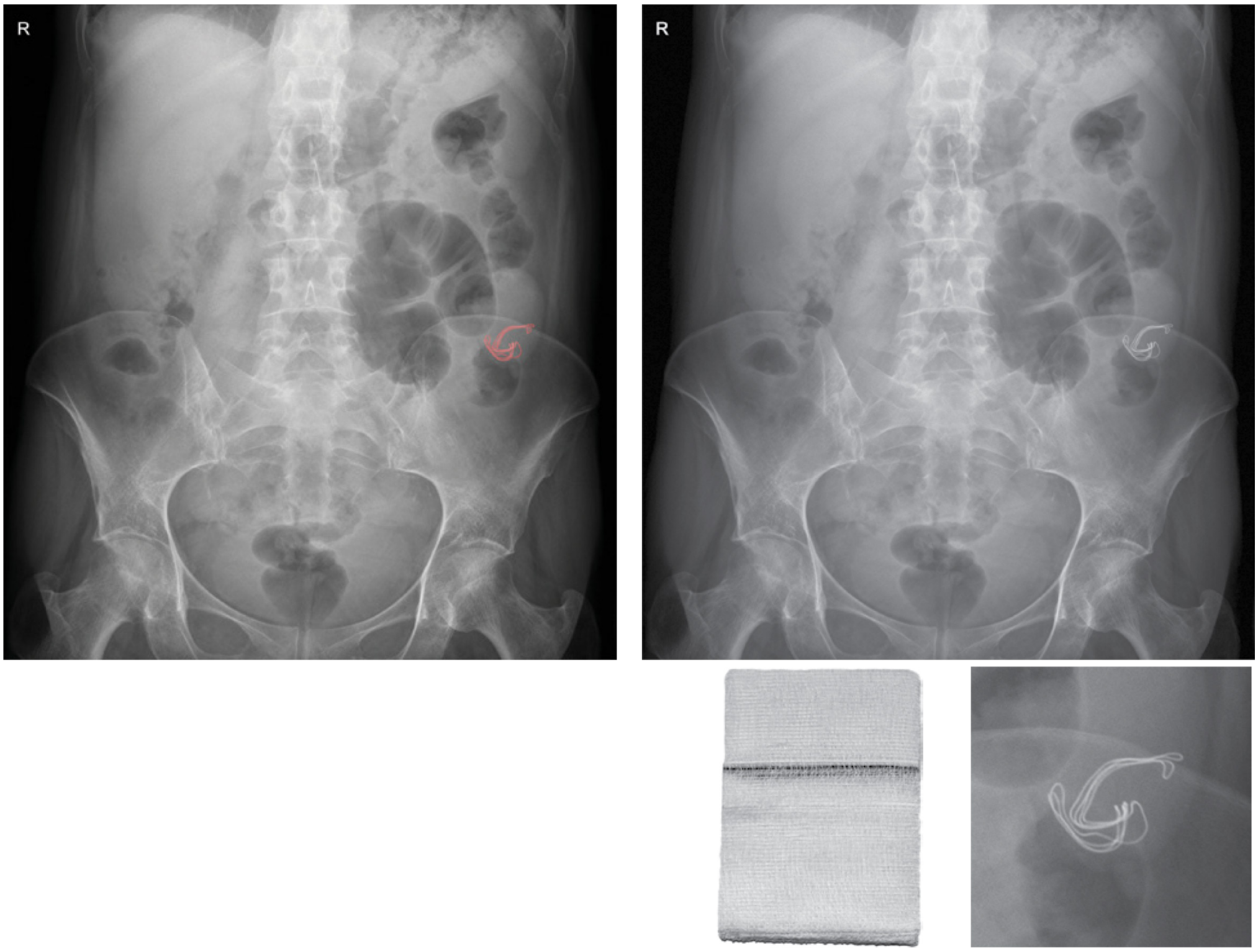

الصورة 135: تظهر الصورتان الشعاعيتان المتطابقتان البطنيتان رفادة جراحية باقية متوضعة أعلى الحفرة الحرقفية اليسرى. يشير اللون الأحمر في الصورة الشعاعية اليمنى إلى الرفادة الجراحية. تحوي هذه الماسحات على خيط strand قابل للكشف بالأشعة السينية حيث تمر عبره فتمكننا من رؤيته على الصورة الشعاعية. نلاحظ في الصورة الشعاعية السفلية اليسرى الأصغر حبل strand الأشعة السينية بشكل واضح. تظهر في الصورة السفلية اليمنى الرفادة الجراحية مطوية. يبدو الخيط بلون strand أسود وقد يكون أزرق.

أجسام مبتلعة

أمثلة

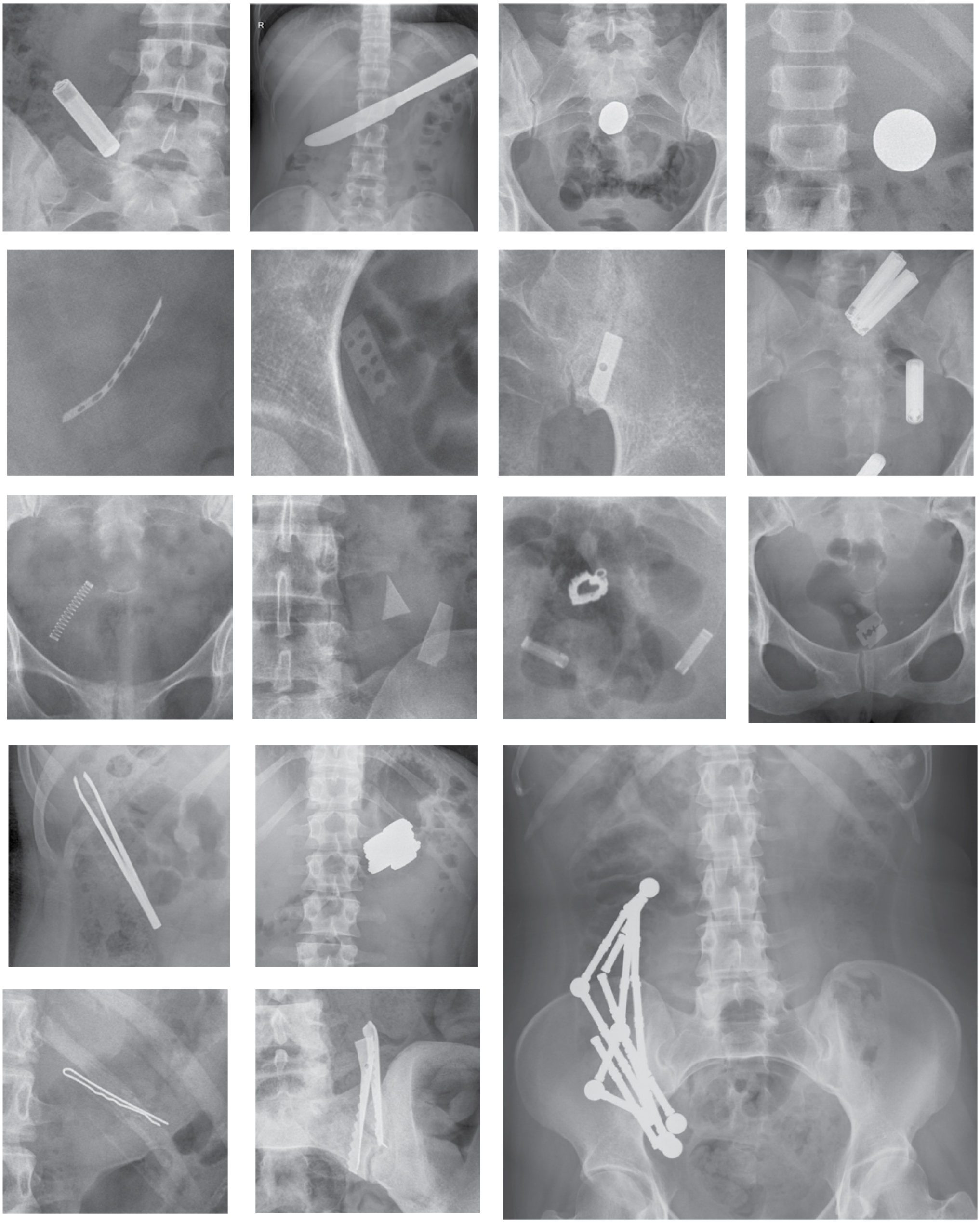

الصورة 136: لدينا 17 صورة شعاعية تظهر أجسام مختلفة مبتلعة. نلاحظ في الصف العلوي من اليسار: جنيه إسترليني معدني، 50 جنيه معدني، سكين، بطارية. وفي الصف الثاني من اليسار: بطاريات، شفرة، شفرة حلاقة، شفرة حلاقة (لاحظ التظاهرات المختلفة).وفي الصف الثالث من اليسار: شفرة حلاقة، قلادة بشكل القلب(مع مشابك تعقيم)، شظايا زجاجية (لاحظ الزجاج غالبا مرئي على الصورة الشعاعية البسيطة)، نابض القلم.ُتظهر في الصورة الشعاعية الكبيرة السفلية قطع من لعبة هيكل مغناطيسي يحتوي على كرات وأعواد. في الصف الرابع من اليسار نلاحظ أيضاً: عنقود المغانط، ملاقط. وفي الصف الأخير من اليسار: ملقط شعر مكسور شبيه بفم التمساح، ملقط للشعر

أمثلة (تكملة لما سبق)

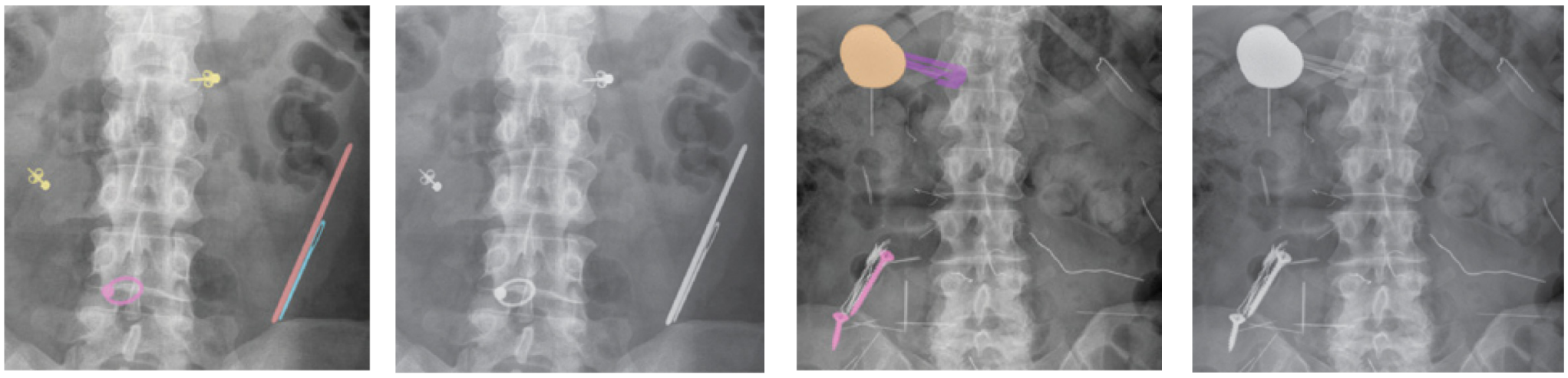

الصورة 137: تُظهر مجموعتي الصور الشعاعية المتطابقة أجسام غريبة مختلفة مبتلعة. في كل مجموعة تعرض الصورة الشعاعية اليمنى الأشياء ملونة. نلاحظ في الأمثلة اليسرى للمجموعتين عملات معدنية متعددة (برتقالي)، براغي (وردي)، مشبك شعر (أرجواني)، والعديد من الإبر و الأسلاك. أما في المجموعة اليمنى فنلاحظ حلقتان للأذن (أصفر)، خاتم (وردي)، عود (أحمر)، إبرة (أزرق).

أجسام مُدخلة عبر المستقيم (PR)

مثال 1

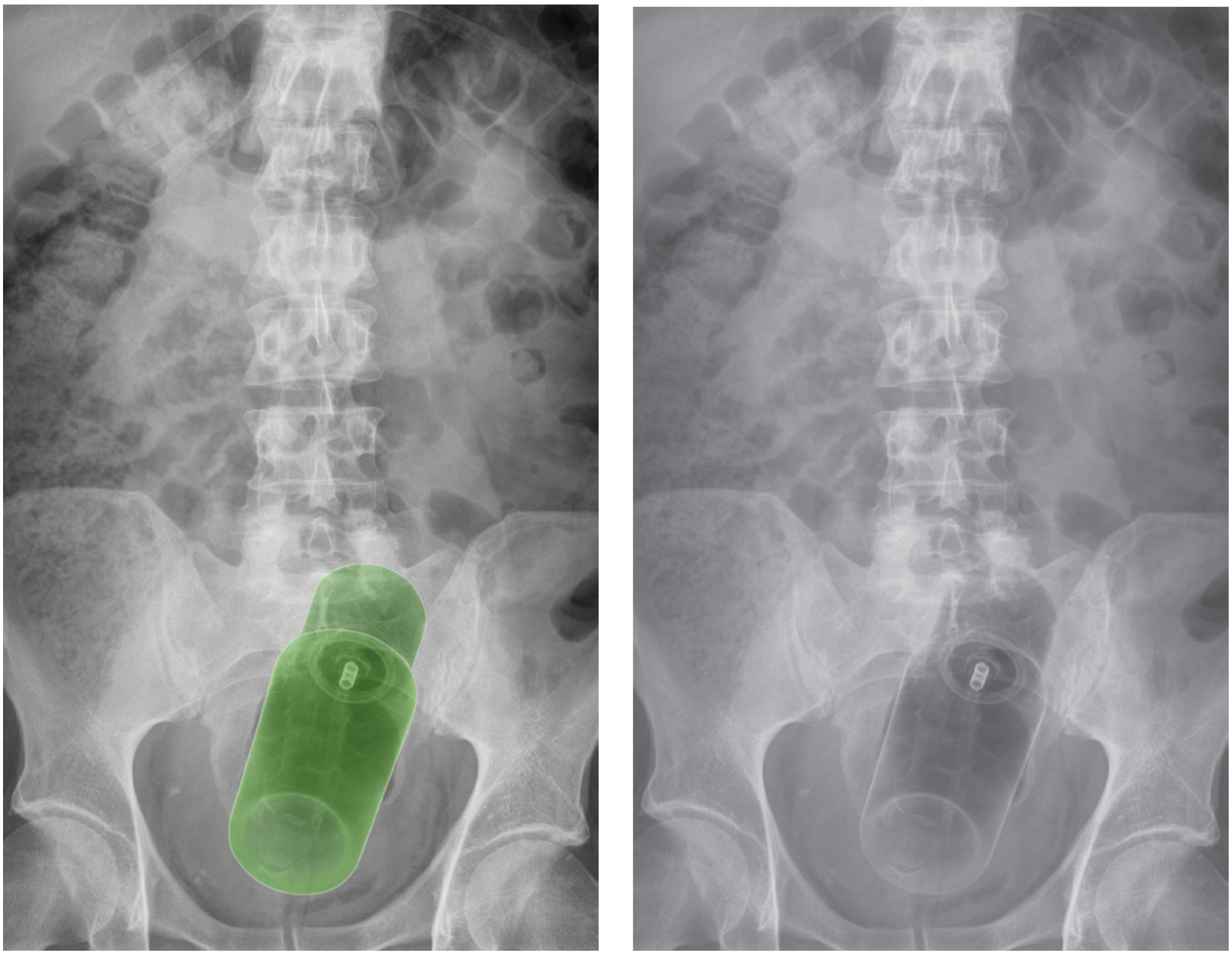

الصورة 138: تُظهر الصورتان الشعاعيتان المتطابقتان البطنيتين قارورة عطر تم إدخالها عبر المستقيم. يشير اللون الأخضر في الصورة الشعاعية اليمنى إلى القارورة.

مثال 2-3

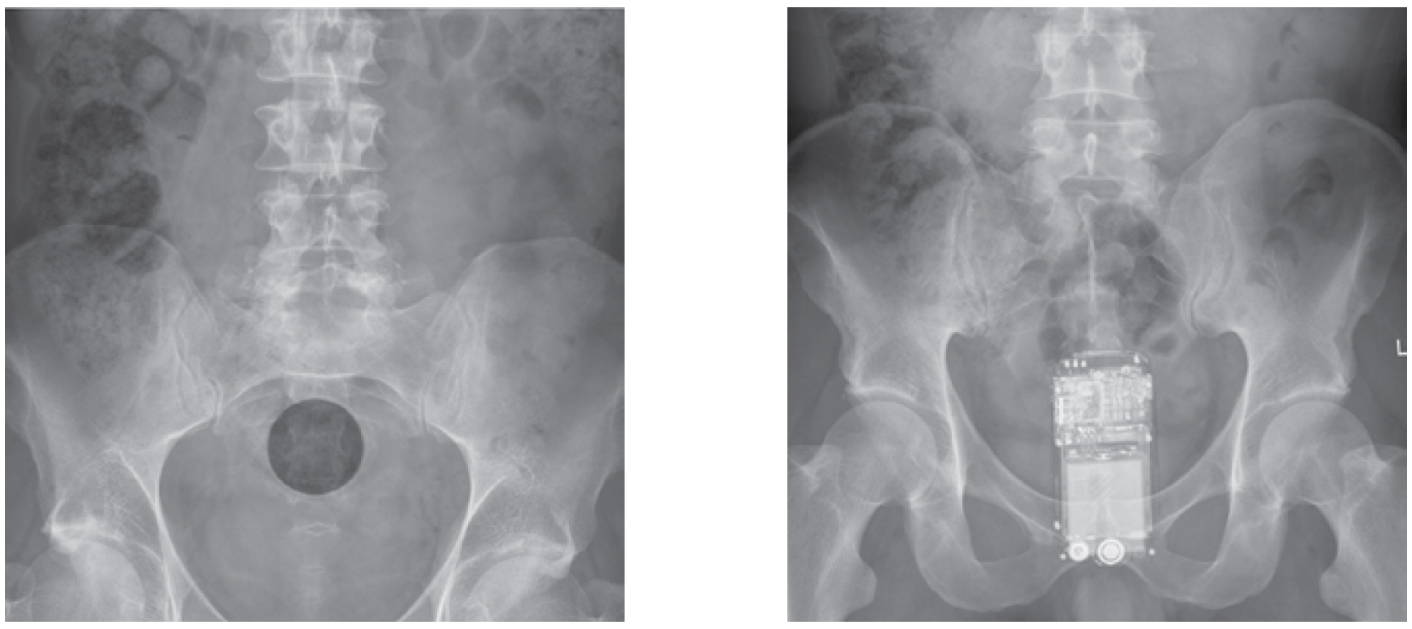

الصورة 139: لدينا صورتان شعاعيتان مختلفتان. تُظهر الصورة الشعاعية اليسرى هاتف محمول متوضع أعلى الحوض السفلي. لقد تم إدخاله داخل المستقيم وتطلب تدخل جراحي لإستخراجه. تُظهر الصورة الشعاعية اليمنى جسم أجنبي دائري الشكل شفيف على الأشعة متوضع أعلى الحوض يشبه كرة البينغ بونغ.

مثال 4

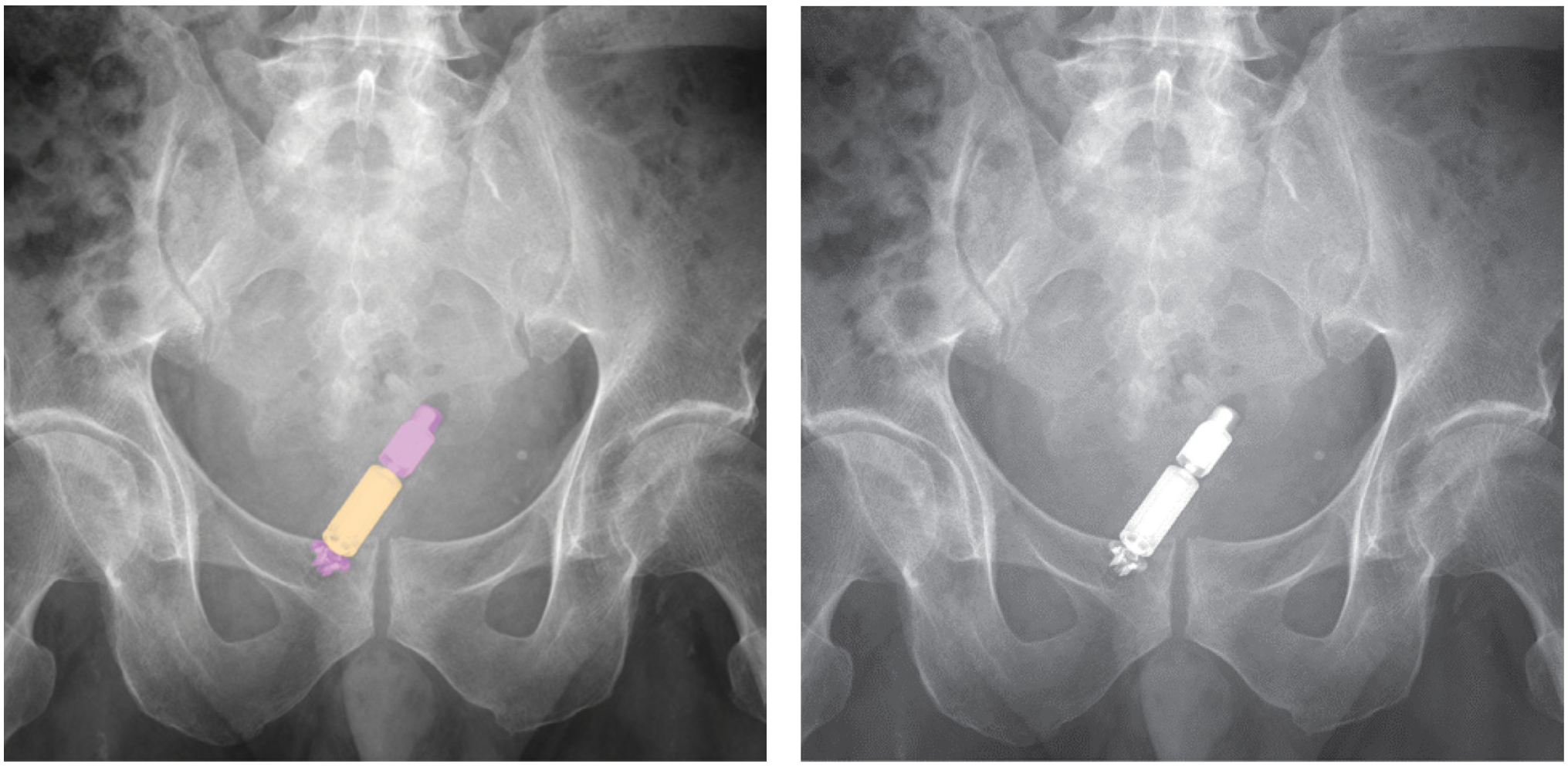

الصورة 140: تُظهر الصورتان المتطابقتين الشعاعيتين هزاز ملتصق بمسقيم المريض. يشير اللون الأرجواني في الصورة الشعاعية اليمنى إلى الهزاز واللون البرتقالي إلى البطارية.

أردية الخادعة

أمثلة

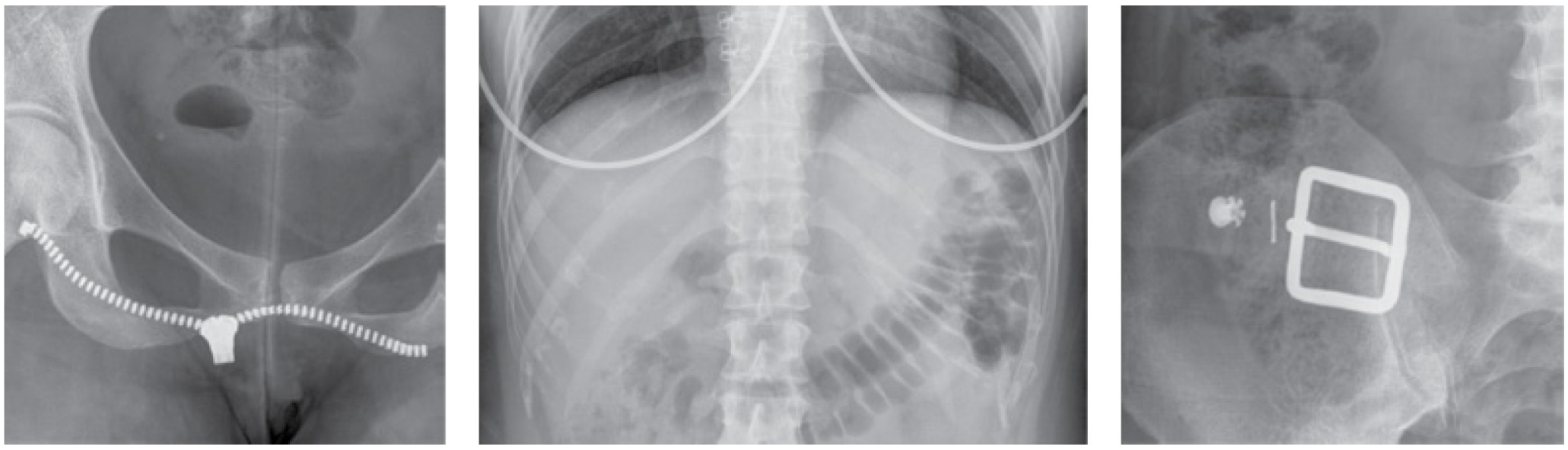

الصورة 141: ثلاث صور شعاعية متطابقة مختلفة تحوي أمثلة عن الأردية الخادعة في التصوير الشعاعي. قفل الحزام، حمالة الثدي، سحاب البنطال، على الترتيب من اليسار إلى اليمين. تقنياً يجب أن تُزال أولاً ثم يتم التقاط الصورة الشعاعية.

الأقراط

أمثلة عن الأقراط السرية (تدعى أيضاً سرة البطن أو البطن)

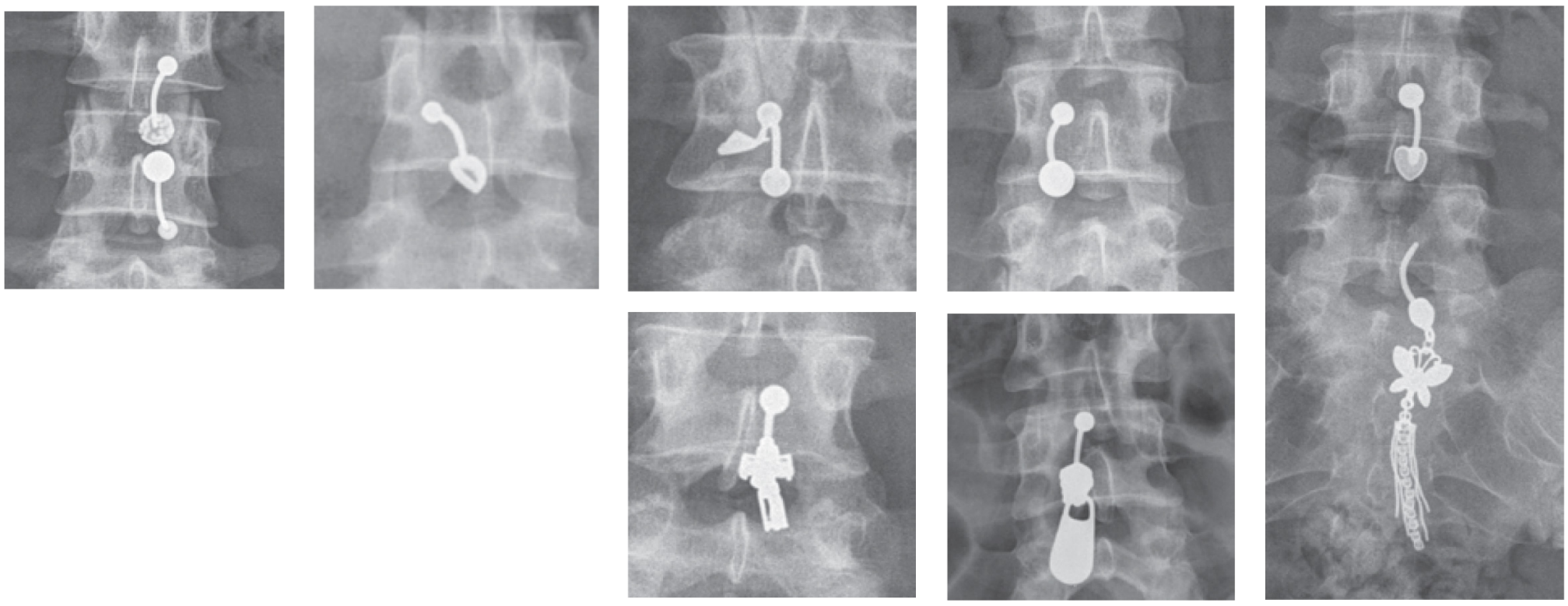

الصورة 142: لدينا سبع صور شعاعية تُظهر أمثلة مختلفة عن الأقراط السرية (يدعى أيضاً زر السرة أو البطن).

مثال عن أقراط القضيب والبظر

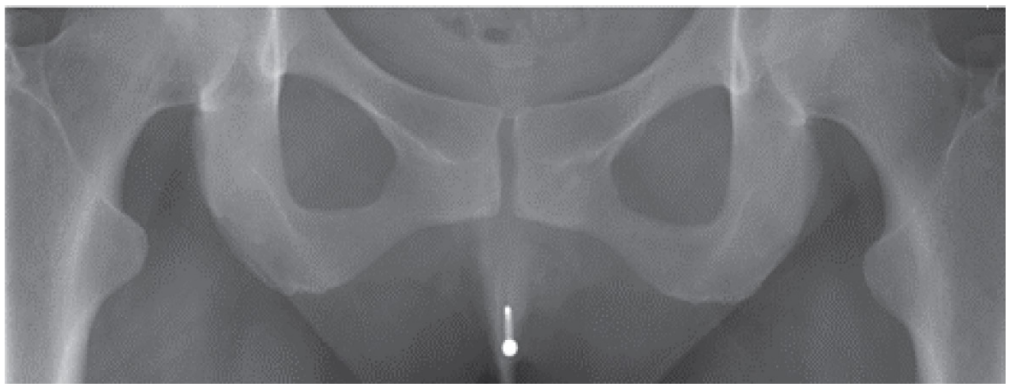

الصورة 143: صورة شعاعية لحوض سفلي أنثوي تُظهر قرط البظر.

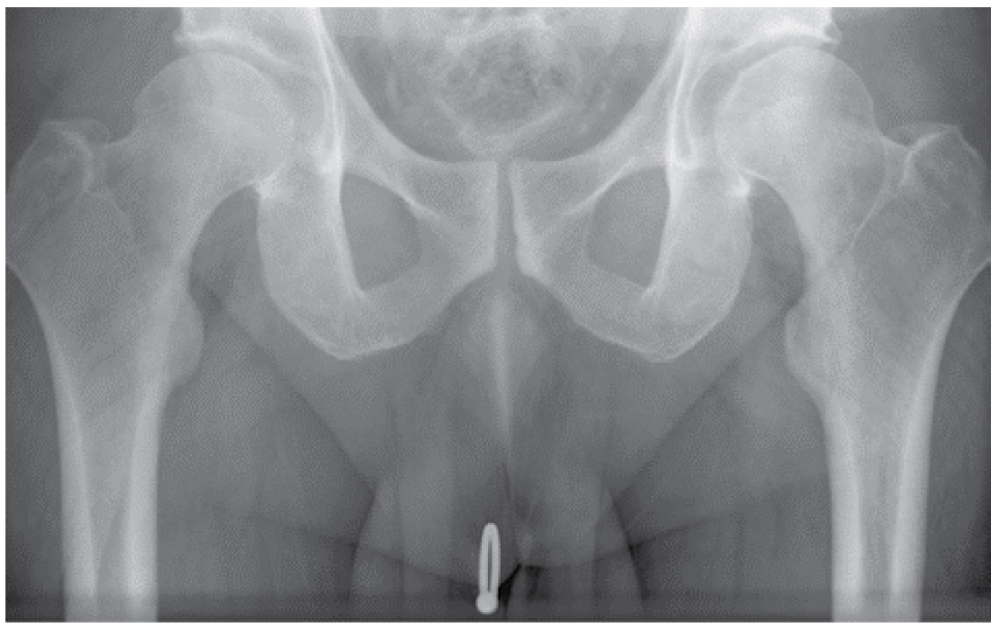

الصورة 144: صورة شعاعية لحوض سفلي ذكري تُظهر قرط القضيب.

...وأخيراً مثال عن ثقب لسان مبتلع بطريق الخطأ

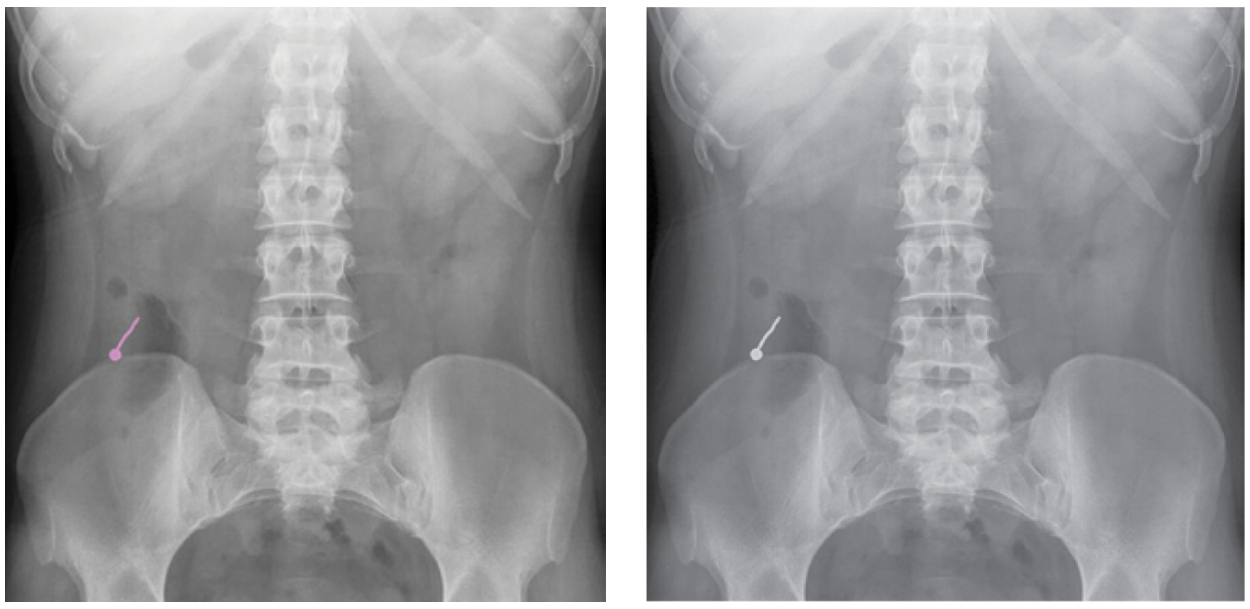

الصورة 145: تُظهر الصورتان المتطابقتين الشعاعيتين قرط لسان مبتلع بطريق الخطأ. كما نلاحظ الثقب متوضع أعلى الربع السفلي الأيمن ويبدو أنه متوضع في الأمعاء الغليظة. يشير اللون الوردي في الصورة الشعاعية اليمنى إلى ثقب اللسان.

الجسم الحمّال

يهرب بعض الناس أدوية غير مشروعة عبر أجسادهم. وذلك عبر إخفائها في سبيلهم المعدي المعوي. يدعى هؤلاء الأشخاص أحياناً ب " البالعين" أو " الحاملين الداخليين " أو البغال". حيث يقومون عادة بتعبئة هذه الأدوية بكثافة داخل بالون أو بجراب مطاطي أو بالواقي الذكري ثم يتم ابتلاعه. وقد سُجلت بعض الحالات تم إدخال العلب عبر المستقيم أو المهبل أيضاً.

قد يكون عدد العلب متفاوت من عدة علب إلى أكثر من **200** علبة. تحوي كل علبة غالباً على جرعات مهددة للحياة.

شعاعياً تظهر علب الأدوية كعتامة نسيجية مرنة أنبوبية أو بيضوية الشكل. وفي بعض الأحيان قد تكون محاطة بهالة هوائية.

ملاحظة: في السابق كان يتم تدبير المرضى جراحياً بشكل أساسي، لكن ارتبط ذلك بوفيات خطيرة بسبب إمكانية تمزق العلب غير محكمة الإغلاق أثناء الجراحة. حالياً يتم تدبير المرضى بشكل محافظ وذلك عبر القيام بشكل من أشكال غسيل الأمعاء الكامل.

E

مثال

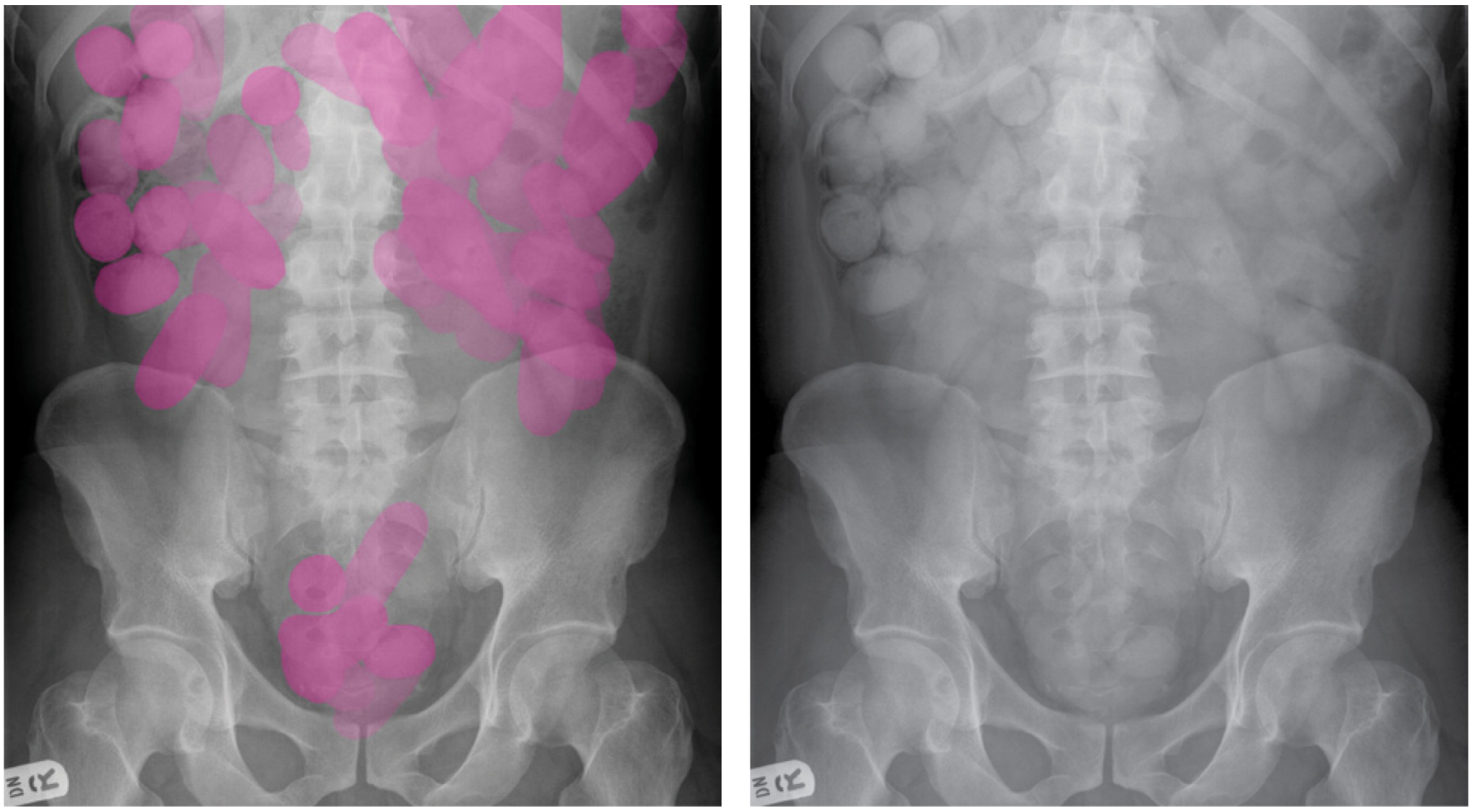

الصورة 146: تُظهر الصورتان الشعاعيتان المتطابقتان البطنيتين العديد من العلب ذات القوام المرن بيضوية أو انبوبية الشكل متوضعة أعلى البطن. نلاحظ القليل منها محاط بهالة هوائية. لاحقا تم اكتشاف أنها عبارة عن واقي ذكري يحوي أدوية غير مشروعة. يشير اللون الأرجواني في الصورة الشعاعية اليمنى إلى علب النسيج المرن.

قاعدتا الرئتين

من المهم أن ننظر إلى قاعدتي الرئتين (في حال كانت مرئية). وخصوصا البحث عما يلي:

- **النقائل:** حيث تظهر كعتامة دائرية متوضعة على قاعدتي الرئتين.
- **التصلد:** تظهر كعتامة رقعية (على شكل رقعة) في قاعدة الرئة. قد يراجع مريض ذات الرئة في قاعدة الرئة اليمنى بشكاية ألم بطني في الربع العلوي الأيمن.
- **انصباب الجنب الغزير أو انخماص الرئة:** مظهر مزيل الحبر بإحدى قاعدتي الرئتين.

مثال1

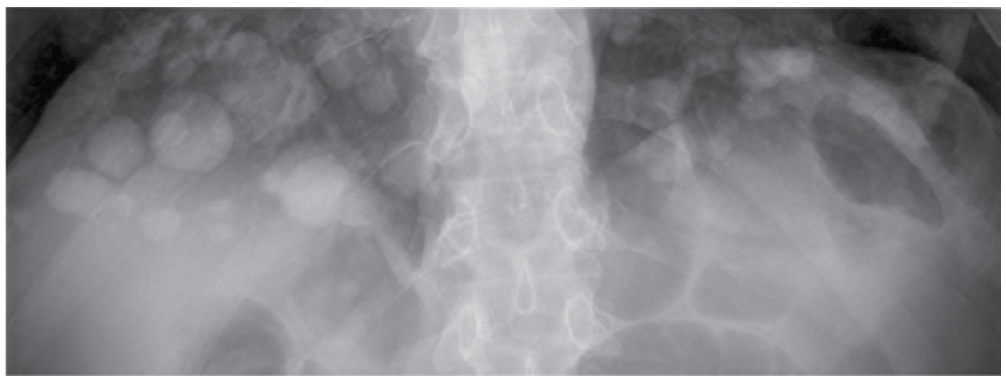
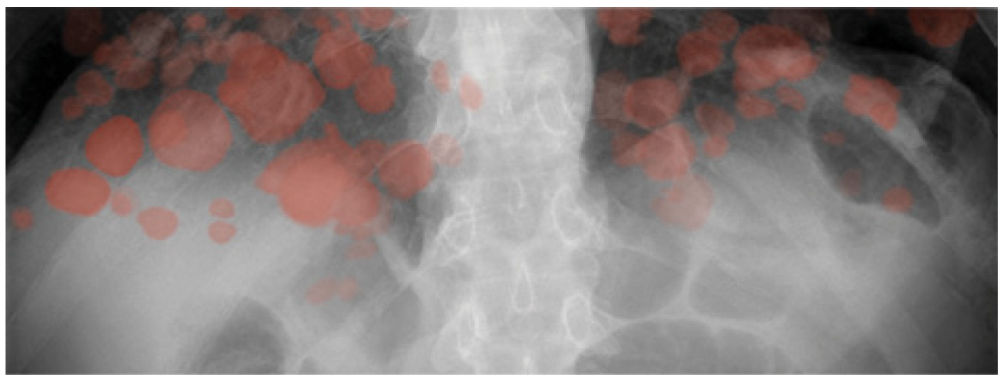

الصورة 147: لدينا صورتان شعاعيتان متطابقتان لأعلى البطن يظهر فيهما نقائل رئوية. نلاحظ عتامات دائرية منتشرة على قاعدتي الرئتين متماشية مع النقائل. يشير اللون الأحمر في الصورة الشعاعية اليمنى إلى النقائل.

مثال 2

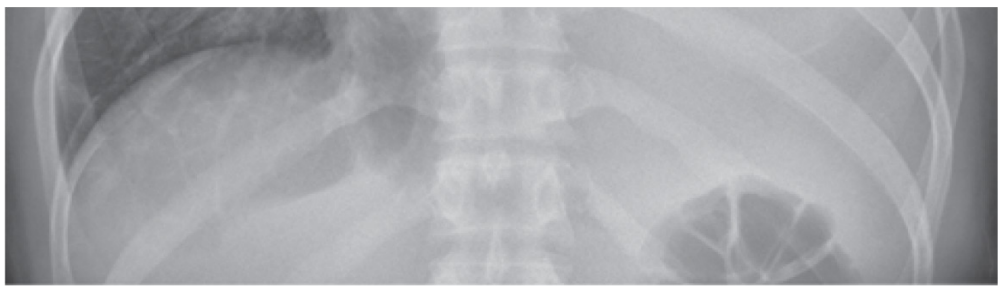
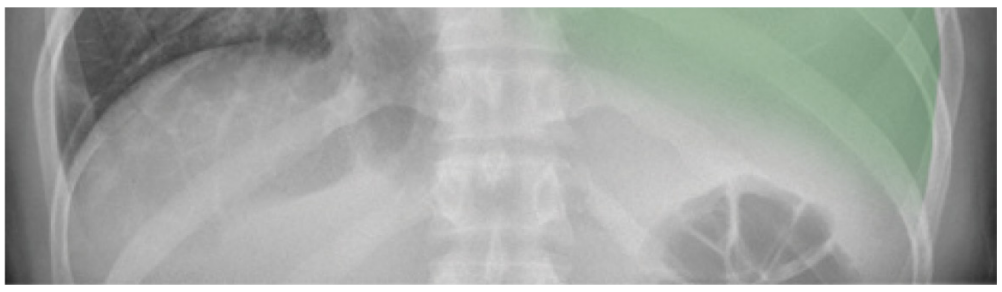

الصورة 148: تُظهر الصورتان الشعاعيتان المتطابقتان لأعلى البطن مظهر مزيل الحبر لقاعدة الرئة اليسرى. كما نلاحظ لدينا القليل من الغاز (عتامة) في قاعدة الرئة اليسرى بالمقارنة مع قاعدة الرئة اليمنى تشمل الأسباب المحتملة إما انصباب غزير في الجنب الأيسر أو انخماص رئة يسرى. يشير اللون الأخضر في الصورة الشعاعية اليسرى إلى مظهر مزيل الحبر في الرئة اليسرى.

E

أسئلة للتقييم الذاتي

تختبر هذه الأسئلة قدرتك على تقديم صورة شعاعية للبطن والتعرف على الآلية المرضية، وتُقدَم بنفس نظام الفحص السريري الموضوعي المنظم (OSCE) ومحطة فيفا Viva. ومن أجل جعلها واقعية قدر الإمكان لا توجد أسئلة متعددة الخيارات (MCQs).

يوجد 16 سؤال يعتمد كل منها على صورة شعاعية واحدة للبطن، تذكر أسلوب ال**ABCDE** بالتقديم وتذكر أنه من الممكن أن يوجد أكثر من إمراضية في الصورة الواحدة.

يختبر الجزء (**a**) من كل سؤال قدرتك على التقديم الصحيح للصورة الشعاعية مستخدماً طريقة ال**ABCDE** وبنفس الوقت التعرف على الإمراضية.

الجزءان (**b**) (**c**)أسئلة نمطية ممكن أن تُسأل في **OSCE** ولا تختبر بالضرورة الحقائق المتعلمة من هذا الكتاب. وهي مصممة لاختبارك/تعليمك معرفة أكثر عمومية متعلقة بإمراضية المريض.

ممكن أن تجد الأجوبة بالصفحة 99-106**.**

> **ملاحظة:** كل الاحرف الأولية، والأعمار، والتواريخ وهمية ولا علاقة لها بالصورة الشعاعية للمرضى بالسؤال.

سؤال مثال

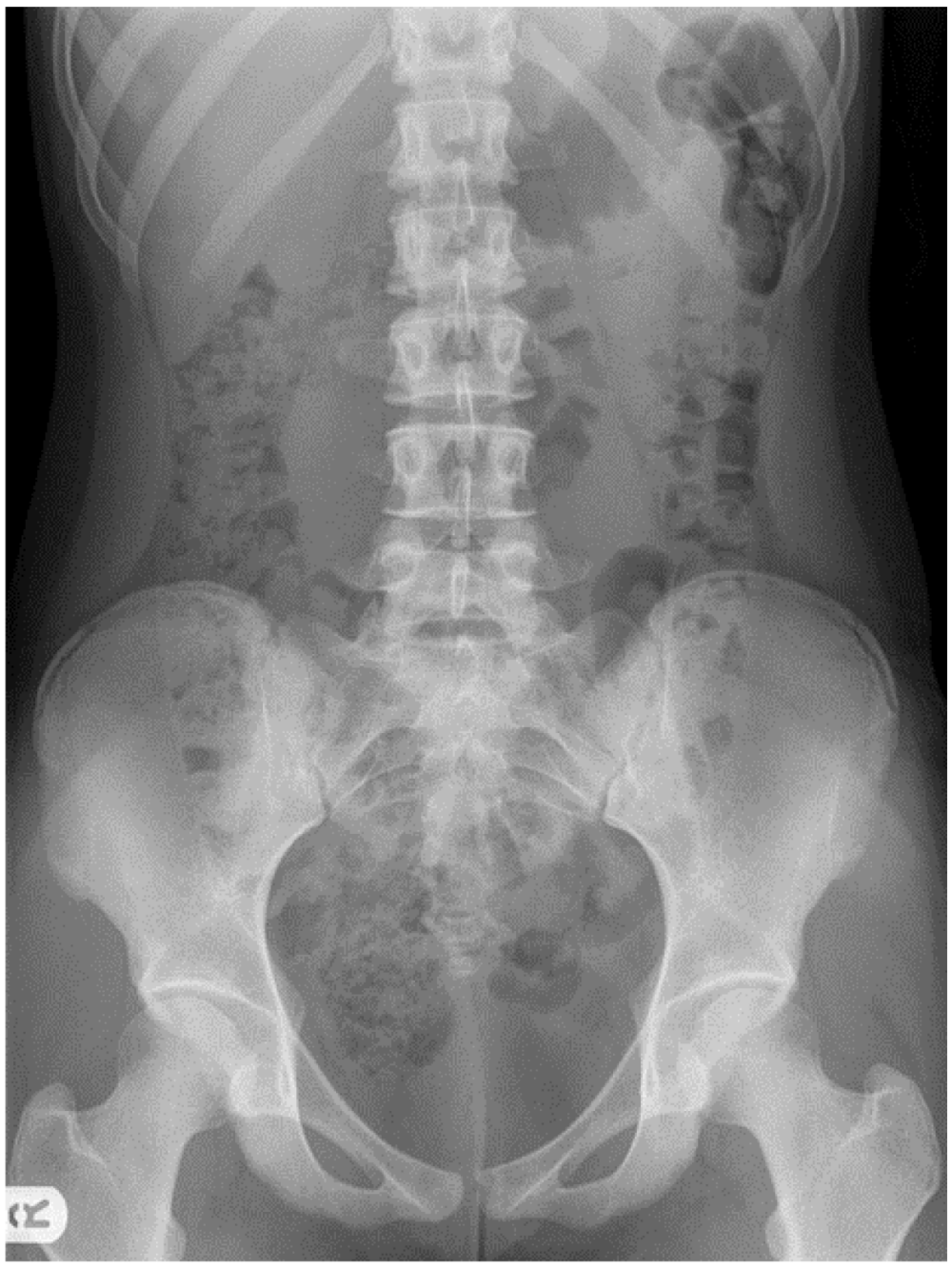

الصورة 149: السيد VB الصورة مأخوذة بتاريخ مجهول.

a) قدم هذه الصورة الشعاعية.

"صورة شعاعية بطنية أمامية خلفية بوضعية الاستلقاء للسيد VB. هذه الصورة مجهولة المصدر وبالتالي فإن تاريخ الفحص غير معروف."

" تتضمن الصورة الارتفاق العاني ومع ذلك فإن نصف الحجاب الحاجز غير مصوّر. مثالياً يجب أن أرى كلا نصفي الحجاب الحاجز."

A: "لا يوجد دليل على وجود غاز حر."

B: "نموذج غاز الأمعاء ضمن الحدود الطبيعية."

C: "لا يوجد تكلس غير طبيعي."

D: "لا يوجد كسر أو أي شذوذ عظمي."

E: "لا يوجد دليل على جراحة سابقة أو أجهزة طبية أو أي جسم أجنبي."

" إنها صورة بطن شعاعية طبيعية باختصار"

السؤال الأول

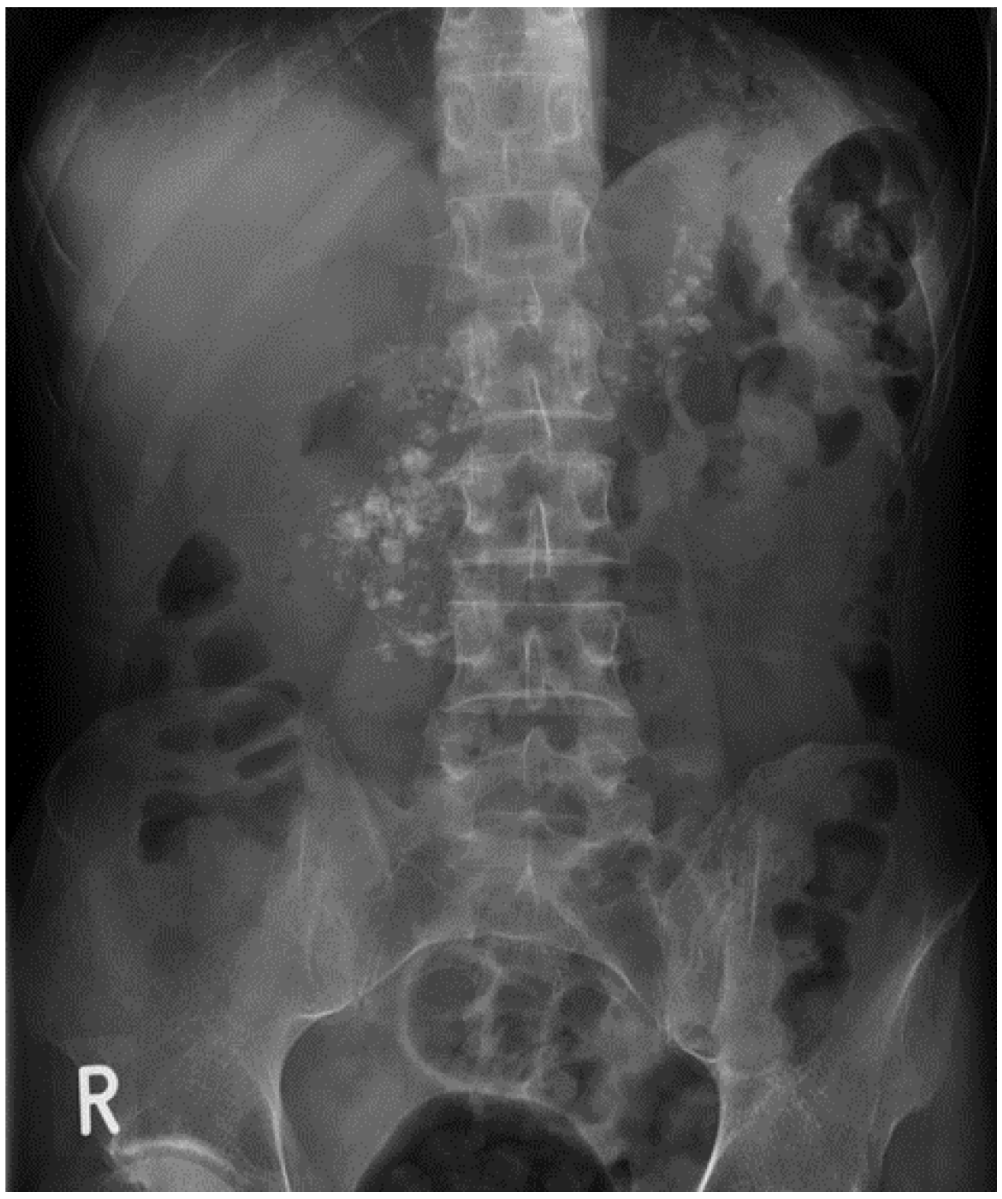

الصورة 150: السيد CF. الصورة مأخوذة بتاريخ مجهول

- اشرح هذه الصورة الشعاعية.
- ما هو التشخيص؟
- حدد السبب المستبطن الأكثر احتمالاً؟

السؤال الثاني

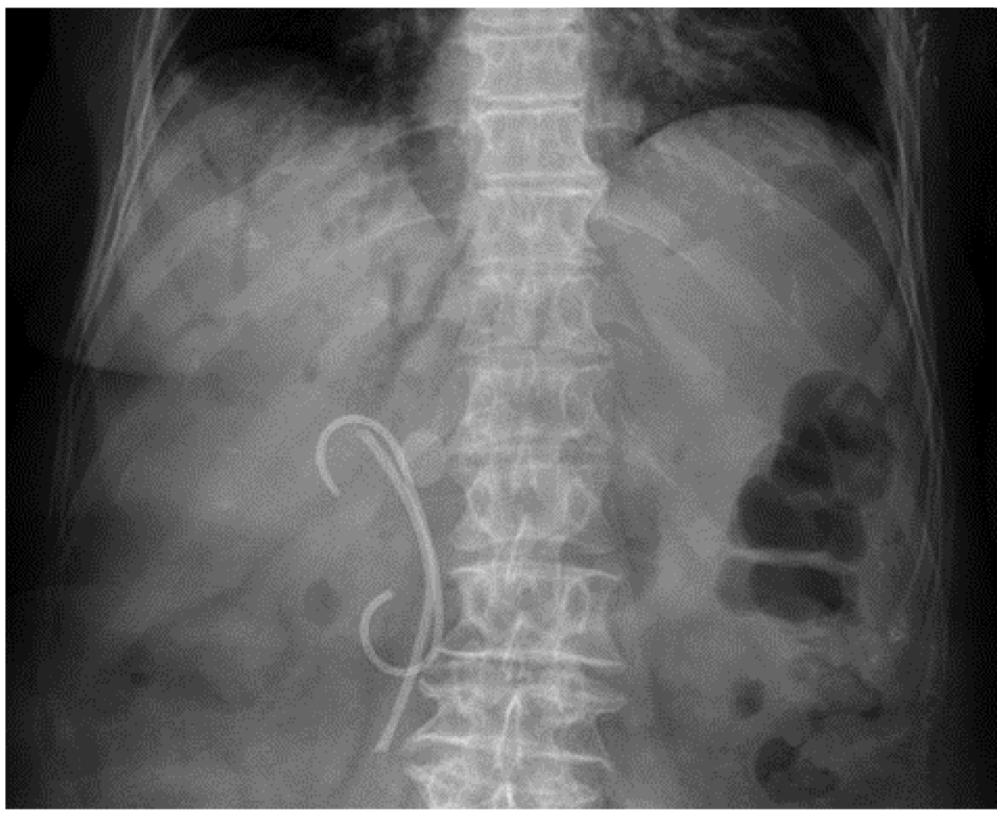

الصورة 151: السيد WC. الصورة مأخوذة بتاريخ مجهول.

- اشرح هذه الصورة الشعاعية.
- اذكر استطبابين للإجراءات التي خضع لها المريض؟
- حدد اثنتان من المضاعفات النوعية؟

السؤال الثالث

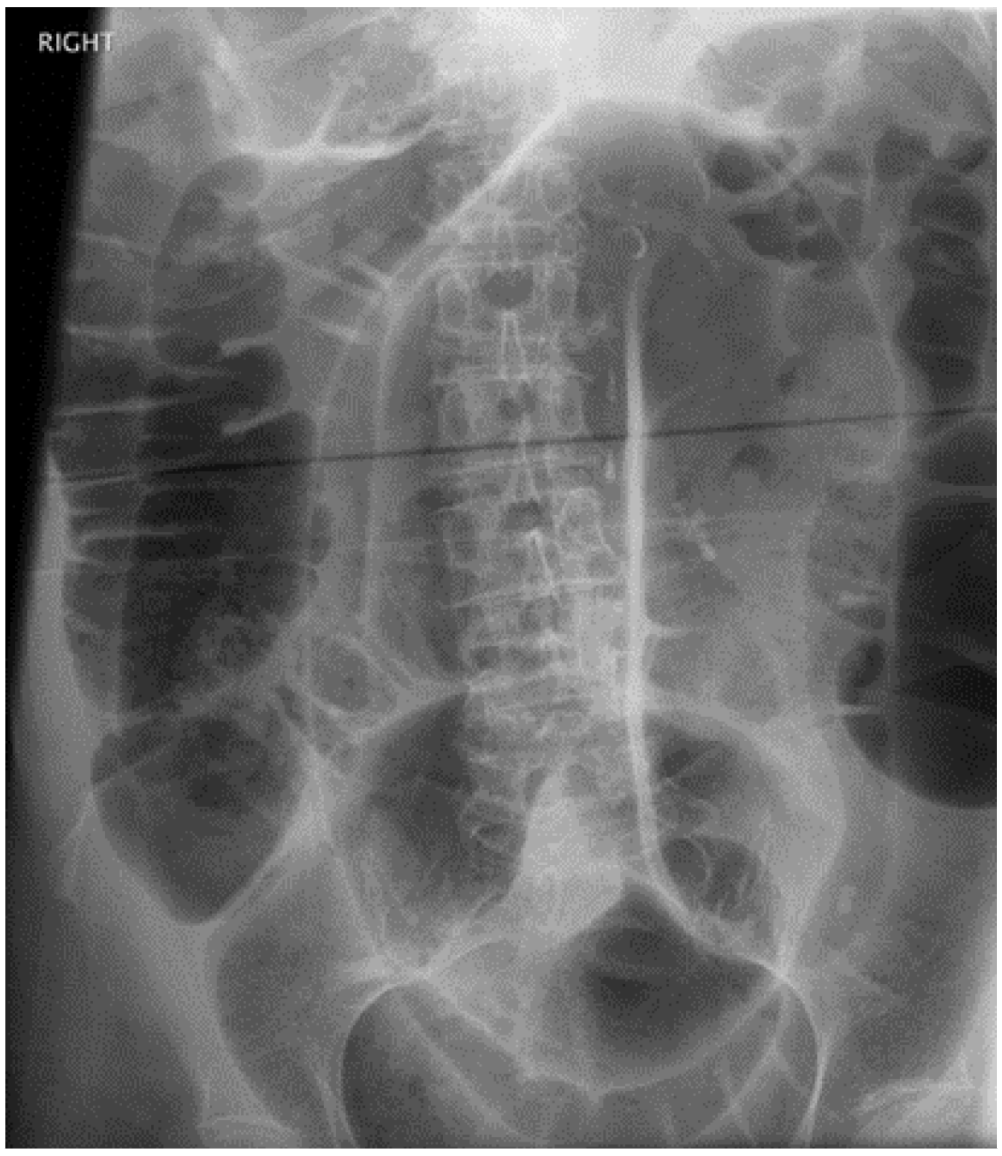

الصورة 152: السيدة JV. الصورة مأخوذة بتاريخ مجهول

- اشرح هذه الصورة الشعاعية.
- ما هي الفئة العمرية الأشيع لهذه الحالة؟
- ما هو التدبير العلاجي الأولي؟

السؤال الرابع

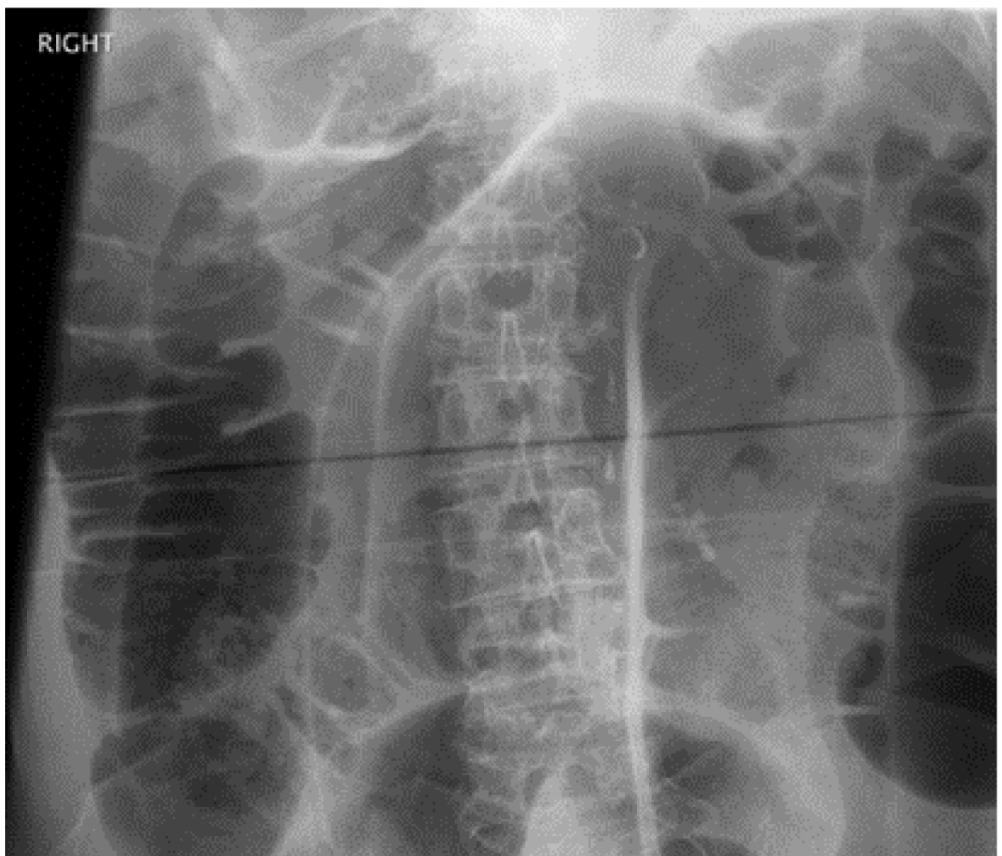

الصورة 153: السيد JS. الصورة مأخوذة بتاريخ مجهول.

- اشرح هذه الصورة الشعاعية.
- ما هو التشخيص الأكثر احتمالاً؟
- اذكر اختلاطاً؟

السؤال الخامس

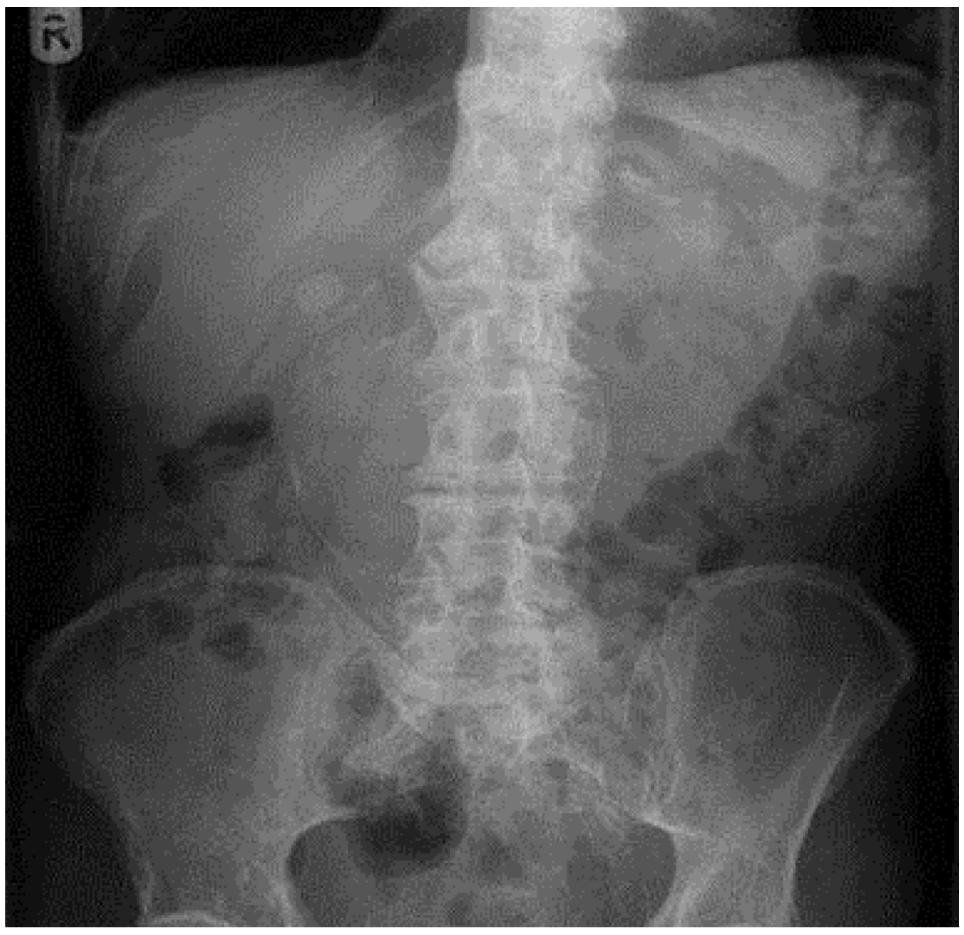

الصورة 154: السيد NC. الصورة مأخوذة بتاريخ مجهول

- اشرح هذه الصورة الشعاعية.
- ما هو الحجم الذي يجب أن تكون عليه أم الدم الأبهرية البطنية ليكون خطر تمزقها العفوي أكبر من خطر التدبير الجراحي لها عبر الجراحة المفتوحة أو عبر آلية إصلاح أم الدم داخل الوعائي (EVAR)؟

السؤال السادس

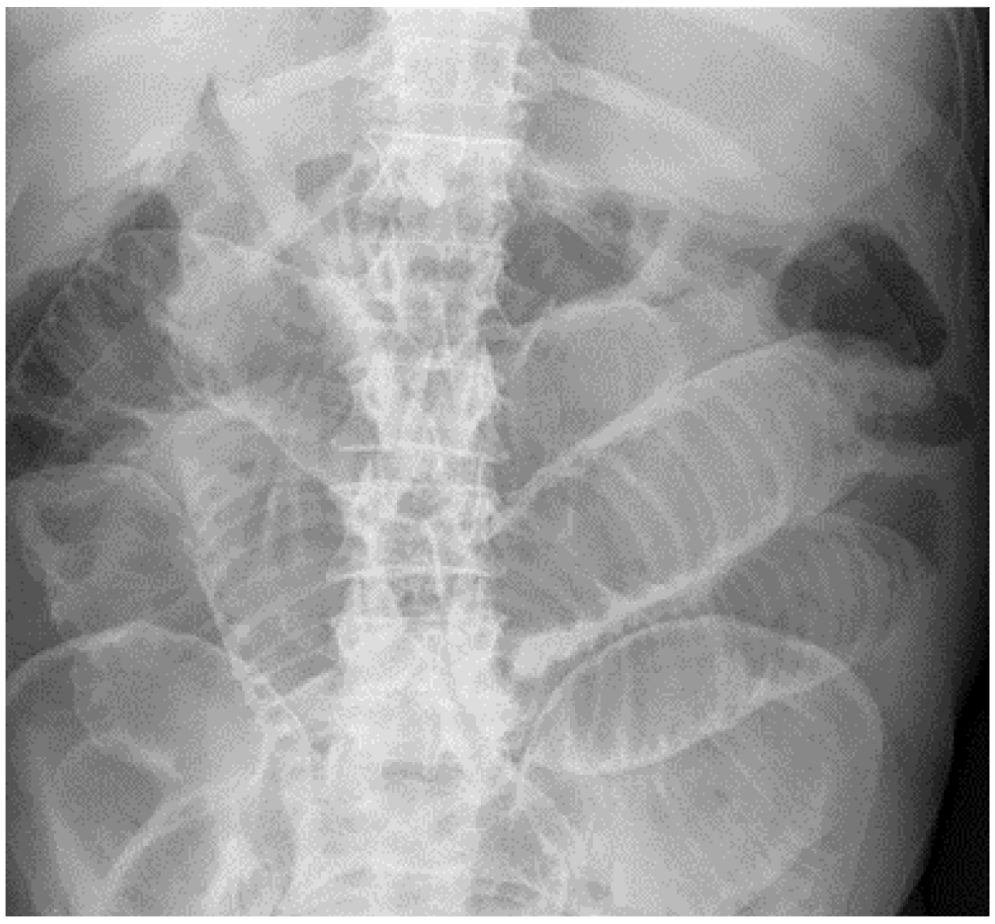

الصورة 155: السيد RS. الصورة مأخوذة بتاريخ مجهول

- اشرح هذه الصورة الشعاعية.
- ما هو التشخيص؟
- ماهي خطتك في التدبير العلاجي الاولي؟

السؤال السابع

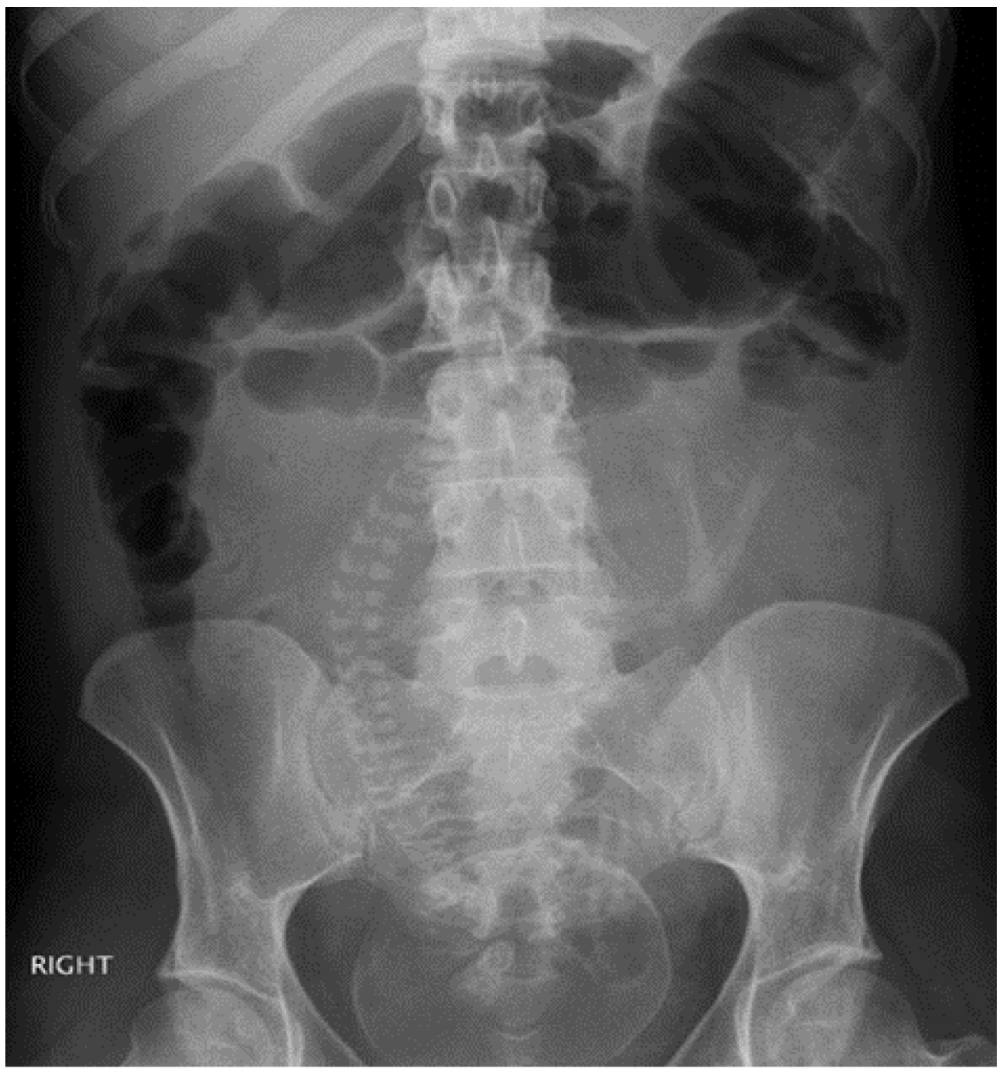

الصورة 156: السيدة VN. الصورة مأخوذة بتاريخ مجهول، ألم بطني وخيم لـ 8 ساعات.اشرح هذه الصورة الشعاعية.

- اشرح هذه الصورة الشعاعية.
- ما الذي كان ينبغي أن يُجرى قبل هذه الصورة؟
- المريضة كانت غافلة عن حملها، ما هو الاستقصاء التالي الأنسب؟

السؤال الثامن

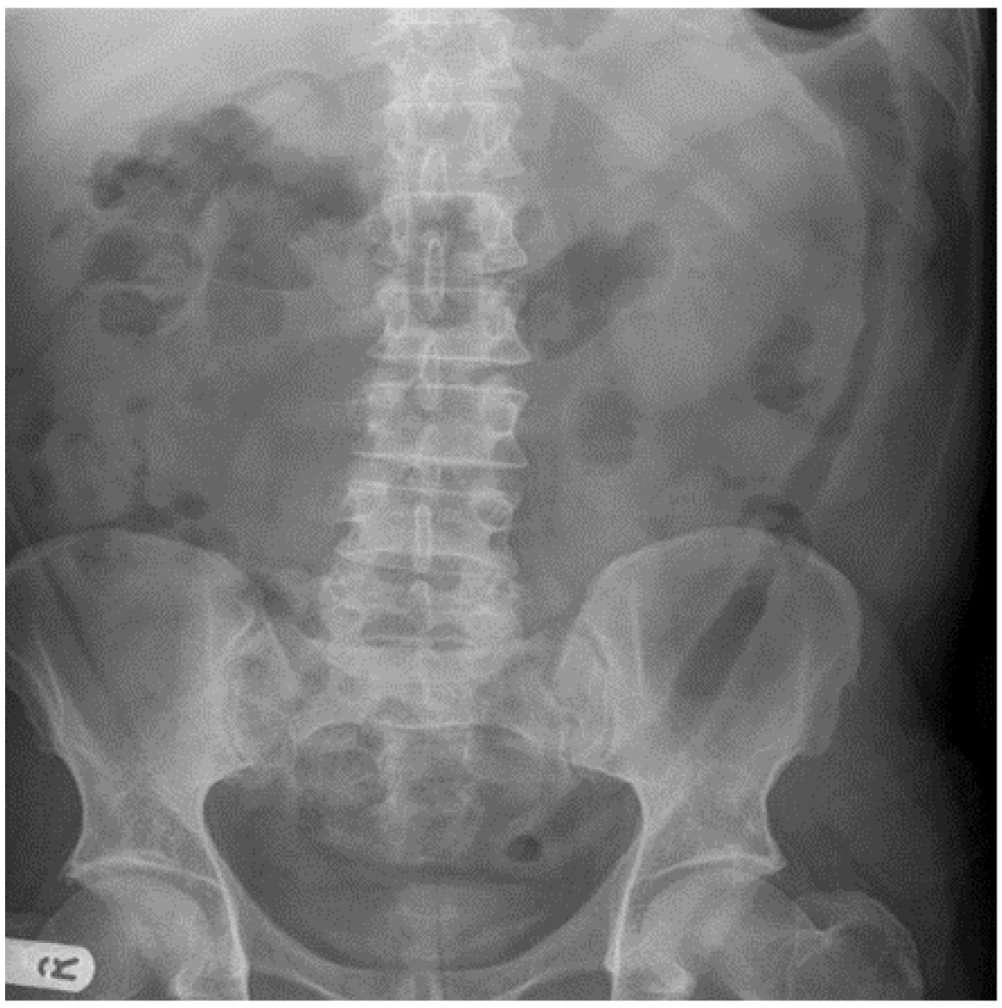

الصورة 157: السيدة MB. الصورة مأخوذة بتاريخ مجهول

- اشرح هذه الصورة الشعاعية.
- اذكر ثلاثة أسباب للشذوذات الظاهرة؟
- حدد اثنين من المضاعفات المحتملة؟

السؤال التاسع

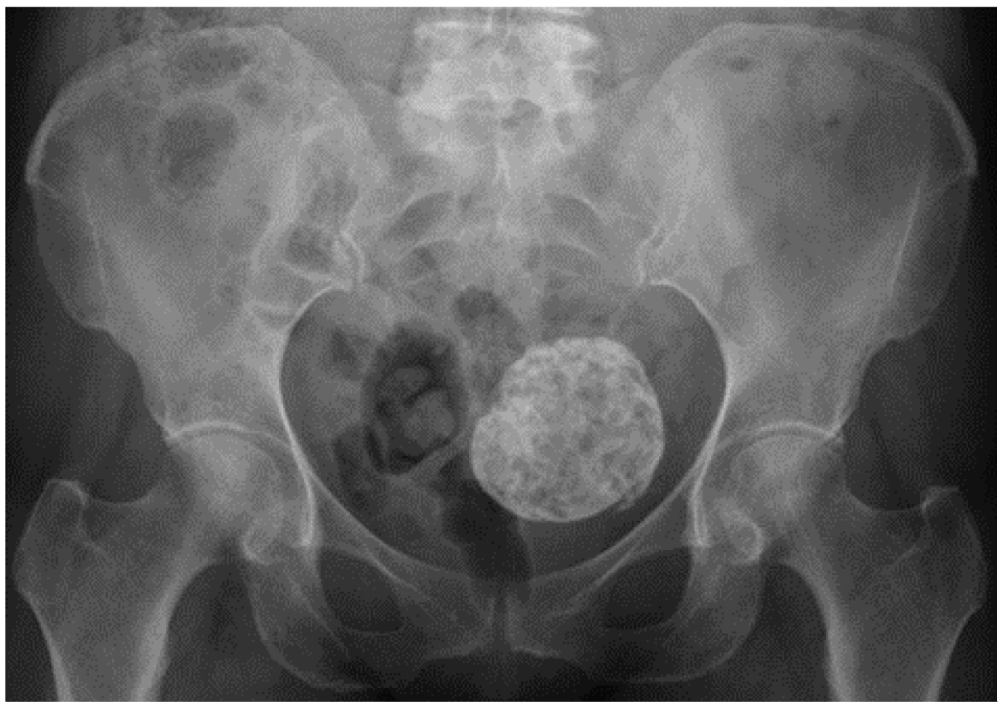

الصورة 158: السيدة MH. الصورة مأخوذة بتاريخ مجهول.

- اشرح هذه الصورة الشعاعية.
- ما هو الدليل؟
- بأي مجموعة عرقية يشيع أكثر؟

السؤال العاشر

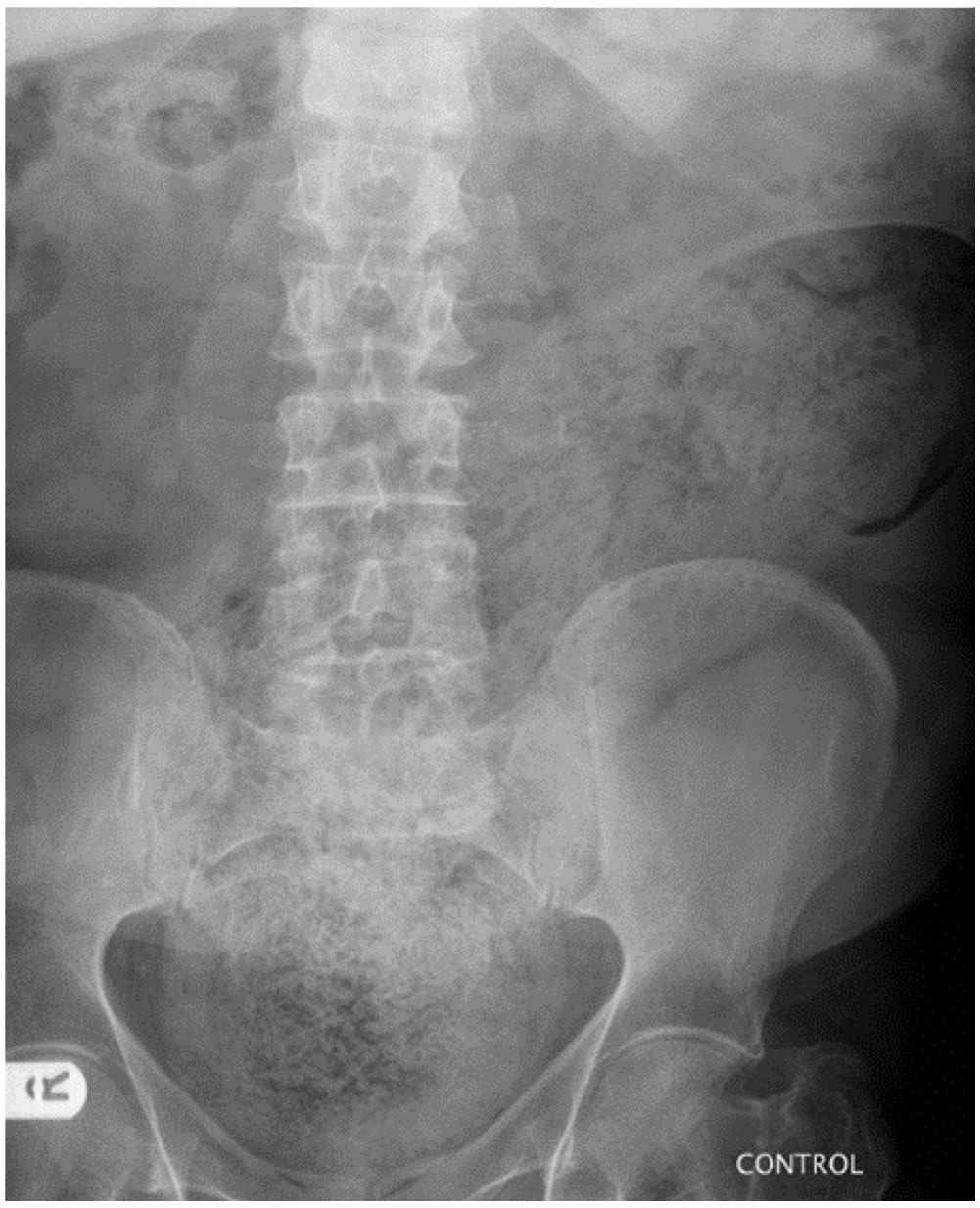

الصورة 159: السيدة KH. الصورة مأخوذة بتاريخ مجهول.

- اشرح هذه الصورة الشعاعية.
- لماذا قد يصاب المريض بالإسهال؟
- حدد اثنين من المضاعفات المحتملة؟

السؤال الحادي عشر

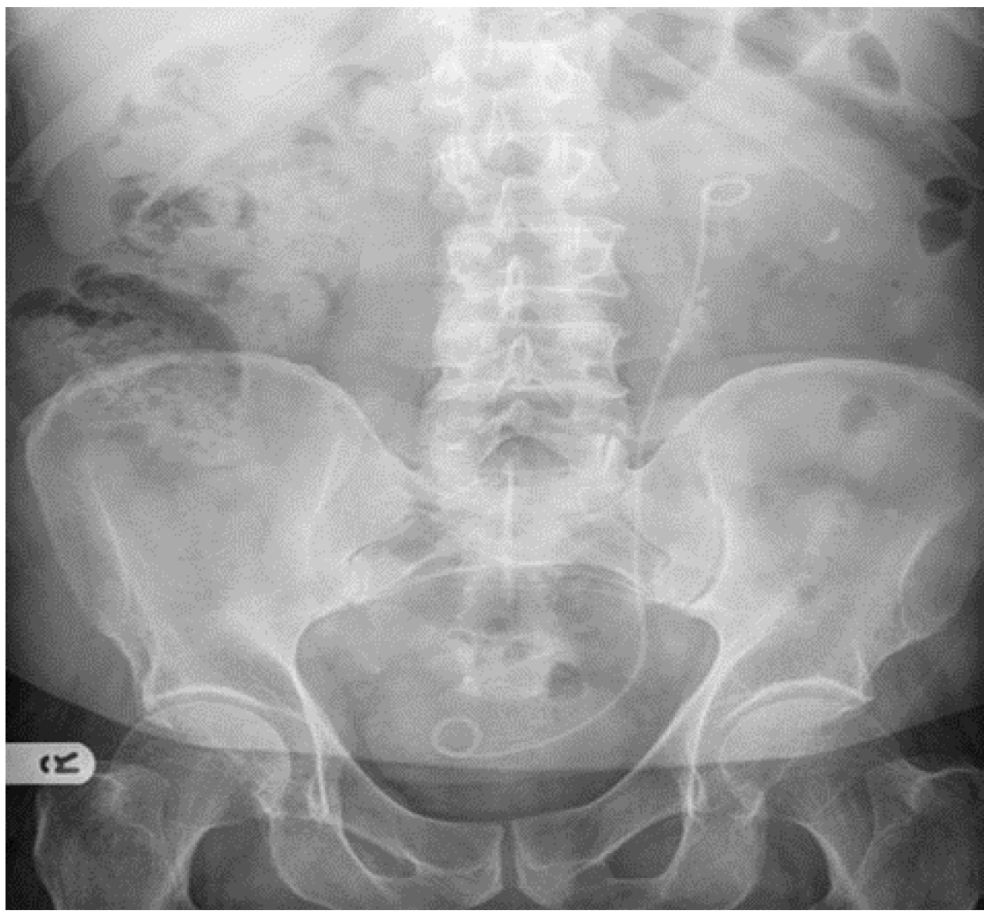

الصورة 160: السيد RR. الصورة مأخوذة بتاريخ مجهول.اشرح هذه الصورة الشعاعية.

- اشرح هذه الصورة الشعاعية.
- اذكر استطبابين للدعامة الظاهرة؟

السؤال الثاني عشر

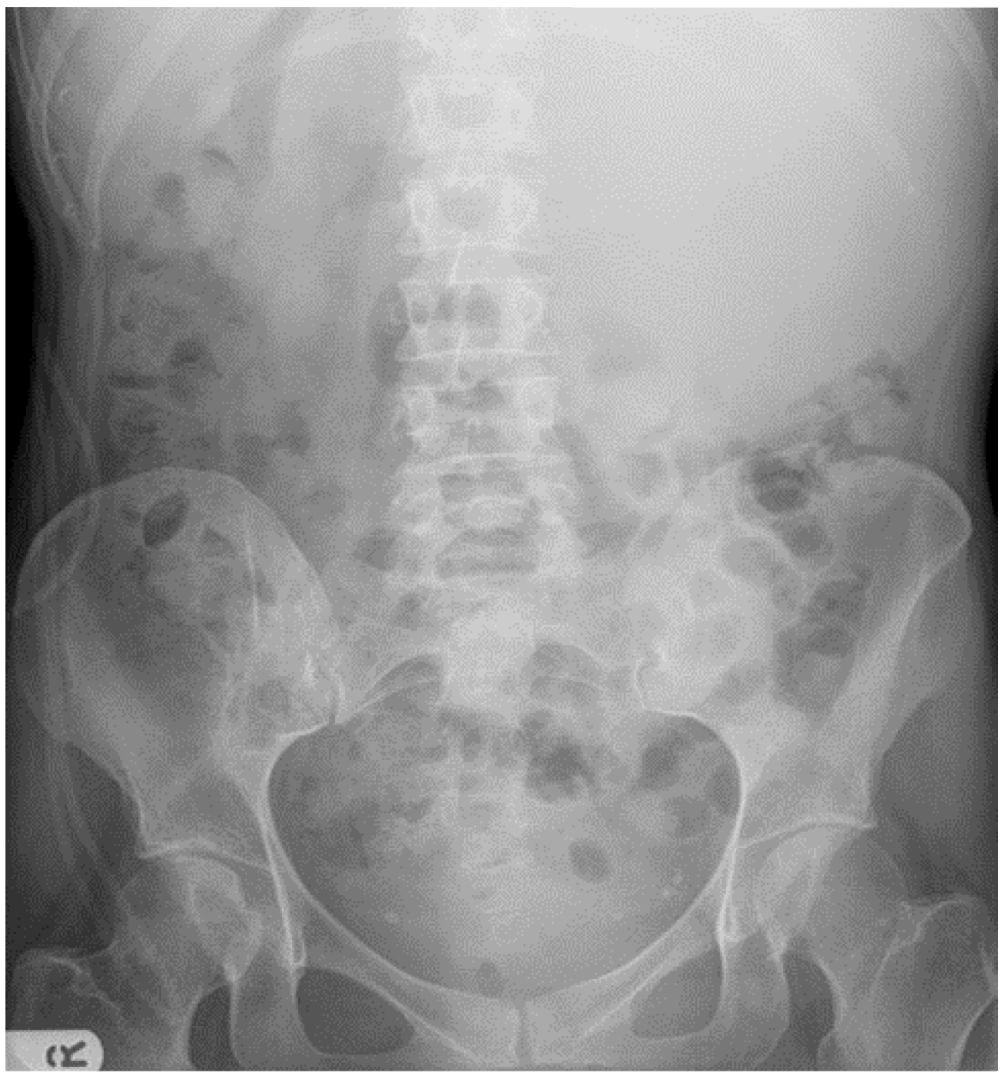

الصورة 161: السيدة AT. الصورة مأخوذة بتاريخ مجهول.

- اشرح هذه الصورة الشعاعية.
- حدد سببين كامنين محتملين لهذا المظهر؟
- ما هو الاستقصاء الذي ترغب في القيام به بعد ذلك؟

السؤال الثالث عشر

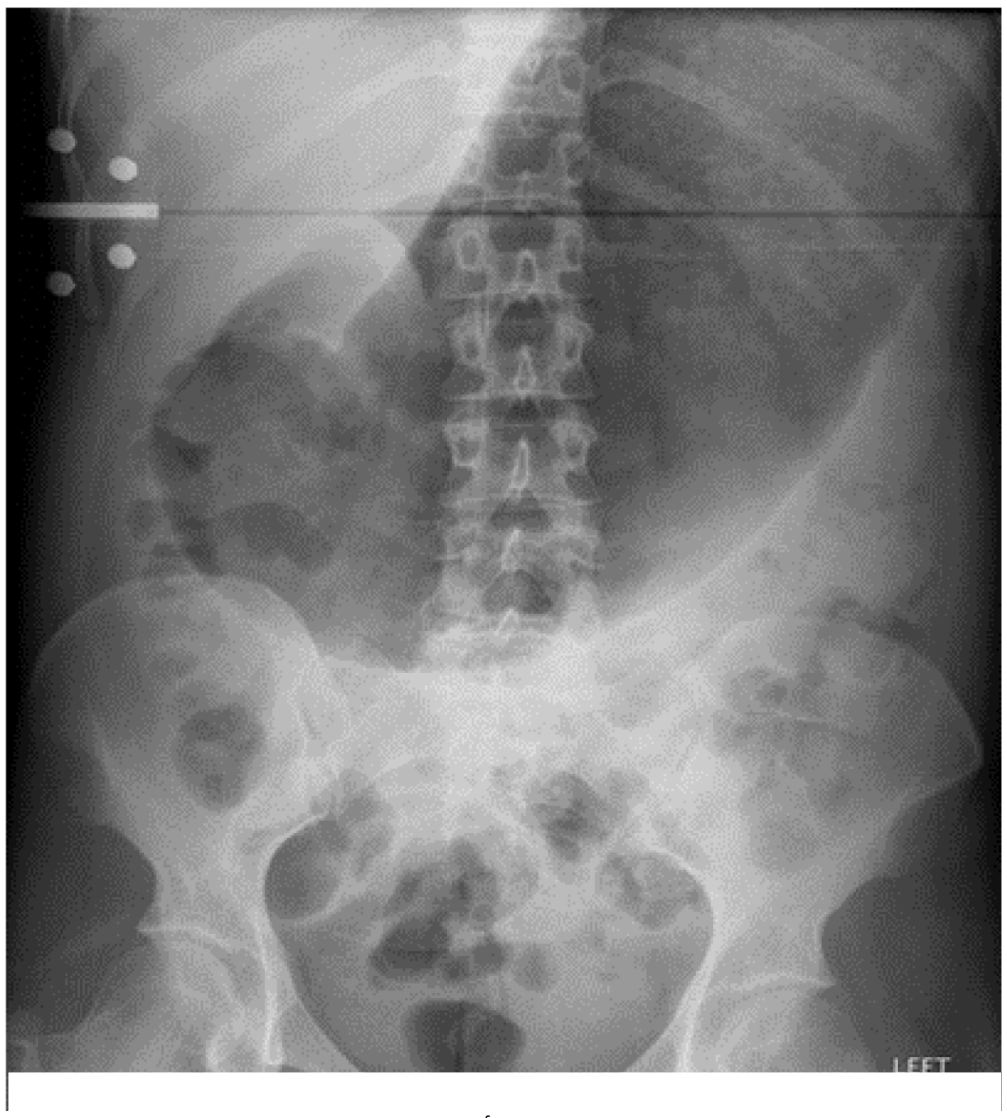

الصورة162: السيدة NM. الصورة مأخوذة بتاريخ مجهول..

- اشرح هذه الصورة الشعاعية.
- حدد سببين محتملين لهذا المظهر؟
- إذا كانت المظاهر ثانوية لانسداد الأمعاء، على أي مستوى من المحتمل أن يكون الانسداد؟

السؤال الحادي عشر

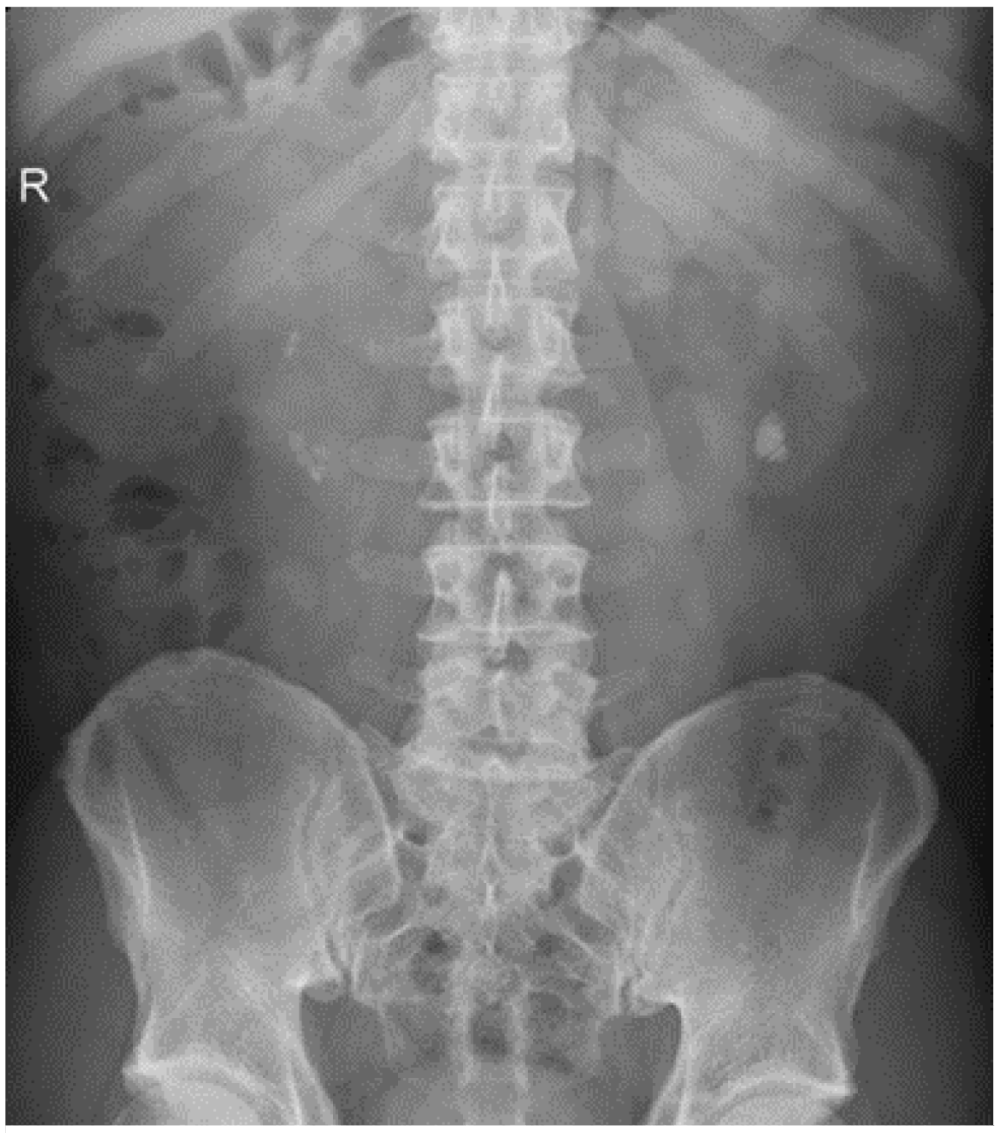

الصورة 164: السيد ST. الصورة مأخوذة بتاريخ مجهول.

- اشرح هذه الصورة الشعاعية.
- ماهي الحالات التي تؤهب لهذه الموجودات؟
- اذكر طريقة واحدة للمعالجة؟

السؤال الرابع عشر

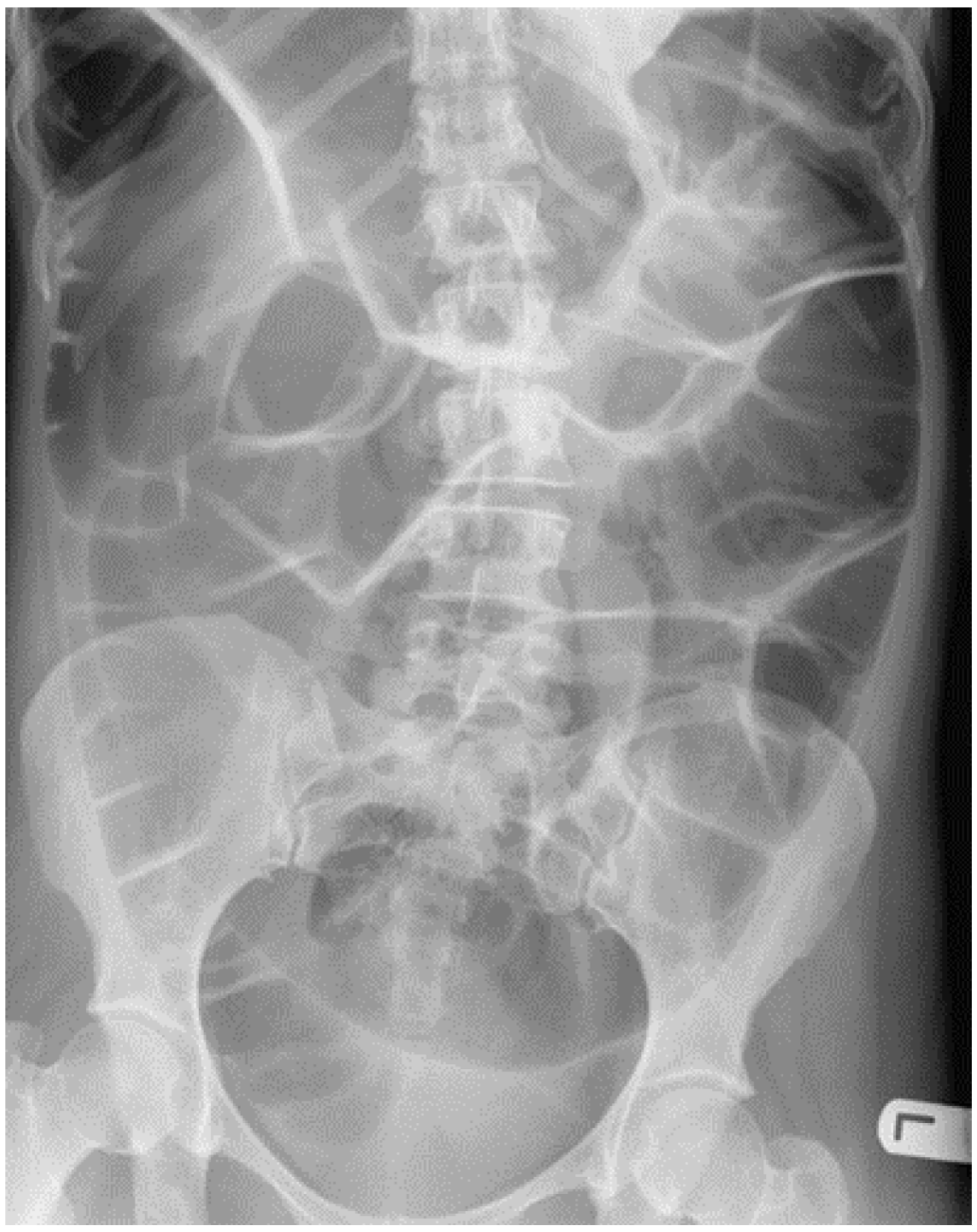

الصورة 163: لسيدة MS. الصورة مأخوذة بتاريخ مجهول.

- اشرح هذه الصورة الشعاعية.
- حدد سببين محتملين لهذا المظهر؟

السؤال السادس عشر

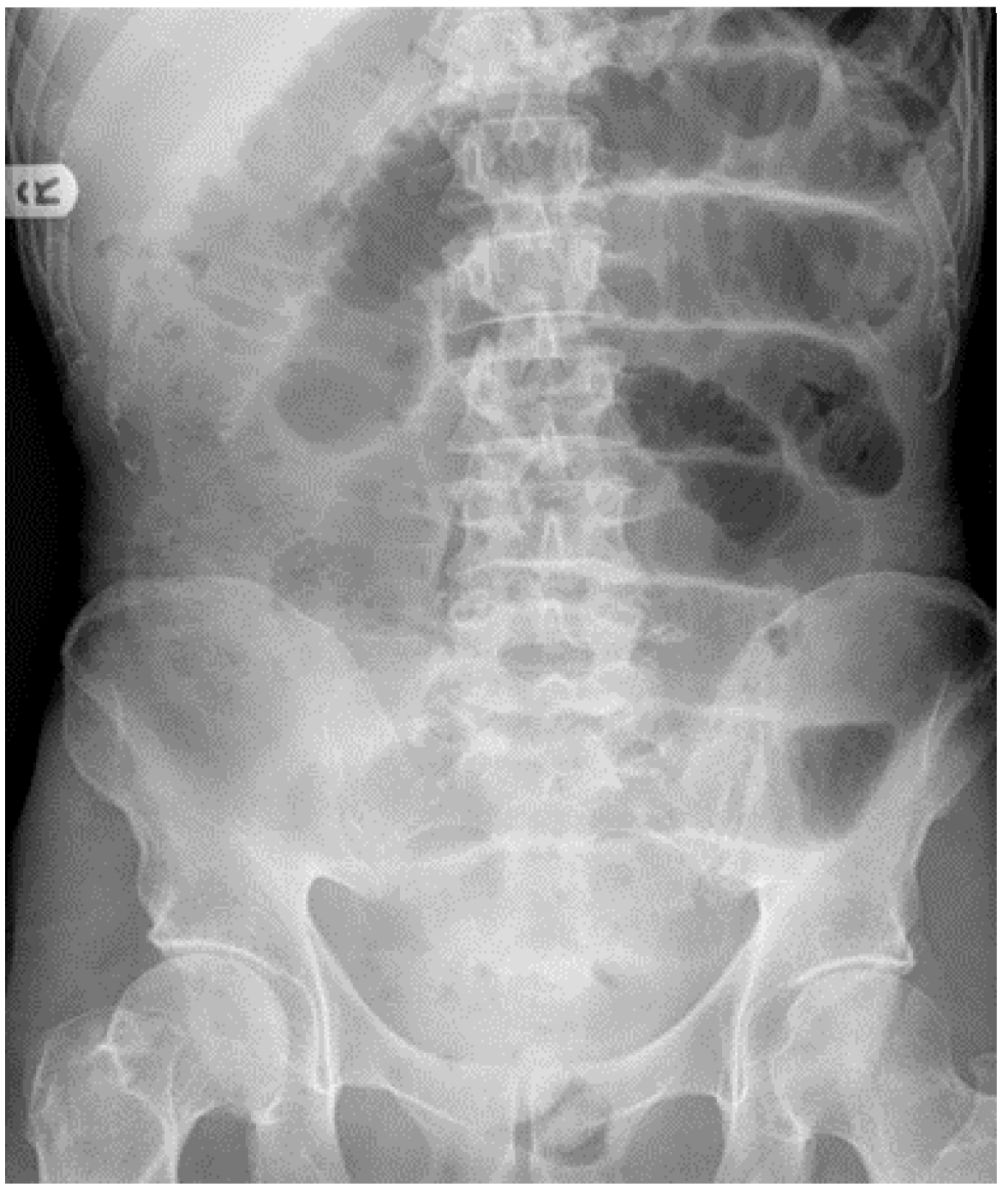

الصورة 165: السيدة EA. الصورة مأخوذة بتاريخ مجهول. ألم بطني وإقياء لمدة 24 ساعة.

- اشرح هذه الصورة الشعاعية.
- خضع المريض لجراحة بطنية سابقة. ما هو السبب المحتمل للشذوذ المحدد؟

الجواب الأول

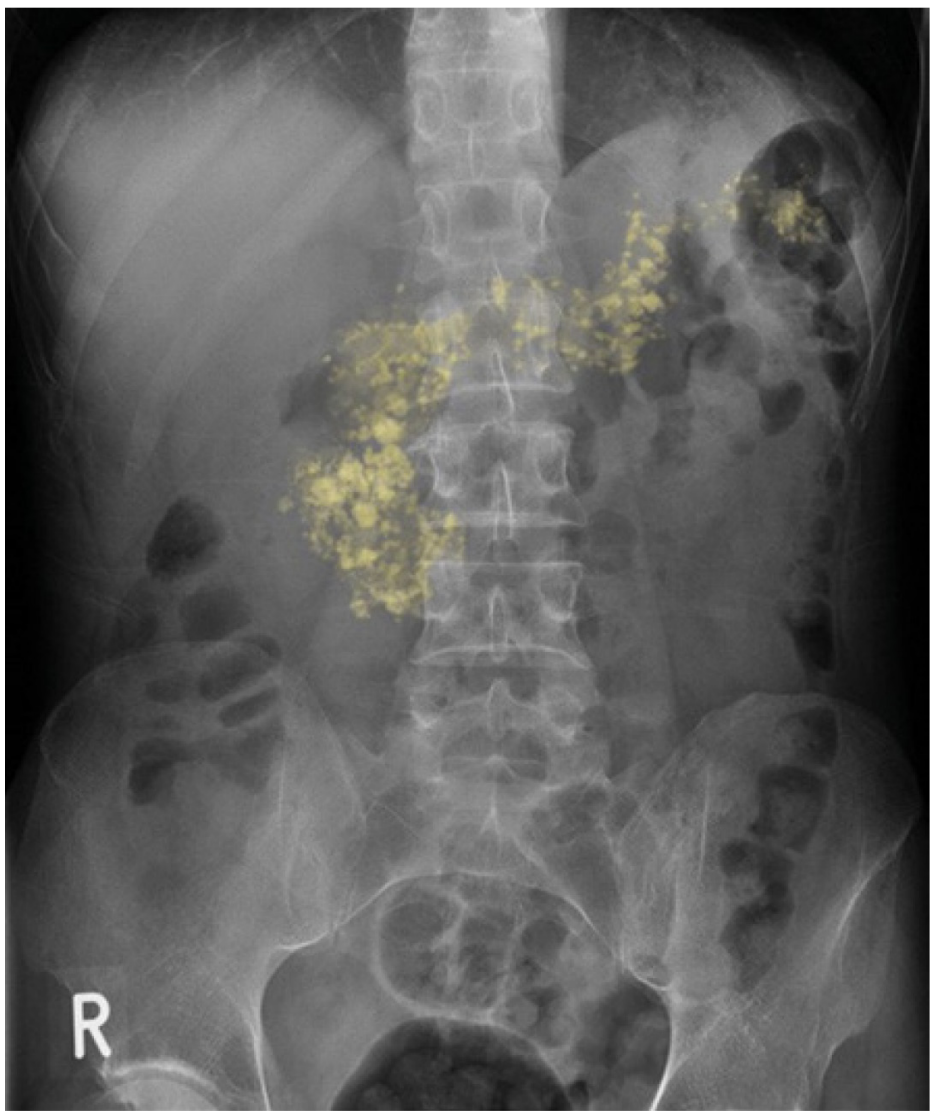

الصورة 166: السيد CF. الصورة مأخوذة بتاريخ مجهول.

a. "صورة شعاعية بطنية أمامية خلفية بوضعية الاستلقاء للسيد CF. الصورة مجهولة المصدر وبالتالي فإن تاريخ أخذها غير معروف. "

" تتضمن الصورة نصفي الحجاب الحاجز ومع ذلك فإن الارتفاق العاني غير مصوّر، مثالياً يجب أن يظهر الارتفاق العاني."

A. "لا يوجد دليل على وجود غاز حر."

B. "نموذج غاز الأمعاء ضمن الحدود الطبيعية."

C. "يوجد العديد من بؤر التكلس الغير المنتظمة (مميزة باللون الأصفر) متوضعة على الخط الناصف لمنتصف البطن على السطح الخشن للبنكرياس."

D. "لا يوجد كسر أو أي شذوذ عظمي."

E. "لا يوجد دليل على جراحة سابقة أو أجهزة طبية أو أي جسم أجنبي."

"باختصار إنها صورة بطن غير طبيعية تُظهر تكلس بالبنكرياس."

b. التهاب بنكرياس تكلسي مزمن.

c. السبب المستبطن الأكثر احتمالاً لالتهاب البنكرياس المزمن هو إدمان الكحول.

الجواب الثاني

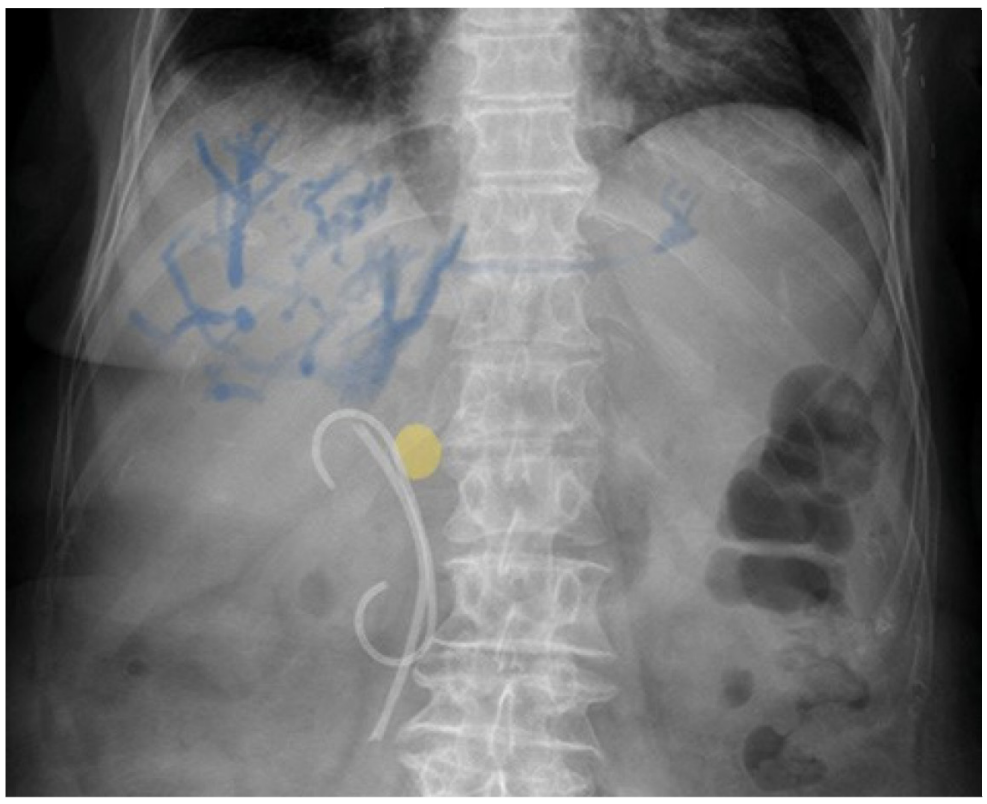

الصورة 167: السيد WC. الصورة مأخوذة بتاريخ مجهول.

a. "صورة شعاعية بطنية أمامية خلفية بوضعية الاستلقاء للسيد WC. الصورة مجهولة المصدر وبالتالي فإن تاريخ أخذها غير معروف. "تتضمن الصورة نصفي الحجاب الحاجز ومع ذلك فإن الارتفاق العاني غير مصوّر، مثالياً يجب أن يظهر الارتفاق العاني."

A. يوجد خطوط داكنة متفرعة متوضعة فوق الكبد (مميزة باللون الأزرق) وهي أكبر وأكثر بروزاً باتجاه سرة الكبد.

B. "نموذج غاز الأمعاء ضمن الحدود الطبيعية."

C. "يوجد كثافة تكلسية مستديرة بالربع العلوي الأيمن (مميزة باللون الأصفر) وبحسب موقعها من المحتمل أن تكون حصاة مرارية."

D. "يوجد كسر انضغاطي بالفقرة القطنية L3."

E. "يوجد دعامتان قصيرتان على يمين الخط الناصف بما يتماشى مع وجود دعامات صفراوية."

"باختصار إنها صورة بطن غير طبيعية تُظهر غاز ضمن الشجرة الصفراوية (استرواح الجهاز الصفراوي) وحصاة مرارية متكلسة ودعامتان صفراويتان وكسر انضغاطي بالفقرة القطنية L3"

b. الاستطبابات تتضمن التالي:

- تخفيف أو منع الانسداد الحاصل بالحصيات ضمن القناة الصفراوية.
- تخفيف أو تحرير انسداد القناة الصفراوية بسبب خباثة البنكرياس.

c. المضاعفات المتوقعة تتضمن ما يلي:

- انثقاب القناة الصفراوية المشتركة أو الاثني عشر.
- التهاب أقنية صفراوية صاعد (عدوى).
- التهاب بنكرياس.

الجواب الثالث

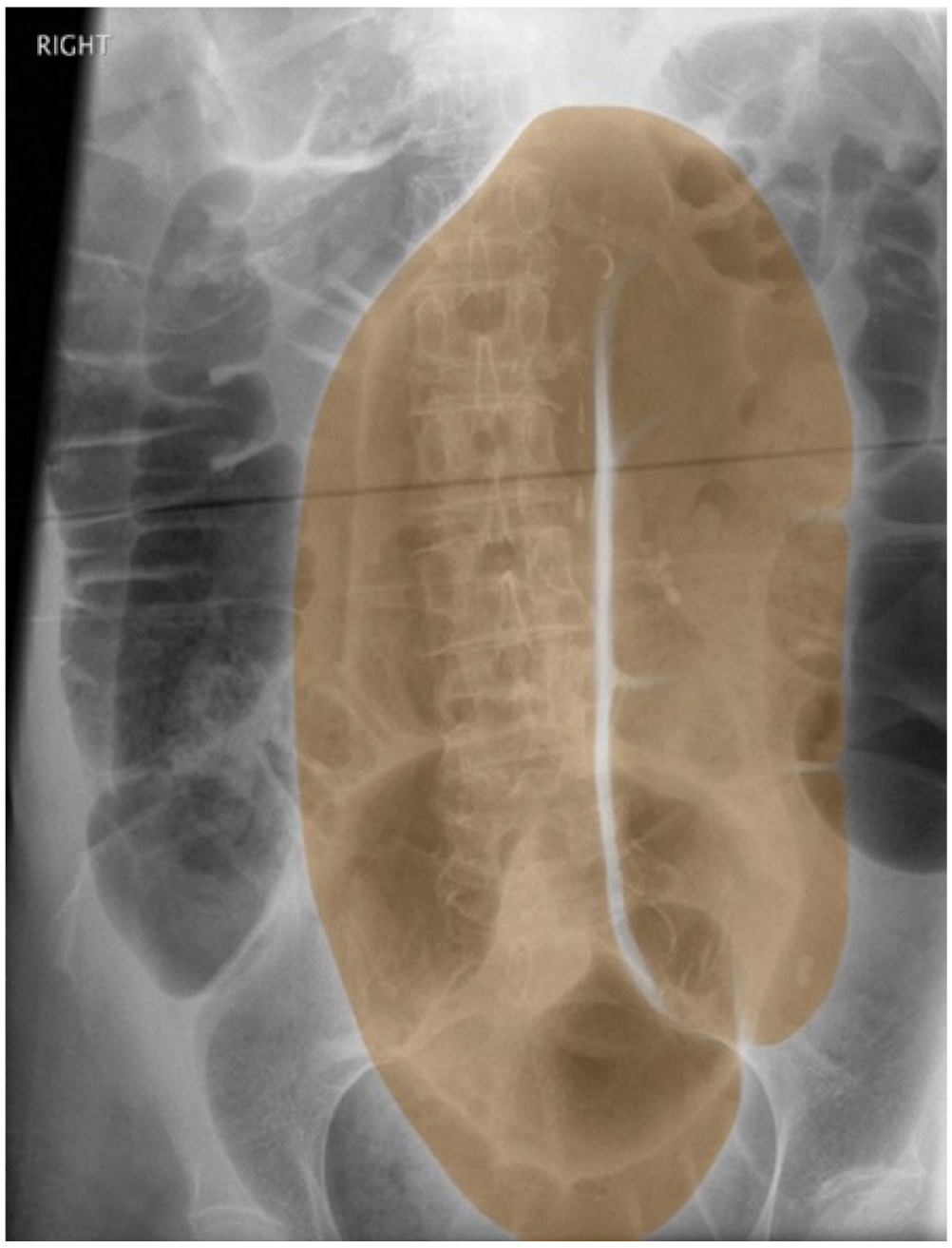

الصورة 168: السيدة JV. الصورة مأخوذة بتاريخ مجهول.

a. "صورة شعاعية بطنية أمامية خلفية بوضعية الاستلقاء للسيدة JV. الصورة مجهولة المصدر وبالتالي فإن تاريخ أخذها غير معروف". "الارتفاق العاني ونصفي الحجاب الحاجز غير مصوّرين، مثالياً يجب أن أراهما".

A. "لا يوجد دليل على وجود غاز حر."

B. "يوجد ضمن الأمعاء المتضخمة عروة بشكل "حبة البن" تعبر الخط الناصف وتتوضع بالربع العلوي الأيمن (مميزة باللون البني) مع نقص عام بالقُبيبات داخلها، ويُلاحظ محيطياً المزيد من العرى المعوية المتضخمة والتي تحوي على قُبيبات داخلها."

C. "لا يوجد تكلسات غير طبيعية."

D. "لا يوجد كسر أو أي شذوذ عظمي."

E. "لا يوجد دليل على جراحة سابقة أو أجهزة طبية أو أي جسم أجنبي."

"باختصار إنها صورة بطن غير طبيعية تُظهر انفتال بالكولون السيني مع تمدد بالكولون الصاعد والمعترض والنازل."

b. كبار السن. حيث يوجد في أغلب الحالات تقريباً قصة إمساك مزمن.

c. تقييم حالة القلب والأوعية الدموية للمريض واعطاءه سوائل وريدية (IV)، وإدخال أنبوب للريح بالمستقيم لتخفيف الضغط عن الأمعاء المتوسعة.

الجواب الرابع

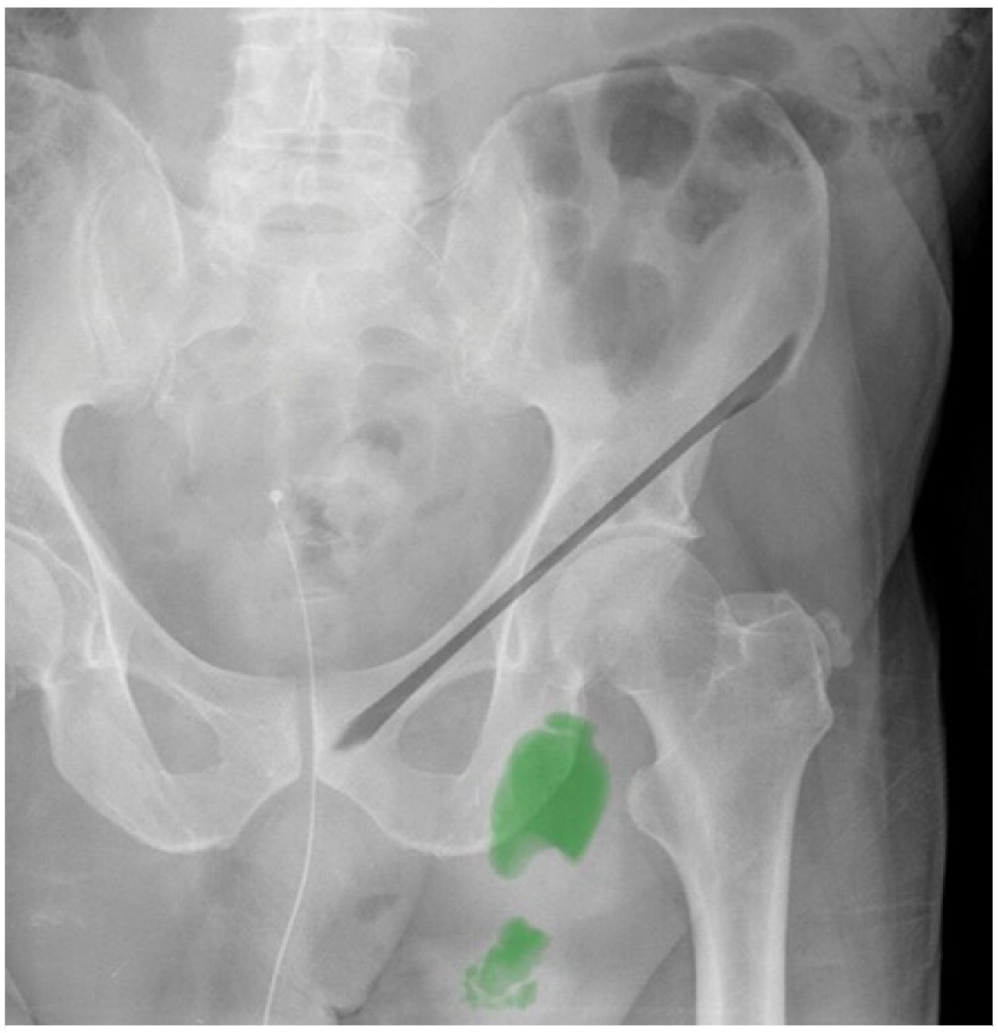

الصورة 169: السيد JS. الصورة مأخوذة بتاريخ مجهول.

a. "صورة شعاعية بطنية أمامية خلفية بوضعية الاستلقاء للسيدة JS. الصورة مجهولة المصدر وبالتالي فإن تاريخ أخذها غير معروف". " تتضمن الصورة الارتفاق العاني ومع ذلك فإن نصفي الحجاب الحاجز غير مصوّرين، مثالياً يجب أن أرى نصفي الحجاب الحاجز."

A. "لا يوجد دليل على وجود غاز حر."

B. "يوجد عروة معوية مليئة بالغاز (مميزة باللون الأخضر) متوضعة أيسر الحوض ووحشي الثقبة السدادية وتحت مستوى الرباط الأربي (المميز بالفضي)."

C. "لا يوجد تكلسات غير طبيعية."

D. "لا يوجد كسر أو أي شذوذ عظمي."

E. "يوجد قثطرة بولية."

"باختصار إنها صورة بطن غير طبيعية تُظهر فتق أيسر الحوض وقثطرة بولية."

b. فتق أربي أيسر كبير. الفتوق الأربية أكثر شيوعاً من الفتوق الفخذية عند الذكور.

c. تشمل الإجابات الصحيحة المحتملة ما يلي:

- الانسداد. إذا أصبحت العروة المعوية محصورة أو مضغوطة بإحكام عند نقطة خروجها من جدار البطن قد تؤدي إلى الانسداد.
- الاختناق. نادراً ما تحجز العروة المعوية المنفتقة الأمعاء بشدة مما يؤدي إلى نقص التروية الدموية للأمعاء، وهذا الاختلاط خطير قد يُحدث غنغرينا وتمزق أمعاء والتهاب صفاق وموات في حال عدم العلاج.

الجواب الخامس

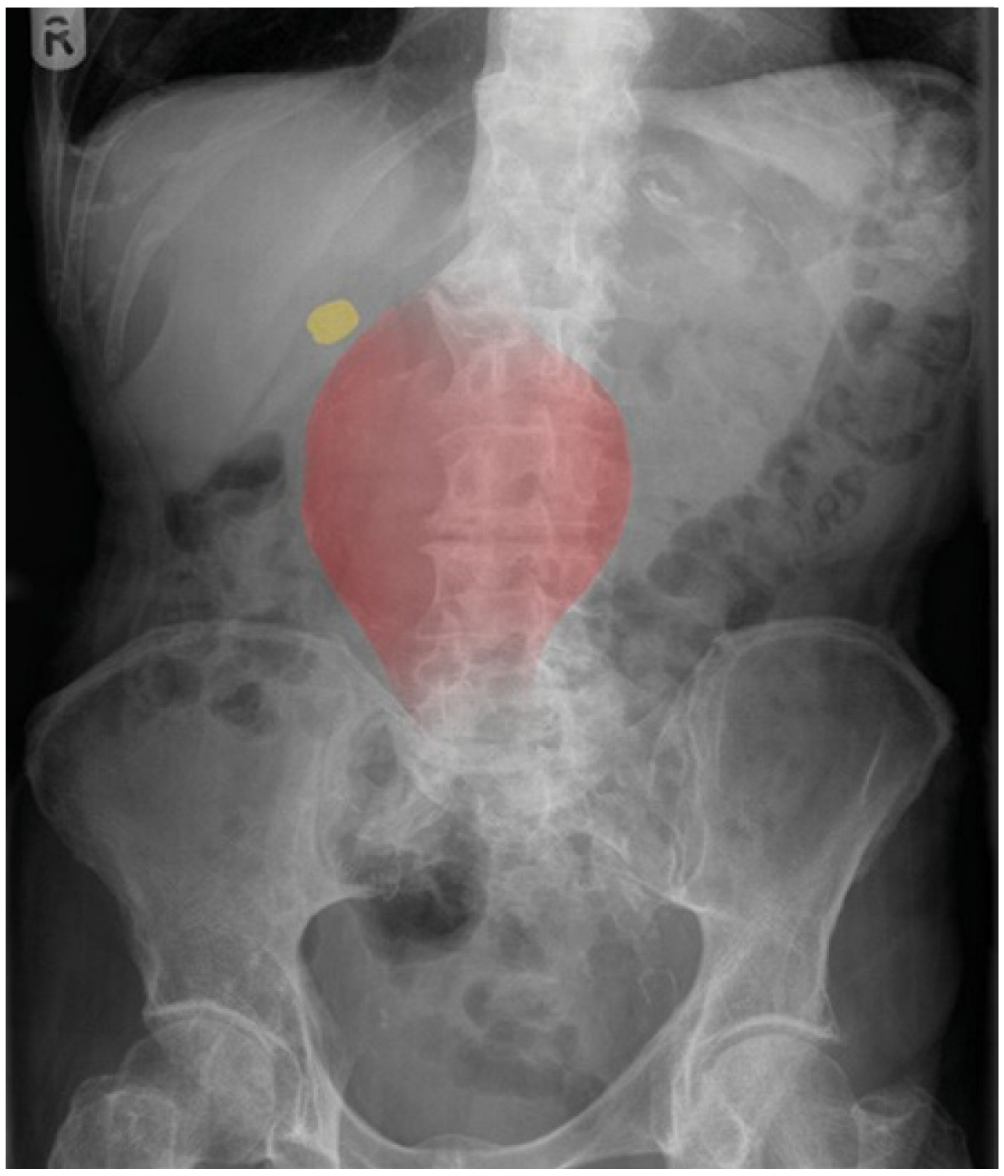

الصورة 170: السيد RS. الصورة مأخوذة بتاريخ مجهول.

d. "صورة شعاعية بطنية أمامية خلفية بوضعية الاستلقاء للسيد RS. الصورة مجهولة المصدر وبالتالي فإن تاريخ أخذها غير معروف. "

"تتضمن الصورة نصفي الحجاب الحاجز ومع ذلك فإن الارتفاق العاني مصوّر بشكل جزئي، مثالياً يجب أن يظهر الارتفاق العاني."

- **A.** "لا يوجد دليل على وجود غاز حر."
- **B.** "نموذج غاز الأمعاء ضمن الحدود الطبيعية."
- **C.** "يوجد بنية وعائية متوسعة كبيرة جدارها متكلس على الخط الناصف (مميزة باللون الأحمر) بقطر حوالي 3سم. ويوجد أيضاً عتامة متكلسة واضحة الحدود بشكل مضلع بالربع العلوي الأيمن بمنطقة المرارة (مميزة بالأصفر). وهناك منطقة أخرى من التكلس الخطي بالربع العلوي الأيسر بمظهر يشبه "التنين الصيني" المتعرج عند حدود الشريان الطحال."
- **D.** "يوجد تغيرات تنكسية بالعمود الفقري."
- **E.** "لا يوجد دليل على جراحة سابقة أو أجهزة طبية أو أي جسم أجنبي."

e. "باختصار إنها صورة بطن غير طبيعية تظهر أم دم أبهر بطني (AAA)، وحصاة صفراوية متكلسة بالربع العلوي الأيمن وتغيرات تنكسية بالعمود الفقري مع ملاحظة تكلس عرضي بالشريان الطحالي."

f. أكبر من 5سم. بهذا الحجم يفوق خطر تمزق أم الدم على خطر التدبير الجراحي ويوصى بالعلاج.

الجواب السادس

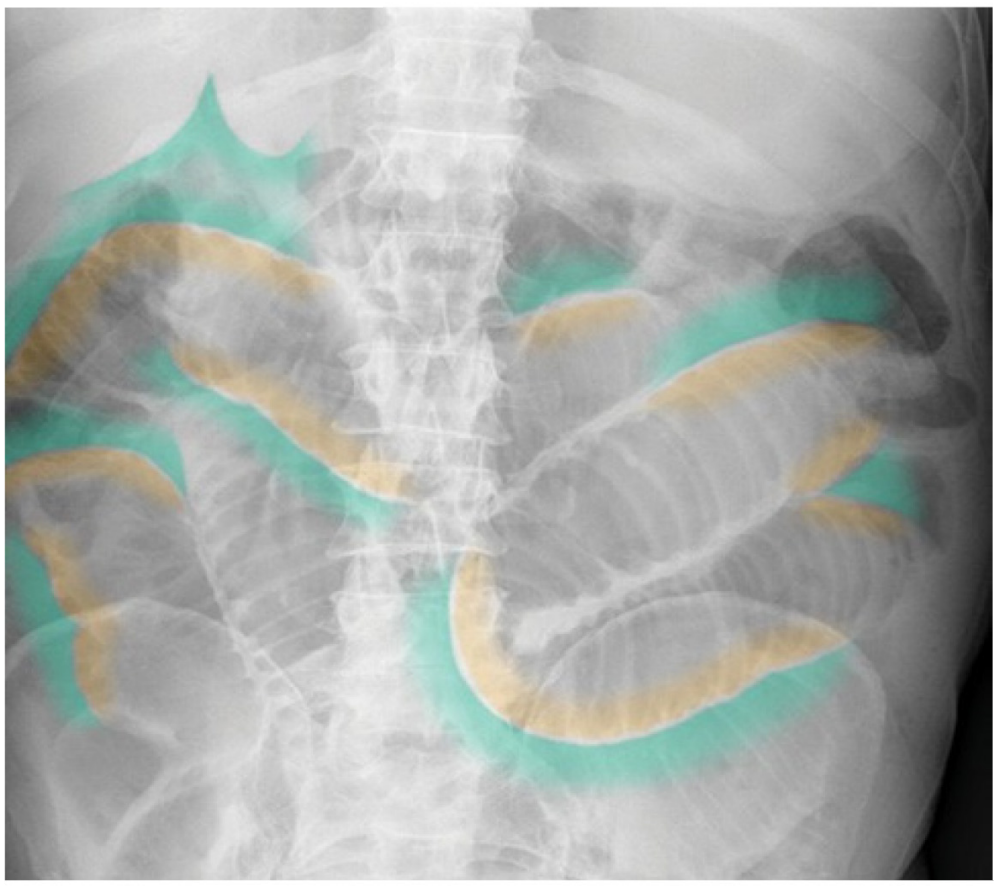

الصورة 171: السيد NC. الصورة مأخوذة بتاريخ مجهول.

"صورة شعاعية بطنية أمامية خلفية بوضعية الاستلقاء للسيد NC. الصورة مجهولة المصدر وبالتالي فإن تاريخ أخذها غير معروف" .

"الارتفاق العاني ونصفي الحجاب الحاجز غير مصوّرين، مثالياً يجب أن أراهما."

- **A.** "لا يوجد دليل على وجود غاز حر".
- **B.** "نموذج غاز الأمعاء ضمن الحدود الطبيعية."
- **C.** "يوجد غاز على جانبي جدار الأمعاء (اللمعة مميزة باللون البني والغاز الحر بالفيروزي) بما يتماشى مع علامة ريغلر Rigler's sign."
- **D.** "لا يوجد تكلسات غير طبيعية."
- **E.** "لا يوجد كسر أو أي شذوذ عظمي."
- **F.** "لا يوجد دليل على جراحة سابقة أو أجهزة طبية أو أي جسم أجنبي."

"باختصار إنها صورة بطن غير طبيعية تُظهر استرواح صفاق وعرى متوسعة بالأمعاء الدقيقة."

a. انثقاب الأمعاء.

b. تقييم الحالة السريرية للمرض والإنعاش عند الضرورة. إحالة المريض بسرعة إلى جرّاح عام. وإعطاءه سوائل وريدية (IV) وعدم إدخال أي شيء عبر الفم. بالإضافة لإعطاء صادات حيوية واسعة الطيف ومسكنات. وإذا كان المريض مستقراً نفكر بالتصوير المقطعي المحوسب (CT) للبحث عن السبب المستبطن.

الجواب السابع

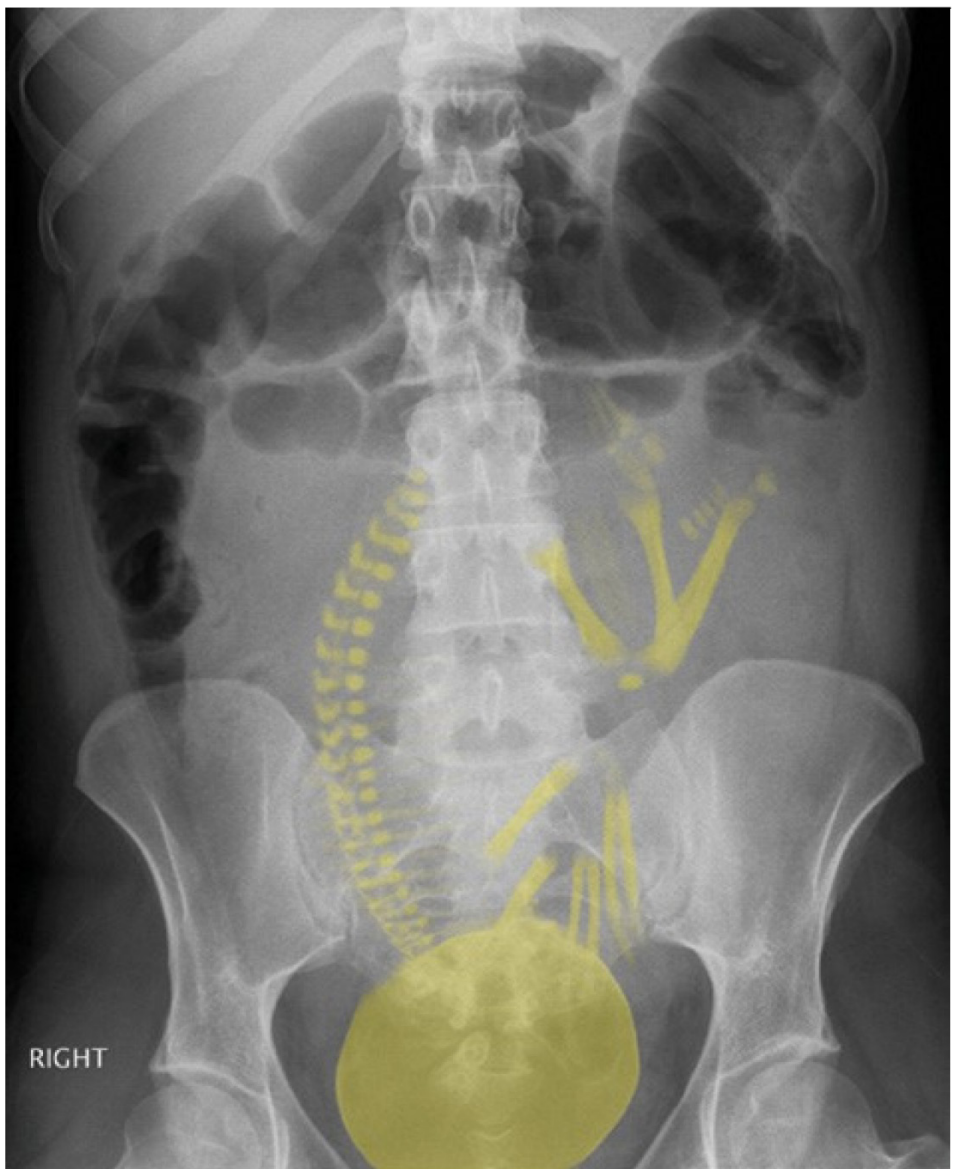

الصورة 172: السيدة AP. الصورة مأخوذة بتاريخ مجهول.

.a "صورة شعاعية بطنية أمامية خلفية بوضعية الاستلقاء للسيدة AP. الصورة مجهولة المصدر وبالتالي فإن تاريخ أخذها غير معروف".

"الارتفاق العاني ونصفي الحجاب الحاجز غير مصوّرين، مثالياً يجب أن أراهما."

- **.A** "لا يوجد دليل على وجود غاز حر."
- **.B** "نموذج غاز الأمعاء ضمن الحدود الطبيعية."
- **.C** "يوجد تكلس غير طبيعي بالجزء السفلي من البطن والحوض بما يتفق مع وجود جنين (مميز باللون الأصفر). يظهر العمود الفقري للجنين على يمين الخط الناصف والأطراف السفلية بمركز البطن أما الأطراف العلوية فتتوضع فوق العجز وجمجمة الجنين بالحوض.
- **.D** "لا يوجد كسر أو أي شذوذ عظمي."
- **.E** "لا يوجد دليل على جراحة سابقة أو أجهزة طبية أو أي جسم أجنبي."

"باختصار إنها صورة بطن غير طبيعية تُظهر وجود جنين"

.b كان يجب على المصور سؤال المريضة عن احتمال كونها حامل، وإجراء اختبار حمل إذا كانت غير متأكدة.

.c مسح البطن بالأمواج الفوق صوتية لتقييم الجنين.

الجواب الثامن

الصورة 173: السيدة AP. الصورة مأخوذة بتاريخ مجهول.

.a "صورة شعاعية بطنية أمامية خلفية بوضعية الاستلقاء للسيدة MB. الصورة مجهولة المصدر وبالتالي فإن تاريخ أخذها غير معروف".

"نصفي الحجاب الحاجز غير مصورّين والارتفاق العاني مصوّر جزئياً، مثالياً يجب أن أراهما."

- **.A** "لا يوجد دليل على وجود غاز حر."
- **.B** "يبدو الكولون النازل عديم المعالم مع نقص بالقُبيبات الطبيعية مما يعطي مظهر 'أنبوب الرصاص' (المميز باللون الأخضر)، وهناك أيضاً ثخانة بجدار الأمعاء (مميز باللون الأخضر الفاتح)"
- **.C** "لا يوجد كسر أو أي شذوذ عظمي."
- **.D** "لا يوجد دليل على جراحة سابقة أو أجهزة طبية أو أي جسم أجنبي."

.b "باختصار إنها صورة بطن غير طبيعية تُظهر التهاب بجدار الكولون النازل مع مظهر أنبوب الرصاص."

- داء الأمعاء الالتهابي.
- نقص تروية الأمعاء.
- عدوى.

.c تتنوع المضاعفات النوعية لانتان الكولون بحسب السبب المستبطن، وتتضمن الأجوبة المحتملة على سبيل المثال لا الحصر ما يلي:

- انثقاب معوي.
- نزف حاد بالمستقيم.
- تضيق الكولون.

الجواب التاسع

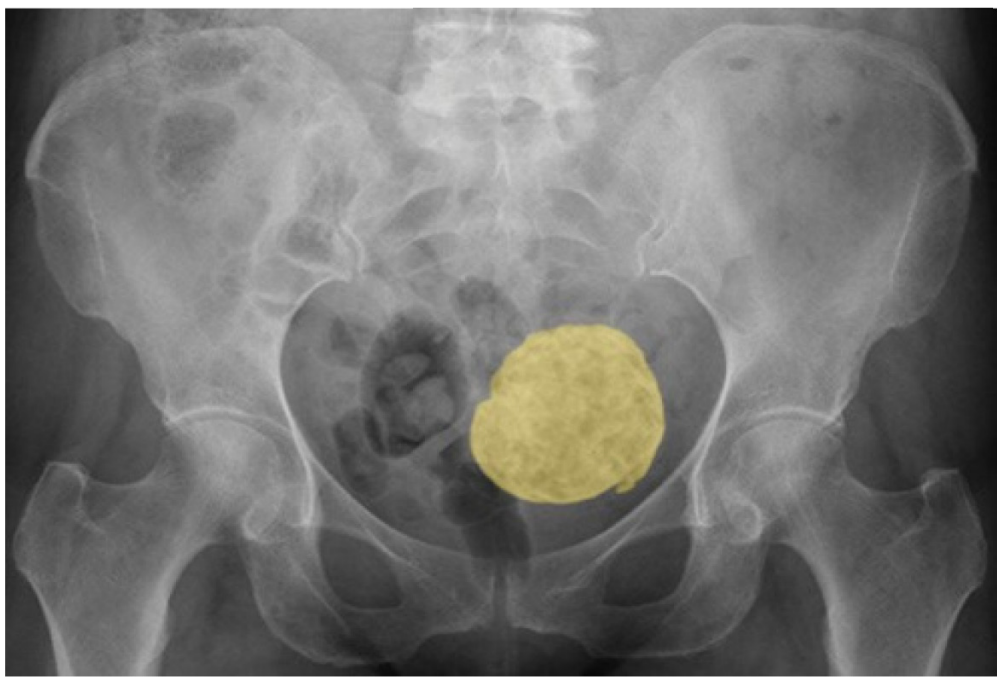

الصورة 174: السيدة MH. الصورة مأخوذة بتاريخ مجهول.

a. صورة شعاعية بطنية أمامية خلفية بوضعية الاستلقاء للسيدة MH. الصورة مجهولة المصدر وبالتالي فإن تاريخ أخذها غير معروف".
" تتضمن الصورة الارتفاق العاني ومع ذلك فإن نصفي الحجاب الحاجز غير مصوّرين. مثالياً يجب أن يظهر نصفي الحجاب الحاجز."
A. "لا يوجد دليل على وجود غاز حر".
B. "نموذج غاز الأمعاء ضمن الحدود الطبيعية."
C. "يوجد منطقة تكلس مدورة كبيرة أيسر الحوض مع مناطق تكلس غير منتظمة داخلها (مميزة باللون الأصفر) وهذا المظهر نموذجي للورم الليفي المتكلس بالرحم.
D. "لا يوجد كسر أو أي شذوذ عظمي."
E. "لا يوجد دليل على جراحة سابقة أو أجهزة طبية أو أي جسم أجنبي."
"باختصار إنها صورة بطن غير طبيعية تُظهر ورم ليفي متكلس كبير بالرحم.

b. ورم ليفي رحمي (ورم عضلي أملس بالرحم).

c. النساء من أصل أفريقي كاريبي (أكثر شيوعاً بـ 3 مرات).

الجواب العاشر

الصورة 175: السيدة KH. الصورة مأخوذة بتاريخ مجهول.

a. "صورة شعاعية بطنية أمامية خلفية بوضعية الاستلقاء للسيدة KH. الصورة مجهولة المصدر وبالتالي فإن تاريخ أخذها غير معروف".
"نصفي الحجاب الحاجز غير مصورّين والارتفاق العاني مصوّر جزئياً، مثالياً يجب أن أراهما."
A. "لا يوجد دليل على وجود غاز حر".
B. يوجد كمية كبيرة من المواد البرازية تمتد من الحوض إلى الربع العلوي الأيمن بما يتماشى مع انحشار المواد البرازية الذي سبب تمدد كبير بالمستقيم (مميز باللون البني).
C. "لا يوجد تكلس غير طبيعي"
D. "لا يوجد كسر أو أي شذوذ عظمي."
E. "لا يوجد دليل على جراحة سابقة أو أجهزة طبية أو أي جسم أجنبي."
"باختصار إنها صورة بطن غير طبيعية تُظهر انحشار برازي كبير

b. في بعض الحالات يمر البراز السائل حول الانسداد (البراز المنحشر) متظاهراً بإسهال بفرط الإفاضة.

c. تتضمن الأجوبة الصحيحة المحتملة ما يلي:
- تقرّح أو نخر بأنسجة المستقيم.
- سلس معوي.
- نزف من الشرج.

الجواب الحادي عشر

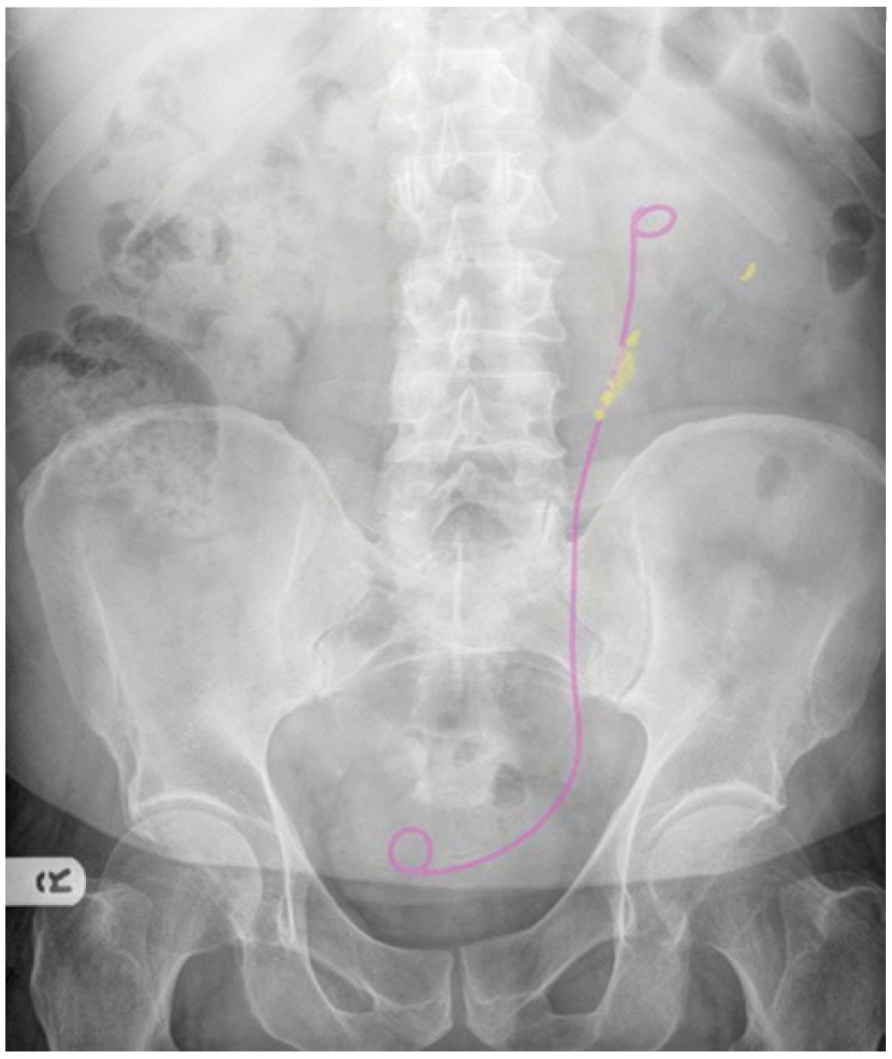

الصورة 176: السيد RR. الصورة مأخوذة بتاريخ مجهول.

a. "صورة شعاعية بطنية أمامية خلفية بوضعية الاستلقاء للسيد RR. الصورة مجهولة المصدر وبالتالي فإن تاريخ أخذها غير معروف" .

" تتضمن الصورة الارتفاق العاني ومع ذلك فإن نصفي الحجاب الحاجز غير مصوّرين، مثالياً يجب أن أرى نصفي الحجاب الحاجز."

A. "لا يوجد دليل على وجود غاز حر".

B. "نموذج غاز الأمعاء ضمن الحدود الطبيعية."

C. "يوجد العديد من الكثافات الكلسية الصغيرة أيسر العمود القطني (مميزة باللون الأصفر) وهذا يرجح كونها حصيات حالبية بسبب توضعها عند الحالب الأيسر. يمكن استخدام مصطلح Steinstrasse (الشارع الحجري) لهذا المظهر الذي غالباً ما يُرى عقب تفتيت الحصى، بالإضافة لوجود كثافة كلسية صغيرة بالقطب السفلي للكلية اليسرى بما يتماشى مع كونها حصاة كلوية (مميزة أيضاً باللون الأصفر).

D. "لا يوجد كسر أو أي شذوذ عظمي."

E. يوجد صارفه JJ بالحالب الأيسر (مميزة باللون البنفسجي).

"باختصار إنها صورة بطن غير طبيعية تُظهر حصيات متعددة بالحالب الأيسر مع حصاة بالقطب السفلي للكلية اليسرى وصارفه JJ بالحالب الأيسر.

b. الاستطبابات الرئيسية:

- تخفيف الاعتلال البولي الانسدادي (مثل انسداد الحصاة الكلوية).
- بعد الجراحة للسماح للحالب بالشفاء ومنع تشكل تضييقات.

الجواب الثاني عشر

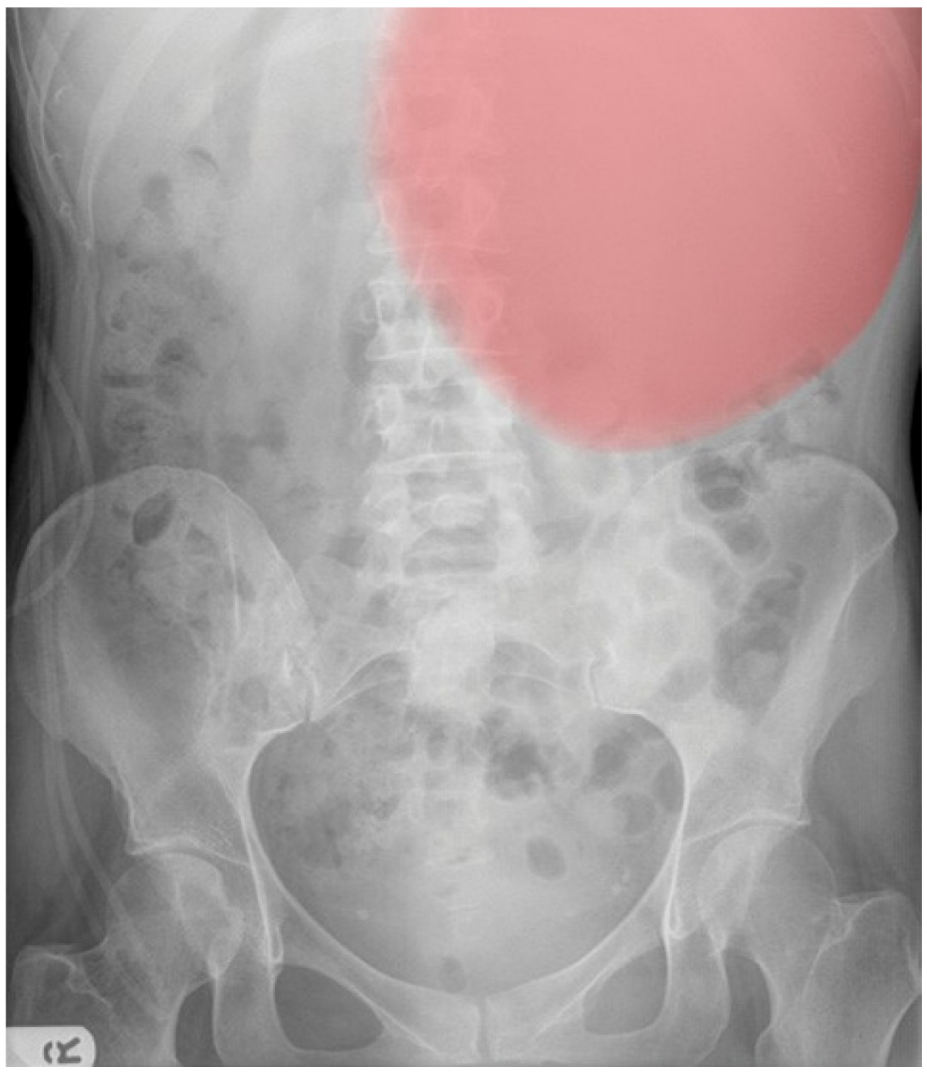

الصورة 177: السيدة AT. الصورة مأخوذة بتاريخ مجهول.

a. "صورة شعاعية بطنية أمامية خلفية بوضعية الاستلقاء للسيدة AT. الصورة مجهولة المصدر وبالتالي فإن تاريخ أخذها غير معروف" .

" تتضمن الصورة الارتفاق العاني ومع ذلك فإن نصفي الحجاب الحاجز غير مصوّرين، مثالياً يجب أن أرى نصفي الحجاب الحاجز."

A. "لا يوجد دليل على وجود غاز حر".

B. "نموذج غاز الأمعاء ضمن الحدود الطبيعية."

C. "لا يوجد تكلس غير طبيعي."

D. "يوجد كثافة دائرية نسيجية رخوة كبيرة بالربع العلوي الأيسر تحل مكان العرى المعوية السفلية والمتوسطة."

E. "لا يوجد دليل على جراحة سابقة أو أجهزة طبية أو أي جسم أجنبي. تظهر بعض الأنابيب عند الحافة اليمنى للصورة ومن المحتمل أن تكون خارجية بالنسبة للمريض."

"باختصار إنها صورة بطن غير طبيعية تُظهر كتلة نسيجية رخوة كبيرة بالربع العلوي الأيسر."

b. على الأرجح تضخم الطحال أو كتلة كلوية يسرى بحسب الموقع.

c. مسح البطن بالأمواج الفوق صوتية، حيث يُجرى بسرعة ولا يتضمن أي أشعة مؤينة. وفي حال لم تستطع الأمواج الفوق صوتية تشخيص الكتلة فإن الاستقصاء التالي الأنسب هو التصوير المقطعي المحوسب (CT) للبطن والحوض مع تباين داخل وريدي.

d.

الجواب الثالث عشر

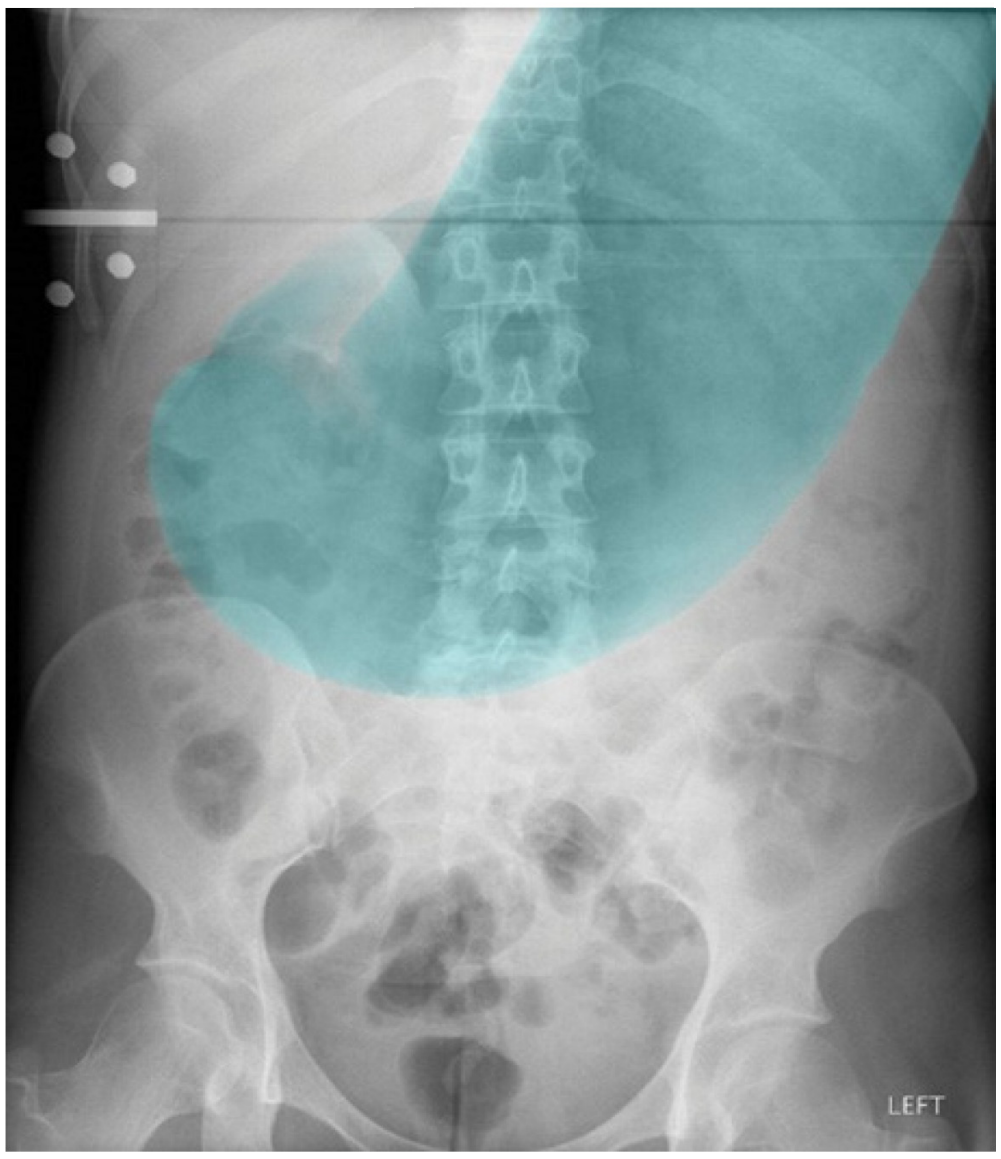

الصورة 178: السيدة NM. الصورة مأخوذة بتاريخ مجهول.

a "صورة شعاعية بطنية أمامية خلفية بوضعية الاستلقاء للسيدة NM. الصورة مجهولة المصدر وبالتالي فإن تاريخ أخذها غير معروف" .
"الارتفاق العاني ونصفي الحجاب الحاجز غير مصوّرين، مثالياً يجب أن أراهما."

A. "لا يوجد دليل على وجود غاز حر".

B. "توجد عروة كبيرة من الأمعاء المتضخمة تشبه المعدة وتتوضع بالجزء العلوي من البطن (مميزة باللون الأزرق الفاتح)."

C. "لا يوجد تكلس غير طبيعي"

D. "لا يوجد كسر أو أي شذوذ عظمي".

E. "لا يوجد دليل على جراحة سابقة أو أجهزة طبية أو أي جسم أجنبي."

"باختصار إنها صورة بطن غير طبيعية تُظهر معدة متوسعة مليئة بالغاز".

b انسداد معوي (بسبب خباثة مثلاً أو تندب بالاثني عشر تالي لداء القرحة الهضمية) أو ابتلاع هواء (عند مرضى مكتئبين مثلاً أو كتأثير جانبي للتهوية غير الباضعة).

c بواب المعدة أو الجزء الداني من الاثني عشر حيث نجد أن الأمعاء البعيدة عن هذه النقطة غير متضخمة.

الجواب الرابع عشر

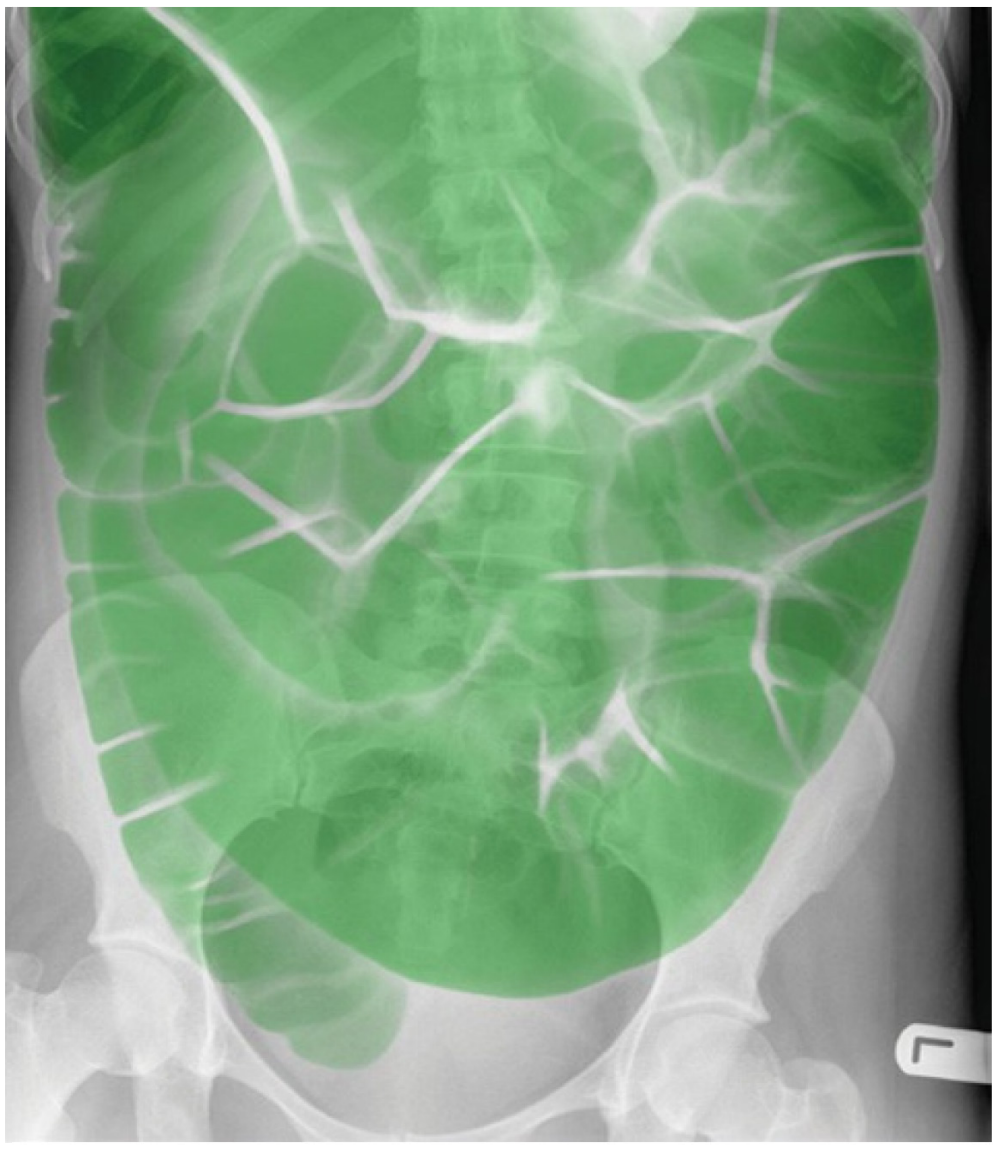

الصورة 179: السيدة MS. الصورة مأخوذة بتاريخ مجهول.

a. "صورة شعاعية بطنية أمامية خلفية بوضعية الاستلقاء للسيدة MS. الصورة مجهولة المصدر وبالتالي فإن تاريخ أخذها غير معروف" .
"نصفي الحجاب الحاجز غير مصوّرين والارتفاق العاني مصوّر جزئياً، مثالياً يجب أن أراهما."

A. "لا يوجد دليل على وجود غاز حر".

B. "يوجد العديد من العرى المتوسعة بالأمعاء الغليظة تقيس حوالي 5.5 سم مع قُبيبات ضمنها (مميزة باللون الأخضر)."

C. "لا يوجد تكلس غير طبيعي".

D. "لا يوجد كسر أو أي شذوذ عظمي".

E. "لا يوجد دليل على جراحة سابقة أو أجهزة طبية أو أي جسم أجنبي."

"باختصار إنها صورة بطن غير طبيعية تُظهر العديد من العرى المتوسعة بالأمعاء الغليظة."

b. تتضمن الأجوبة الصحيحة ما يلي:

- خباثة - حيث يشكل سرطان الكولون والمستقيم السبب الأشيع لانسداد الأمعاء الغليظة عند البالغين.
- بنية رتجية.

ومن الأسباب الأخرى لانسداد الأمعاء الغليظة:

- الانفتال (ولا يوجد دليل على وجوده بهذه الصورة).
- والانحشار البرازي (ولا دليل عليه أيضاً).

الجواب الخامس عشر

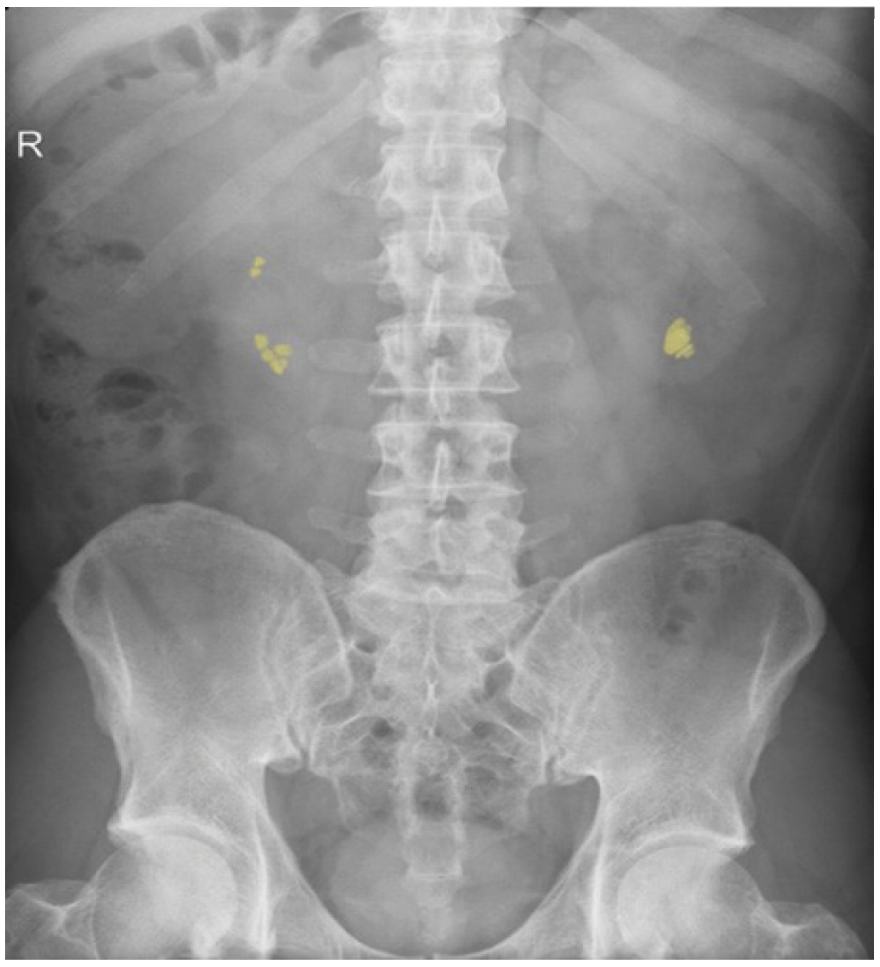

رسم توضيحي 32: السيد ST. الصورة مأخوذة بتاريخ مجهول.

a. "صورة شعاعية بطنية أمامية خلفية بوضعية الاستلقاء للسيد ST. الصورة مجهولة المصدر وبالتالي فإن تاريخ أخذها غير معروف" .

"الارتفاق العاني ونصفي الحجاب الحاجز غير مصوّرين، مثالياً يجب أن أراهما."

A. "لا يوجد دليل على وجود غاز حر".

B. "نموذج غاز الأمعاء ضمن الحدود الطبيعية."

C. "يوجد القليل من الكثافات الكلسية الصغيرة على يسار العمود القطني ويمينه (مميزة باللون الأصفر)، تتوضع كثافات الجانب الأيسر عند القطب السفلي للكلية اليسرى أما كثافات الجانب الأيمن فتتوضع عند القطب المتوسط والسفلي للكلية اليمنى.

D. "لا يوجد كسر أو أي شذوذ عظمي."

E. "لا يوجد دليل على جراحة سابقة أو أجهزة طبية أو أي جسم أجنبي."

"باختصار، إنها صورة بطن غير طبيعية تُظهر حصيات كلوية ثنائية الجانب."

b. تتضمن الأجوبة الصحيحة (على سبيل المثال لا الحصر ما يلي:

- إنتان بالسبيل البولي (مزمن).
- فرط نشاط الدُريقات.
- فرط كالسيوم البول.
- بيلة سيستينيّة.
- شذوذات تشريحية (مثل كلية نعل الفرس).

c. تتضمن الأجوبة الصحيحة (على سبيل المثال لا الحصر ما يلي:

- تفتيت الحصيات بالأمواج الصادمة من خارج الجسم (ESWL).
- استخراج الحصاة الكلوية الحويضية عبر الجلد.

الجواب السادس عشر

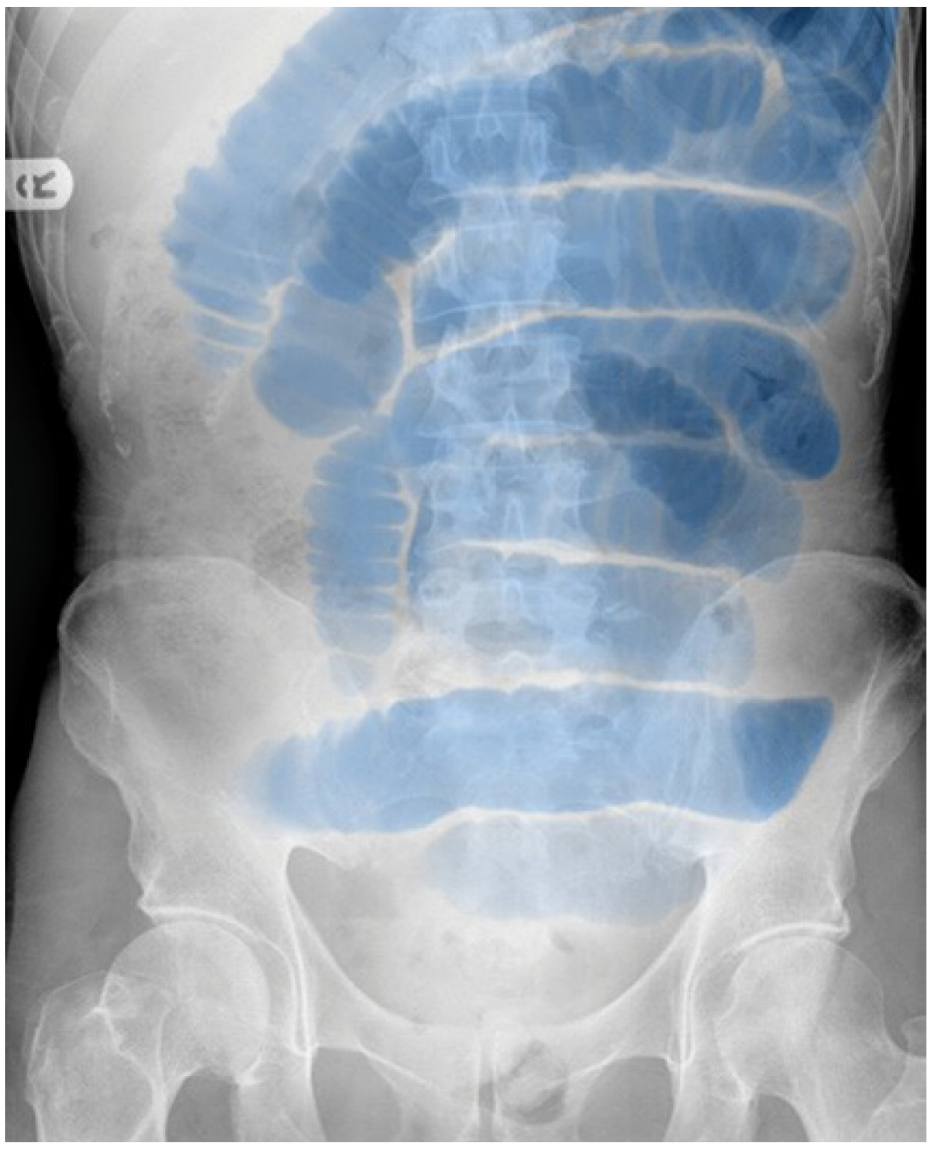

رسم توضيحي 33: السيدة EA. الصورة مأخوذة بتاريخ مجهول.

a. "صورة شعاعية بطنية أمامية خلفية بوضعية الاستلقاء للسيدة EA. الصورة مجهولة المصدر وبالتالي فإن تاريخ أخذها غير معروف" .

" تتضمن الصورة الارتفاق العاني، ومع ذلك فإن نصفي الحجاب الحاجز غير مصوّرين. مثالياً يجب أن أرى نصفي الحجاب الحاجز."

A. "لا يوجد دليل على وجود غاز حر".

B. يوجد العديد من العرى المعوية المليئة بالغاز والمتوضعة مركزياً (مميزة باللون الأزرق)، ويُشاهد بالعديد منها صمامات مغلقة، تقيس أكثر من 3سم بما يتماشى مع العرى المتوسعة بالأمعاء الدقيقة.

C. "لا يوجد تكلس غير طبيعي"

D. "لا يوجد كسر أو أي شذوذ عظمي."

E. "لا يوجد دليل على جراحة سابقة أو أجهزة طبية أو أي جسم أجنبي."

"باختصار، إنها صورة بطن غير طبيعية تُظهر عرى متوسعة بالأمعاء الدقيقة.

b. انسداد أمعاء دقيقة ميكانيكي ثانوي للالتصاق (وهو الأكثر شيوعاً بالمملكة المتحدة).

'التسريب والامتصاص' التسريب = إعطاء سوائل وريدية (IV). والامتصاص = إدخال أنبوب أنفي معدي (NG) وعدم إعطاء المريض أي شيء عن طريق الفم. مع إحالة المريض بسرعة إلى جرّاح عام. والتفكير بالتصوير المقطعي المحوسب (CT) للبحث عن السبب المستبطن. وفي حال لم يتم علاج الانسداد المعوي خلال24-28 ساعة فقد يلزم إجراء جراحة.